Редактори:
О. Й. Жарінов, В. О. Куць

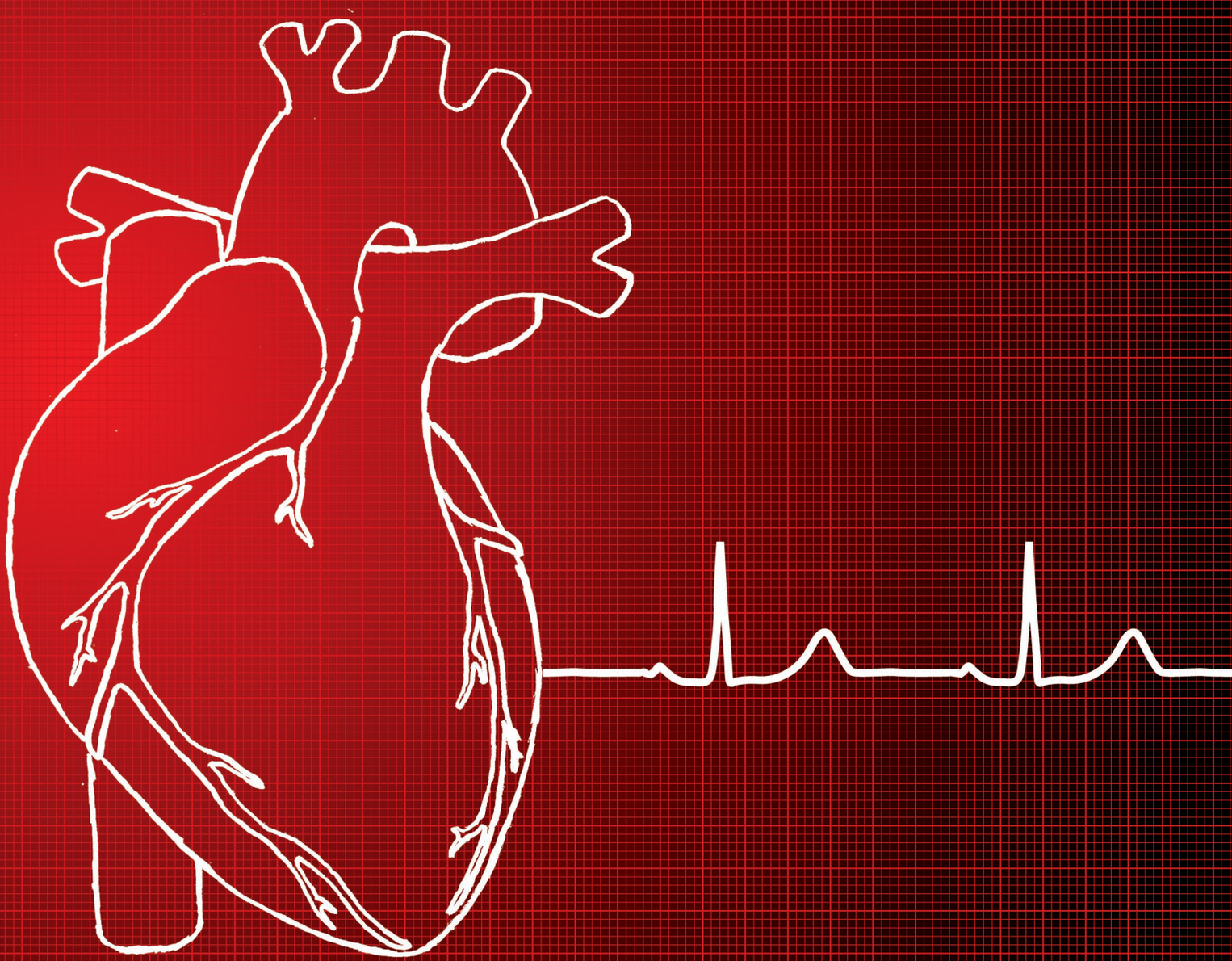

ПРАКТИКУМ
З ЕЛЕКТРОКАРДІОГРАФІЇ

ПРАКТИКУМ
З ЕЛЕКТРОКАРДІОГРАФІЇ

За редакцією
проф. Жарінова О.Й., доц. Куця В.О.

Рекомендовано Міністерством охорони здоров'я України
як навчальний посібник для лікарів-інтернів і лікарів-слухачів
закладів (факультетів) післядипломної освіти
(протокол засідання Комісії з медицини Науково-методичної ради
з питань освіти Міністерства освіти і науки України від 14.11.2013 р. №4)

Видавництво "МС"
Львів – Київ
2014

УДК 616.12-07
ББК Р53.4

Ж 34

Жарінов О.Й., Куць В.О., Вєрєжнікова Г.П., Сєрова О.Д. Практикум з електрокардіографії. – Львів: Видавництво МС, 2014. - 268 с.

У посібнику міститься стисла інформація про принципи аналізу ЕКГ. Наведено еталони формулювання електрокардіографічних заключень у нормі, при гіпертрофії камер серця, при основних формах аритмій і блокад серця, інфаркті міокарда, деяких інших хворобах серця і електрокардіографічних синдромах. Посібник призначений для практичних занять з електрокардіографії на циклах післядипломного навчання лікарів, а також самостійного вдосконалення лікарів функціональної діагностики, кардіологів, терапевтів, сімейних лікарів та фахівців інших спеціальностей, які починають вивчати електрокардіографічний метод.

Автори:

Жарінов О.Й. – д. мед. н., професор, завідувач кафедри функціональної діагностики Національної медичної академії післядипломної освіти ім. П.Л. Шупика МОЗ України, Головний позаштатний спеціаліст з функціональної діагностики МОЗ України

Куць В.О. – к. мед. н., доцент, доцент кафедри функціональної діагностики Національної медичної академії післядипломної освіти ім. П.Л. Шупика МОЗ України

Вєрєжнікова Г.П. – к. мед. н., асистент кафедри функціональної діагностики Національної медичної академії післядипломної освіти ім. П.Л. Шупика МОЗ України

Сєрова О.Д. – лікар функціональної діагностики поліклініки управління медичних послуг та реабілітації ДАХК "Артем"

Рецензенти:

Сіренко Ю.М. - д. мед. н., професор, керівник відділу симптоматичних гіпертензій ННЦ «Інститут кардіології ім. М.Д. Стражеска НАМН України», Головний позаштатний спеціаліст з кардіології МОЗ України

Целуйко В.Й. - д. мед. н., професор, завідувач кафедри кардіології і функціональної діагностики Харківської медичної академії післядипломної освіти МОЗ України

Тащук В.К. - д. мед. н., професор, завідувач кафедри внутрішньої медицини, фізичної реабілітації та спортивної медицини Буковинського державного медичного університету МОЗ України.

ISBN 978 966-8471-63-7

ПЕРЕДМОВА

Серед методів функціональної діагностики, якими повинні володіти лікарі різних спеціальностей, чільне місце належить електрокардіографії. Це незамінний метод діагностики порушень серцевого ритму та провідності, гіпертрофії камер серця, інфаркту міокарда та інших серцевих хвороб. Теоретичні основи електрокардіографії детально описані у багатьох сучасних керівництвах і посібниках. Незважаючи на це, зберігається потреба у визначенні практичних підходів до аналізу ЕКГ та формулювання заключень у нормі та при найбільш поширених патологічних станах. З огляду на це, із власного клінічного матеріалу автори відібрали варіанти змін ЕКГ, які найчастіше зустрічаються у повсякденній практиці лікаря. Найбільшу увагу в посібнику приділено аналізу ЕКГ при аритміях, блокадах серця та при інфаркті міокарда, коли інтерпретація змін ЕКГ має ключове значення для прийняття рішень. Окремо розглянуто варіанти нормальної ЕКГ, оскільки нерідко зустрічаються труднощі диференціації норми і патології. Наприкінці кожного розділу наведено детальний аналіз кожної ЕКГ і сформульований висновок. Посібник призначений для практичних занять з електрокардіографії на циклах післядипломного навчання лікарів, а також самостійного вдосконалення лікарів функціональної діагностики, кардіологів, терапевтів, сімейних лікарів та фахівців інших спеціальностей, які починають вивчати електрокардіографічний метод.

ЕКГ, зареєстрована у 12 загальноприйнятих відведеннях, дозволяє отримати уявлення про положення і величину моментних векторів серця у різні фази серцевого циклу. Першими збуджуються передсердя, і спочатку моментний вектор спрямований вниз, вперед і направо. Потім він поступово починає відхилятися вліво, вгору і назад, описуючи у фронтальній площині просторову петлю, близьку за формою до кола. За рахунок цього формуються позитивні зубці Р у відведеннях I, II, III, aVL, aVF, V_2-V_6 і негативні – в aVR і V_1. Вектор реполяризації передсердь нашаровується на вектор деполяризації шлуночків, і тому в нормі при реєстрації ЕКГ його не видно.

Вектор деполяризації шлуночків має більшу величину. Спочатку збуджується міжшлуночкова перегородка (перші 0,02 с комплексу QRS), і вектор спрямований вправо, вниз і вперед. Потім (0,03-0,05 с) збудження охоплює вільні стінки правого і лівого шлуночків, поширюючись від ендокарда до епікарда, причому збудження правого шлуночка відбувається дещо швидше, ніж лівого. Вектори збудження обох шлуночків спрямовані в протилежні сторони, але більша маса лівого шлуночка визначає напрям сумарного вектора вліво, вниз і вперед. В останню чергу (0.06-0,08 с) збуджуються задньобазальні відділи міжшлуночкової перегородки і шлуночків, а вектор деполяризації спрямований вверх і назад. Отже, спочатку вектор збудження шлуночків спрямований вниз, направо і дещо вперед; потім він відхиляється вниз і вліво, поступово збільшуючись; нарешті відхиляється вліво, вгору й назад, зменшуючись за величиною. Проекція цього вектора на осі відведень формує комплекс QRS. Далі відбувається реполяризація шлуночків, яка відповідає на ЕКГ сегменту ST і зубцю Т. У нормі вона починається в епікардіальних шарах і поширюється до ендокарда. Проекція вектора реполяризації шлуночків на осі відведень формує зубець Т.

Зубець Р відображає деполяризацію передсердь. У нормі в більшості відведень він позитивний, крім відведення aVR, а у відведеннях V_1 і V_2 зубець Р може бути двофазним, негативним або позитивним. При вертикальному напрямку електричної осі серця (ЕОС) або при відхиленні її вправо зубець Р негативний у відведенні aVL, а при горизонтальному або при відхиленні вліво – негативний у III відведенні. У нормі тривалість зубця Р становить до 0,11 с, амплітуда – до 2,5 мм. При нормальному положенні ЕОС амплітуда зубця Р найбільша у II відведенні, тоді як наявність двох компонентів зубця Р (позитивного і негативного), що відображають процеси деполяризації правого і лівого передсердь, найкраще видно у відведенні V_1.

Зубець Q – перший негативний зубець шлуночкового комплексу, що передує позитивному зубцю, відображає деполяризацію міжшлуночкової перегородки. У нормі цього зубця не повинно бути у відведеннях V_1-V_3. Наявність навіть рудиментарного q у цих відведеннях свідчить про патологічні зміни. Амплітуда зубця Q в нормі не повинна перевищувати 1/4 амплітуди зубця R цього ж відведення, тривалість – не більше 0,03 с, а його сторони не повинні мати жодних щербин. У III відведенні амплітуда зубця Q може досягати 1/2 амплітуди зубця R, але на вдиху його величина зменшується. У відведеннях за Слопаком і Партіллою (S_1-S_4) зубець Q в нормі може досягати 40-45% амплітуди зубця R, але тривалість його не перевищує 0,03 с.

Зубець R – перший позитивний зубець шлуночкового комплексу, відображає той момент деполяризації шлуночків, коли основна маса міокарда обох шлуночків охоплена збудженням. Амплітуда зубця R у стандартних відведеннях зазвичай перевищує 5 мм (якщо вона менше, то таку ЕКГ називають низьковольтною). У нормі він не має щербин і не розширений. При нормальному положенні ЕОС співвідношення амплітуд зубців R у стандартних відведеннях таке: $R_{II} > R_I \geq R_{III}$. У грудних відведеннях амплітуда R у нормі наростає від V_1 до V_4 і знижується потім до відведення V_6.

Зубець S – другий негативний зубець шлуночкового комплексу, який реєструється не завжди. Він відображає збудження базальних відділів шлуночків і міжшлуночкової перегородки, а в тих відведеннях, де є основним (V_1-V_2), відображає охоплення збудженням основної маси міокарда шлуночків. У грудних відведеннях зубець S найглибший у відведеннях V_1-V_2 і менший за амплітудою у відведеннях V_3 і V_4. У відведеннях V_5 і V_6 амплітуда зубця S не перевищує 2-3 мм, і в нормі його може не бути.

Другий зубець R інколи зустрічається у відведенні V_1 (рідше – в III). Він позначається як r' або R' (малою літерою позначають зубці амплітудою до 3 мм, великою – амплітудою більше 3 мм), і його амплітуда в нормі менша від R у цьому ж відведенні. Інколи зубця R немає, і весь шлуночковий комплекс представлений одним негативним зубцем QS. У нормі такий зубець може реєструватися у відведенні aVR, а в дітей – у відведенні V_1, рідше – V_2.

Зубці Q, R і S формують «комплекс QRS». Його тривалість відображає процес деполяризації обох шлуночків. Залежно від виду зубців, які входять в цей комплекс, говорять про морфологію комплексу QRS типу RS, QR, qR, qRs, R, QS, тощо. У грудних відведеннях від V_1 до V_4 спостерігається поступове збільшення амплітуди зубця R і зменшення зубця S. Перехідна зона (де R=S) при нормальному положенні ЕОС припадає на відведення V_3. Тривалість комплексу QRS у дорослих становить 0,06-0,08 с, але може в нормі досягати 0,10 с. У дітей тривалість QRS може бути 0,05 с, і вона залежить також від частоти серцевих скорочень (ЧСС). Крім тривалості QRS, важливе значення має також «час внутрішнього відхилення» шлуночків – період від початку комплексу QRS до вершини зубця R. У нормі час внутрішнього відхилення у відведеннях V_1-V_2 не перевищує 0,03 с, у V_5-V_6 – 0,05 с. Цей показник збільшується при гіпертрофії шлуночків і внутрішньошлуночкових блокадах.

Варіантом норми у дітей є розщеплення комплексу QRS у відведенні V_1, яке позначають як «синдром надшлуночкового гребінця». За різними даними, цей варіант зустрічається у 2,3-30% здорових дітей, причому частіше в дітей молодшої вікової групи. На ЕКГ синдром проявляється у відведеннях V_1 і в правобічних грудних відведеннях (V_{3R}-V_{5R}) деформацією комплексу QRS типу rSr' з вузьким і малоамплітудним зубцем r' або зазубреністю на висхідному коліні зубця S. При цьому тривалість комплексу QRS не перевищує вікову норму, а його деформації в інших відведеннях немає (ЕКГ 10).

Зубець T відображає процес реполяризації шлуночків. У нормі він асиметричний, з більш пологим підйомом і закругленою вершиною. Зубець T – найбільш лабільний серед зубців ЕКГ. У більшості відведень зубець T у здорових осіб позитивний або ізоелектричний, а у відведенні aVR – негативний. У відведеннях V_1 і V_2 (рідко V_3) зубець T може бути негативним, але в цьому випадку амплітуда його у відведенні V_2 менша, ніж у V_1. У здорових дітей негативний зубець T може інколи спостерігатися в нормі у відведенні V_3 (рідко – V_4). Найчастіше амплітуда зубця T у стандартних відведеннях становить 3-6 мм, а в грудних може досягати 10-12 мм. У нормі негативний зубець T може зустрічатися також у відведенні III, але на висоті вдиху він стає ізоелектричним або позитивним.

Зубець U – наступний після T зубець, схожий на нього за формою, але нижчої амплітуди. Найчастіше його видно в правих грудних відведеннях, і його походження пов'язують зі слідовою реполяризацією. Збільшення амплітуди цього зубця характерне для гіпокаліємії.

Інтервал PQ (PR) відображає час атріовентрикулярного (AB) проведення імпульсу, і в нормі становить 0,12-0,20 с. Його тривалість збільшується при брадикардії і зменшується при тахікардії. Сегмент PQ вимірюється від закінчення зубця P до початку комплексу QRS. Чітких нормативів тривалості сегмента PQ немає. Діагностично вагомим є його зміщення порівняно з ізолінією, яке може свідчити про перевантаження або розвиток інфаркту передсердь. Співвідношення тривалості зубця P до тривалості сегмента PQ (індекс Макруза) в нормі знаходиться у межах 1,1-1,6.

Інтервал QT, який відповідає тривалості електричної систоли шлуночків, вимірюють від початку зубця Q (початку шлуночкового комплексу) до закінчення зубця T. Зазвичай у нормі його тривалість знаходиться у межах 0,36-0,42 с. Втім, вона залежить від ЧСС і повинна зменшуватися при тахікардії. У клінічній практиці найбільше значення має тривалість коригованого інтервалу QT (QTc), який визначають за формулою Базетта: $QTc = QT / \sqrt{RR}$. Існують незначні відмінності нормативів QTc для обстежуваних різної статі та віку, але в будь-якому випадку його тривалість не повинна перевищувати 0,46 с.

Сегмент ST триває від закінчення комплексу QRS до початку зубця T. Він відповідає періоду серцевого циклу, коли в обох шлуночках закінчився процес деполяризації і різниця потенціалів майже відсутня. У нормі сегмент ST повинен знаходитися на ізолінії. Допускається зниження його до 0,5 мм у стандартних відведеннях або підйом до 2-3 мм у відведеннях V_1-V_2, рідше у V_3, але при цьому сегмент ST має коритоподібну форму з опуклістю вниз.

Для синусового ритму характерні наявність зубця P перед кожним комплексом QRS, постійна морфологія зубця P, який є обов'язково позитивним у відведеннях II, III, aVF, незмінна тривалість інтервалу PQ, ЧСС 60-90 за хвилину (ЕКГ 1). При

швидкості руху паперової стрічки 50 мм за секунду 1 мм відповідає 0,02 с, а тривалість інтервалу R-R 1 с відповідає ЧСС 60 за хвилину (ЕКГ 1). Відтак, ЧСС визначають за формулою 60/R-R, де тривалість R-R визначено у секундах. Для швидкого розрахунку ЧСС потрібно 600 поділити на кількість великих клітин між сусідніми комплексами QRS (тривалість кожної з яких становить 0,1 с). При швидкості реєстрації ЕКГ 25 мм/с чисельник у цій формулі становить 300, а 1 мм стрічки ЕКГ відповідає 0,04 с (ЕКГ 4).

Графіка (амплітуда та полярність) комплексів QRS у стандартних відведеннях дозволяє визначити напрямок результуючого вектора деполяризації шлуночків, тобто електричну вісь шлуночків у фронтальній площині. Сумація всіх моментних векторів деполяризації шлуночків дозволяє отримати сумарний вектор, який відповідає положенню ЕОС.

Напрям ЕОС залежить від кількох факторів: змін положення серця в грудній клітці, зумовлених анатомічними особливостями або внаслідок певних захворювань, наявності гіпертрофії відділів серця, а також перебігу деполяризації шлуночків. Відхилення ЕОС вліво або вправо відбувається внаслідок блокад гілок лівої ніжки пучка Гіса.

Положення ЕОС визначають у градусах кута α (альфа), який утворений горизонтальною лінією і напрямом ЕОС. У здорових осіб кут α може коливатися в досить широких межах. Втім, під терміном «нормальне положення ЕОС» розуміють кут α у межах від +30° до +69° (ЕКГ1,2). Якщо кут α знаходиться у межах від +70° до +90°, таке положення ЕОС називається вертикальним (ЕКГ 3, 4), від +29° до 0° – горизонтальним (ЕКГ 6). Горизонтальне або вертикальне положення ЕОС розглядається як варіант норми, якщо це зумовлено, відповідно, гіперстенічною або астенічною конституцією тіла людини. При вертикальному положенні ЕОС (кут α +90°) амплітуда зубця R найбільша у відведенні aVF, а у відведенні I комплекс QRS еквіфазний (R=S). Якщо кут α знаходиться у межах від +70° до +90°, $R_{II}>R_{III}>R_{I}$, тоді як при нормальному положенні ЕОС $R_{II}>R_{I}\geq R_{III}$. Коли кут α дорівнює +30°, то $R_{I}=R_{II,}$ а якщо кут α у межах від 0° до +30°, $R_{I}>R_{II}$. При горизонтальному положенні ЕОС $R_{I}>R_{II}>R_{III}$, але у відведенні aVF S≤R. Варіантами нормальної ЕКГ є також положення ЕОС за типом S_{I}-S_{II}-S_{III} – поворот серця в сагітальній площині верхівкою назад (ЕКГ 8, 9, 13) (необхідно диференціювати з гіпертрофією правого шлуночка) і за типом Q_{I}-Q_{II}-Q_{III} – поворот серця в сагітальній площині верхівкою вперед. Відхилення ЕОС вліво вимірюється кутом α з негативним знаком (від 0° до -180°), а вправо – з позитивним (від +90° до +180°).

При відхиленні ЕОС вправо амплітуда зубця R найбільша у відведенні III, а зубець S стає більшим за зубець R у відведеннях I і aVL (ЕКГ 5). При відхиленні ЕОС вліво амплітуда зубця R найбільша у відведенні aVL, а амплітуда S найбільша у відведенні III; у відведенні aVF амплітуда S більша за R (ЕКГ 7). Патологічним вважається значне відхилення ЕОС вліво або вправо.

При повороті серця навколо поздовжньої осі за годинниковою стрілкою у відведеннях I, V_5 і V_6 реєструється глибокий зубець S (комплекс RS), в III відведенні – Q (qR), а перехідна зона зміщена вліво. Навпаки, при повороті серця навколо поздовжньої осі проти годинникової стрілки у відведеннях I, V_5 і V_6 спостерігається зубець Q (комплекс qR), у III – S (RS), а перехідна зона зміщена вправо. Наголосимо, що у здоровому серці повороти навколо різних осей можуть відбуватися одночасно. Наприклад, відхилення електричної осі серця вправо зазвичай супроводжується поворотом серця навколо поздовжньої осі за годинниковою стрілкою і з поворотом верхівки серця назад. Натомість, відхилення ЕОС вліво може поєднуватися з поворотом навколо поздовжньої осі проти годинникової стрілки і з поворотом верхівки серця вперед.

При декстрокардії серце розташоване в правій половині грудної клітки, а праві та ліві його відділи міняються місцями. У зв'язку з цим результуючі вектори P, QRS і T направлені вправо і вниз. На ЕКГ у I відведенні зубці P і T негативні, а комплекс QRS спрямований вниз від ізолінії і має графіку rSr', rS, Qr або QS. При цьому у відведенні aVR зубці P і T позитивні, а комплекс QRS спрямований уверх. У грудних відведеннях від V_1 до V_6 зменшується амплітуда всіх зубців комплексу QRS, зубець P позитивний у правих грудних відведеннях і негативний – у лівих (ЕКГ 11А). Для оцінки змін міокарда у хворих з декстрокардією електрод з лівої руки переносять на праву руку, а з правої – на ліву. Грудні відведення реєструють з правої половини грудної клітки, починаючи від V_2 до V_{6R} (ЕКГ 11Б).

При неправильному накладанні електродів (переплутані електроди на ліву і праву руку) реєструються негативні зубці P і T у I відведенні. Крім того, комплекс QRS_{I} спрямований униз. У відведенні aVR зубці P і T позитивні, а комплекс QRS спрямований уверх. Про відсутність декстрокардії свідчить звичайне наростання амплітуди зубців R у грудних відведеннях (ЕКГ 12А, 12Б).

ЕКГ 1

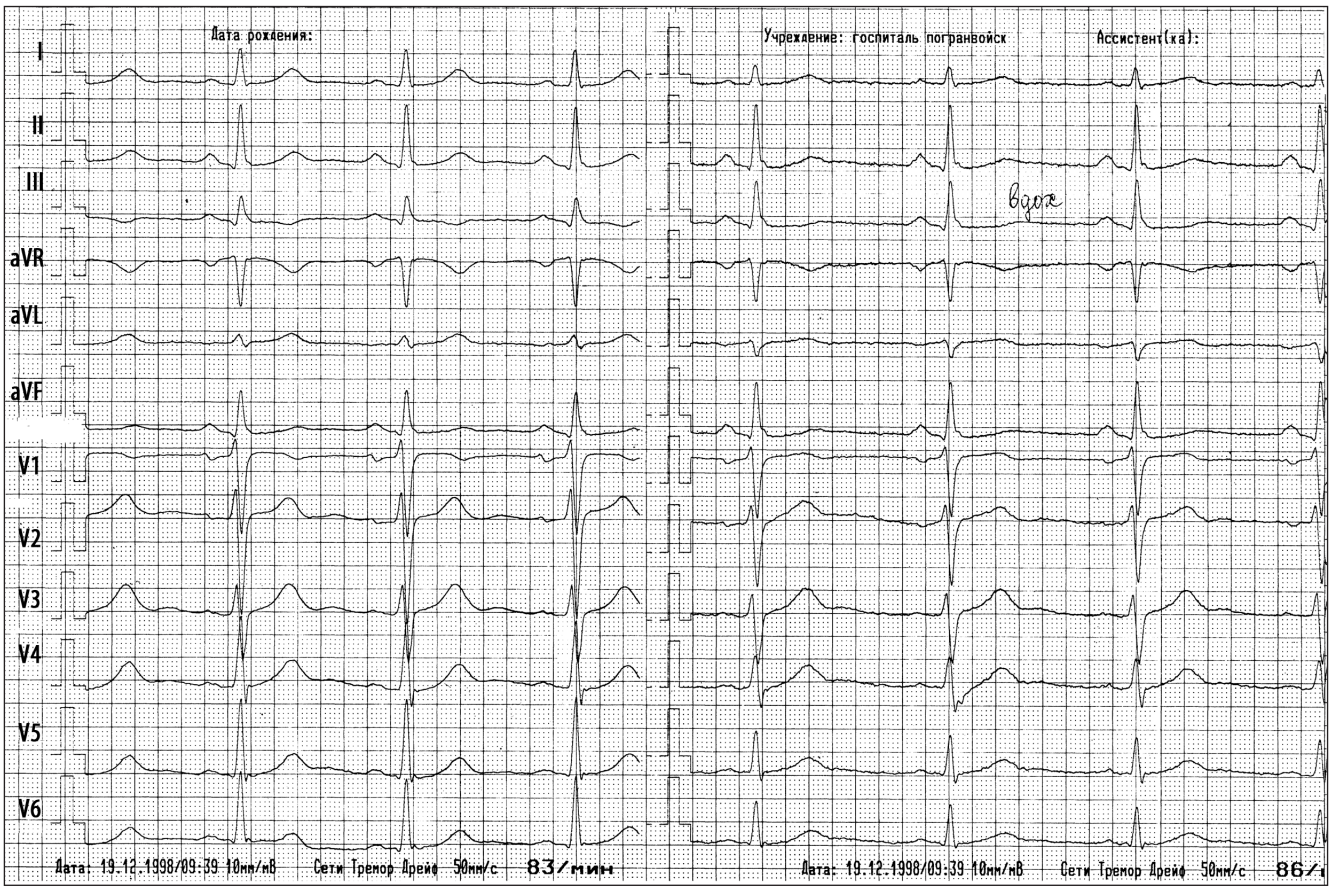
Дата рохления:
Учреждение: госпиталь погранвойск
Ассистент(ка):
I
II
III
aVR
aVL
aVF
V1
V2
V3
V4
V5
V6
Дата: 19.12.1998/09:39 10мм/мВ Сети Тремор Дрейф 50мм/с 83/мин
Дата: 19.12.1998/09:39 10мм/мВ Сети Тремор Дрейф 50мм/с 86/м

ЕКГ 2

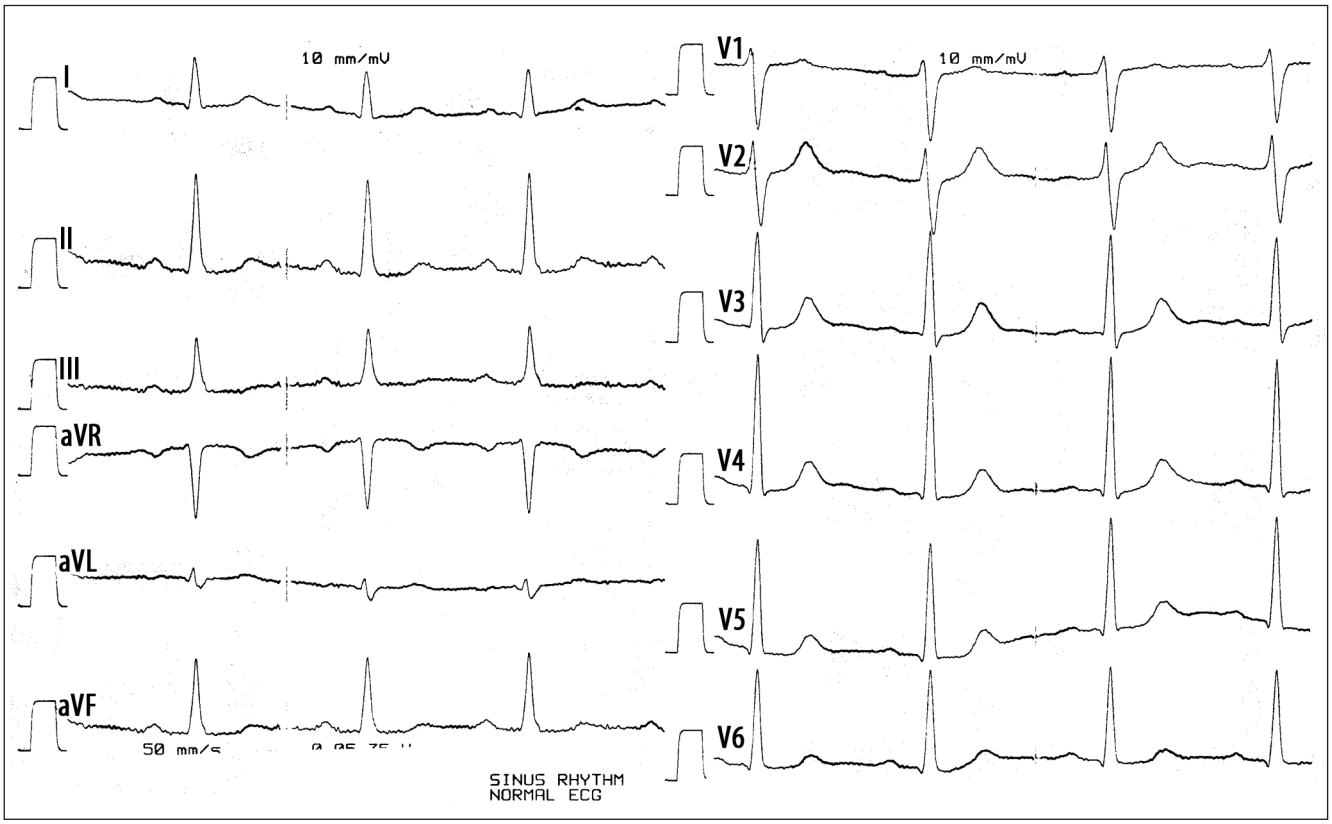
10 mm/mV
10 mm/mV
I
II
III
aVR
aVL
aVF
V1
V2
V3
V4
V5
V6
50 mm/s
SINUS RHYTHM
NORMAL ECG

ЕКГ 3

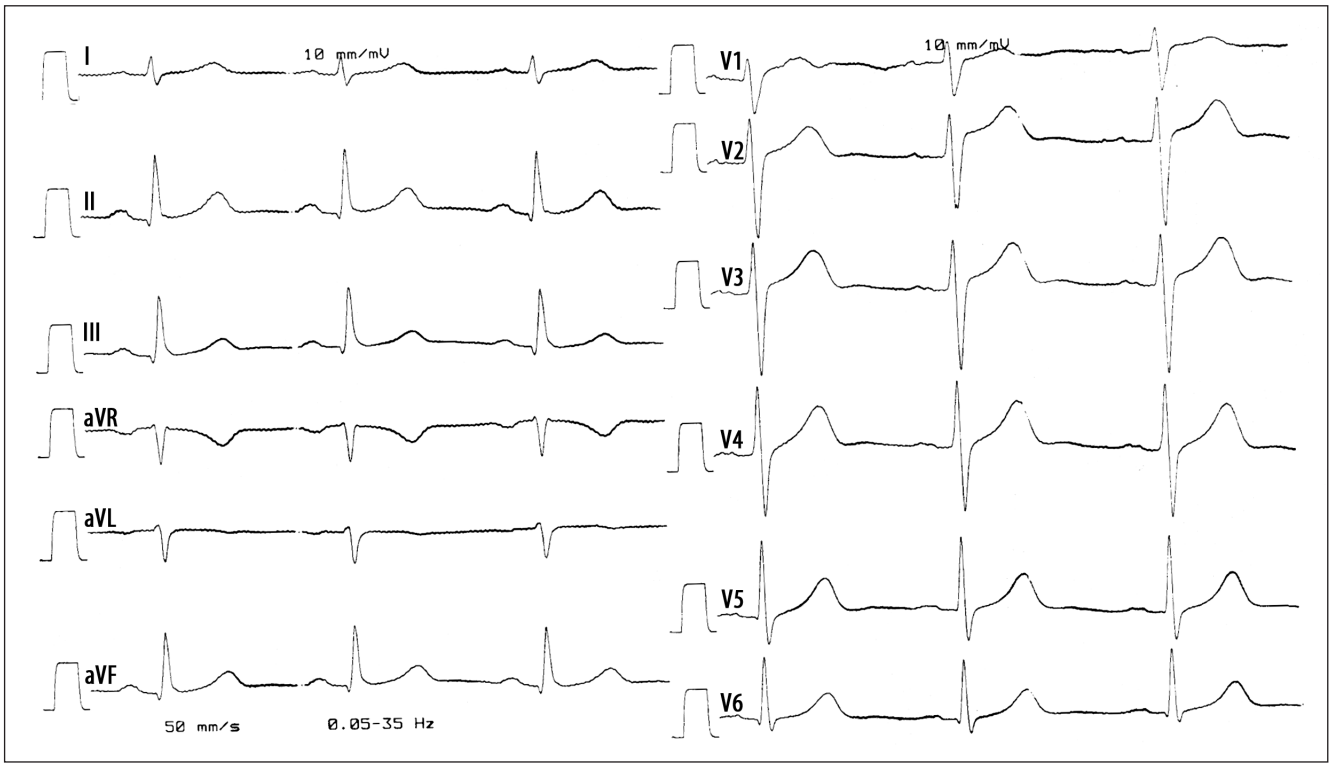
I
II
III
aVR
aVL
aVF
10 mm/mV
V1
V2
V3
V4
V5
V6
10 mm/mV
50 mm/s
0.05-35 Hz

ЕКГ 4

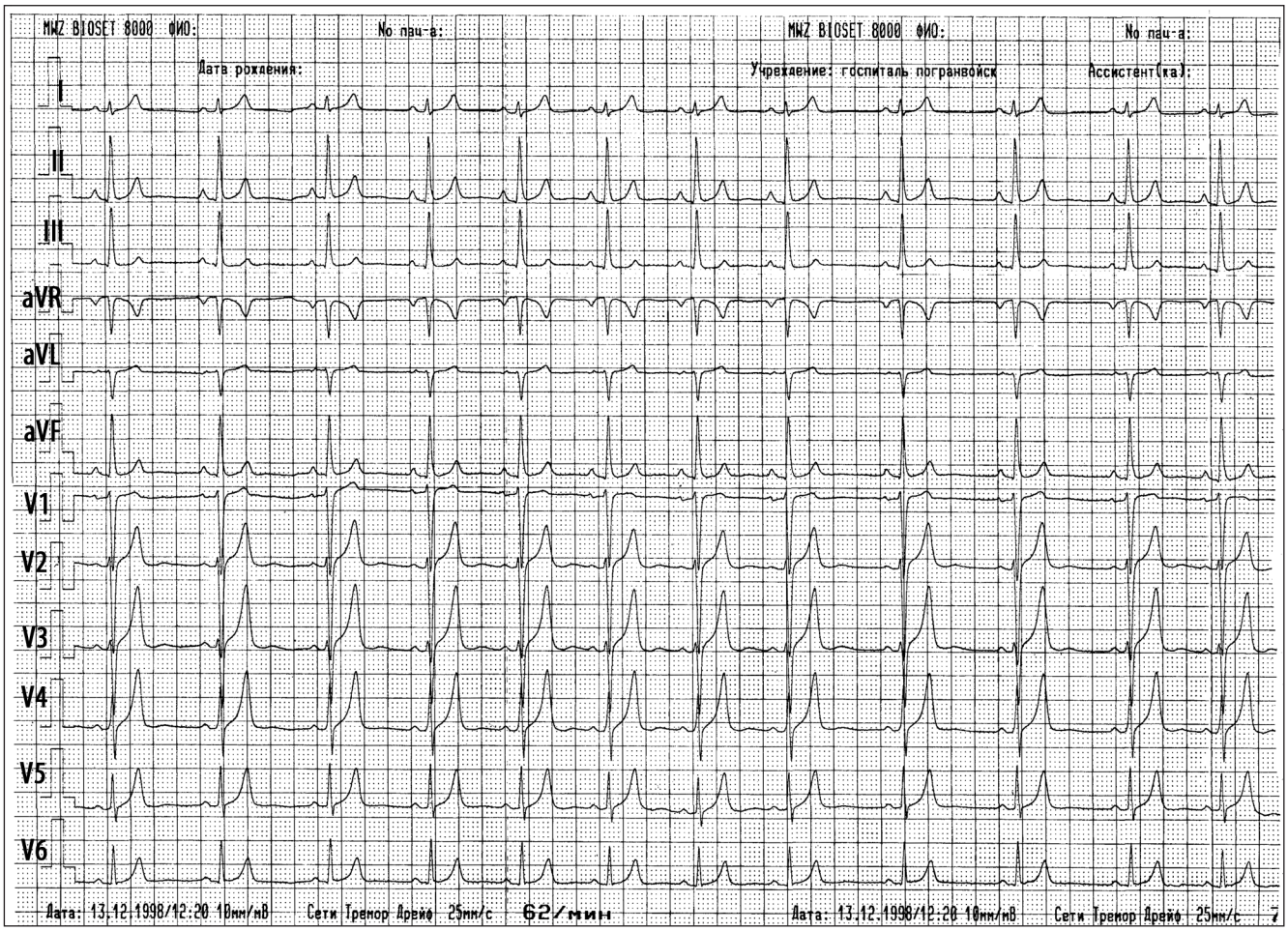
MWZ BIOSET 8000 ФИО:
No пац-а:
Дата рождения:
Учреждение: госпиталь погранвойск
Ассистент(ка):
I
II
III
aVR
aVL
aVF
V1
V2
V3
V4
V5
V6
Дата: 13.12.1998/12:20 10мм/мВ
Сети Тремор Дрейф 25мм/с
62/мин

ЕКГ 5

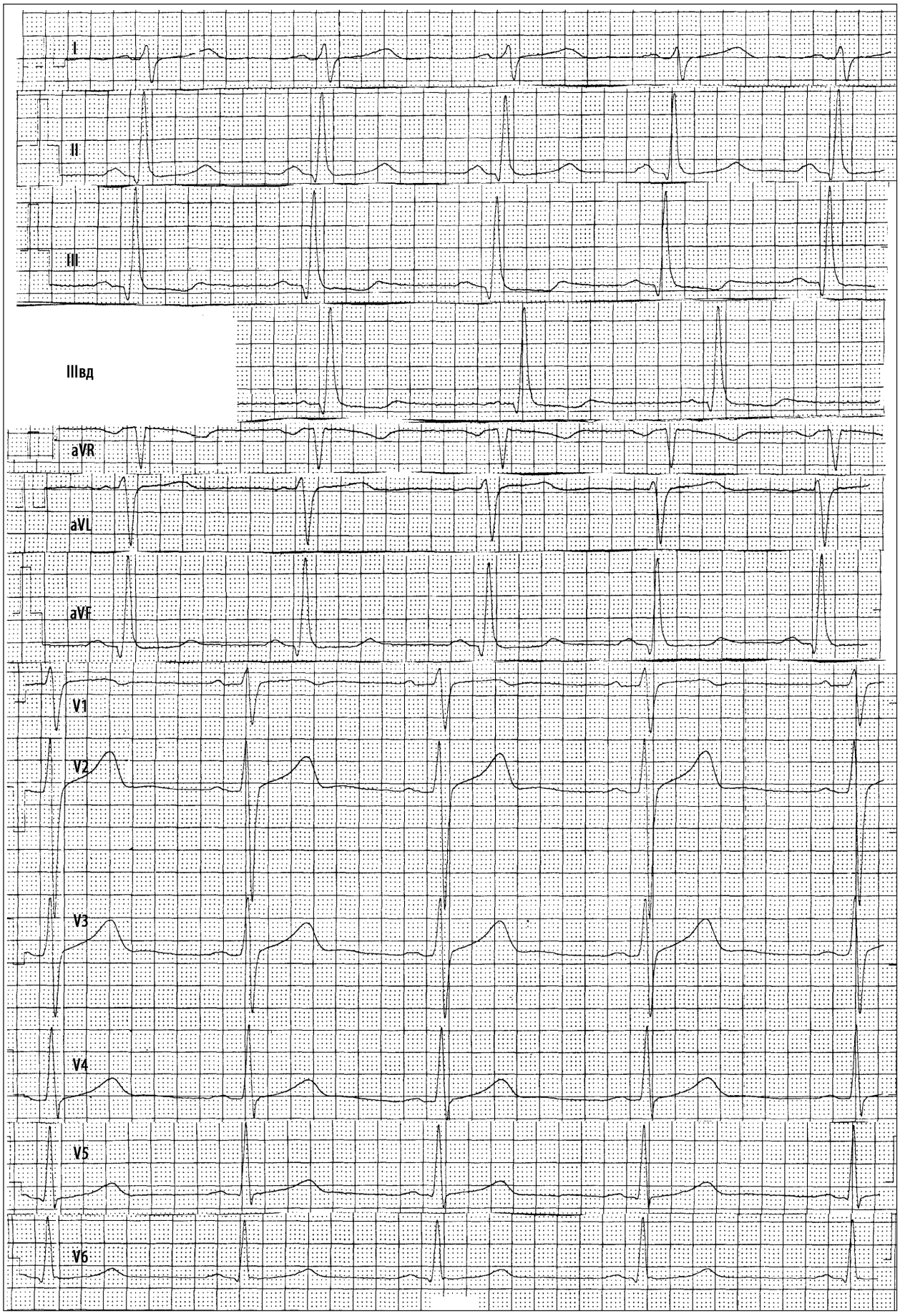

ЕКГ 6

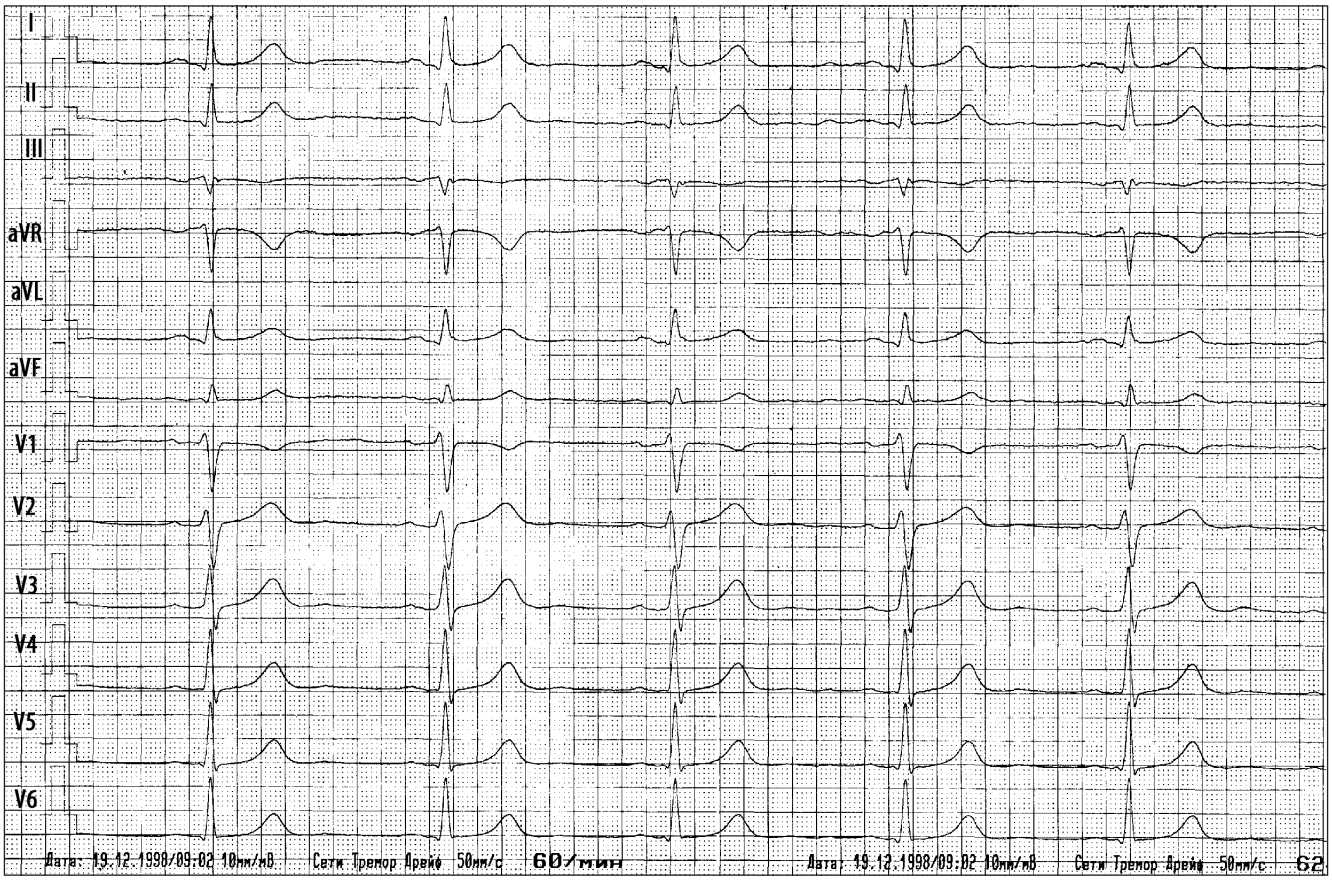
I
II
III
aVR
aVL
aVF
V1
V2
V3
V4
V5
V6
Дата: 19.12.1998/09:02 10мм/мВ Сети Тремор Дрейф 50мм/с 60/мин
Дата: 19.12.1998/09:02 10мм/мВ Сети Тремор Дрейф 50мм/с 62

ЕКГ 7

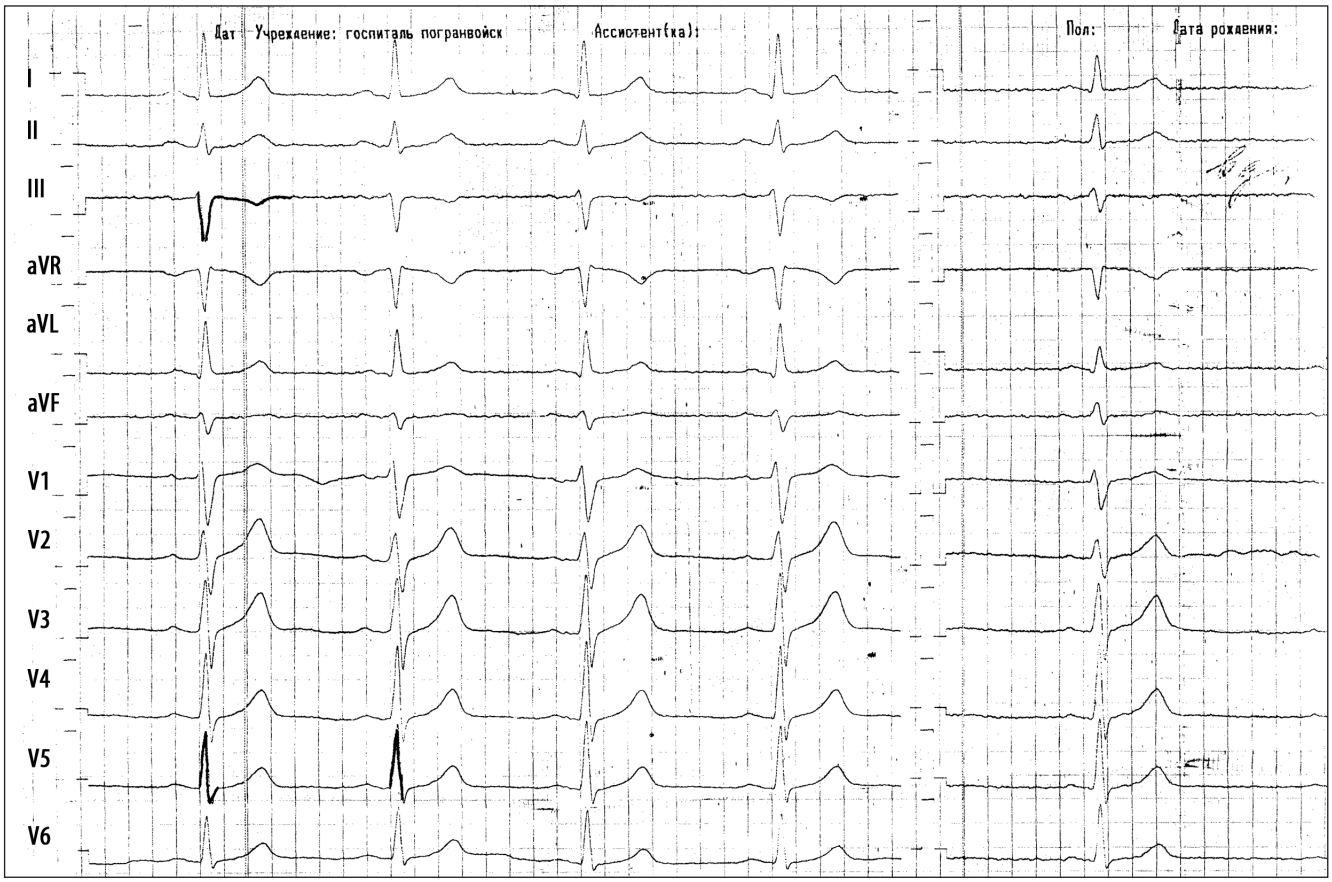
Дат Учреждение: госпиталь погранвойск
Ассистент(ка):
Пол:
Дата рождения:
I
II
III
aVR
aVL
aVF
V1
V2
V3
V4
V5
V6

ЕКГ 8

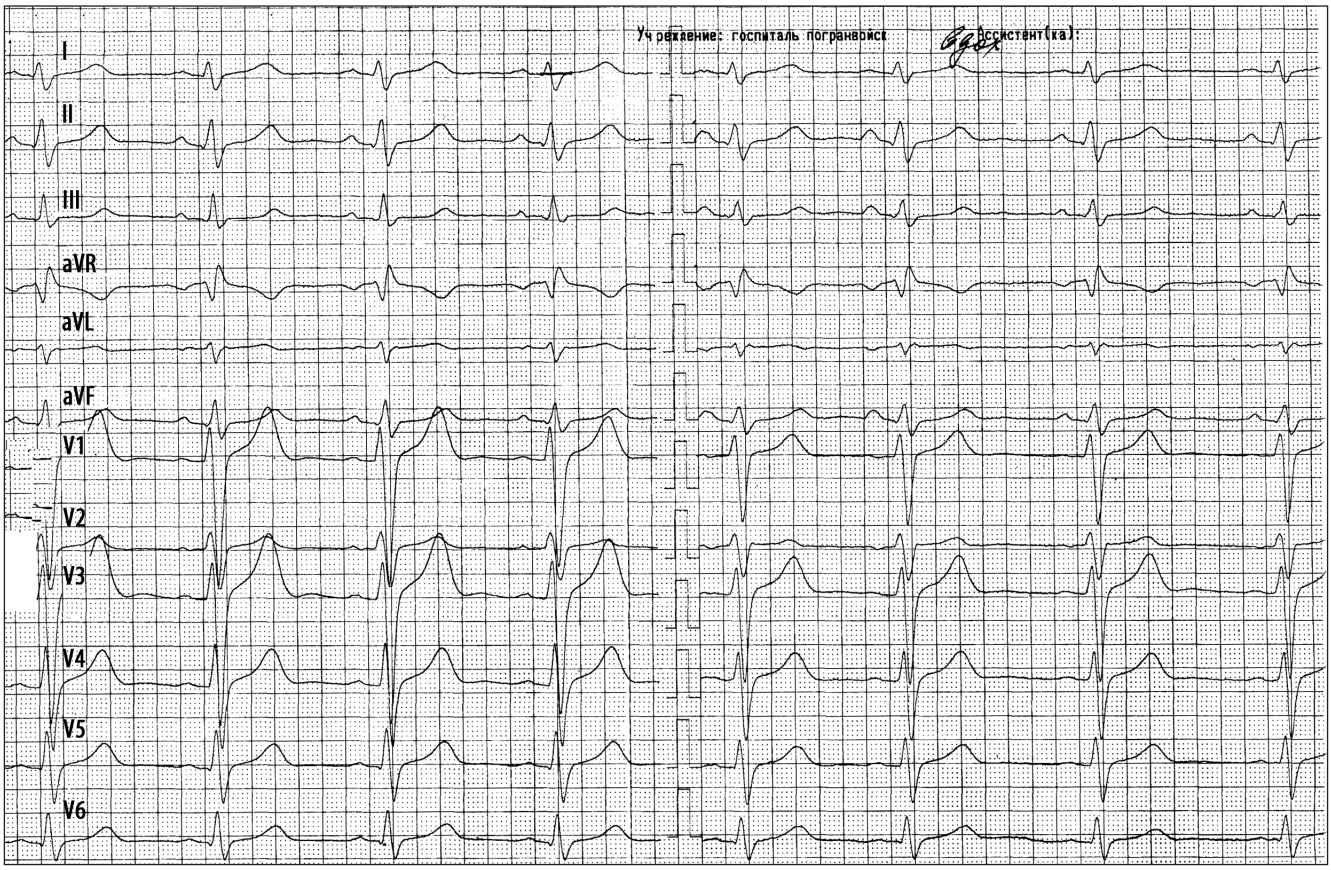
Учреждение: госпиталь погранвойск
Ассистент(ка):
I
II
III
aVR
aVL
aVF
V1
V2
V3
V4
V5
V6

ЕКГ 9.

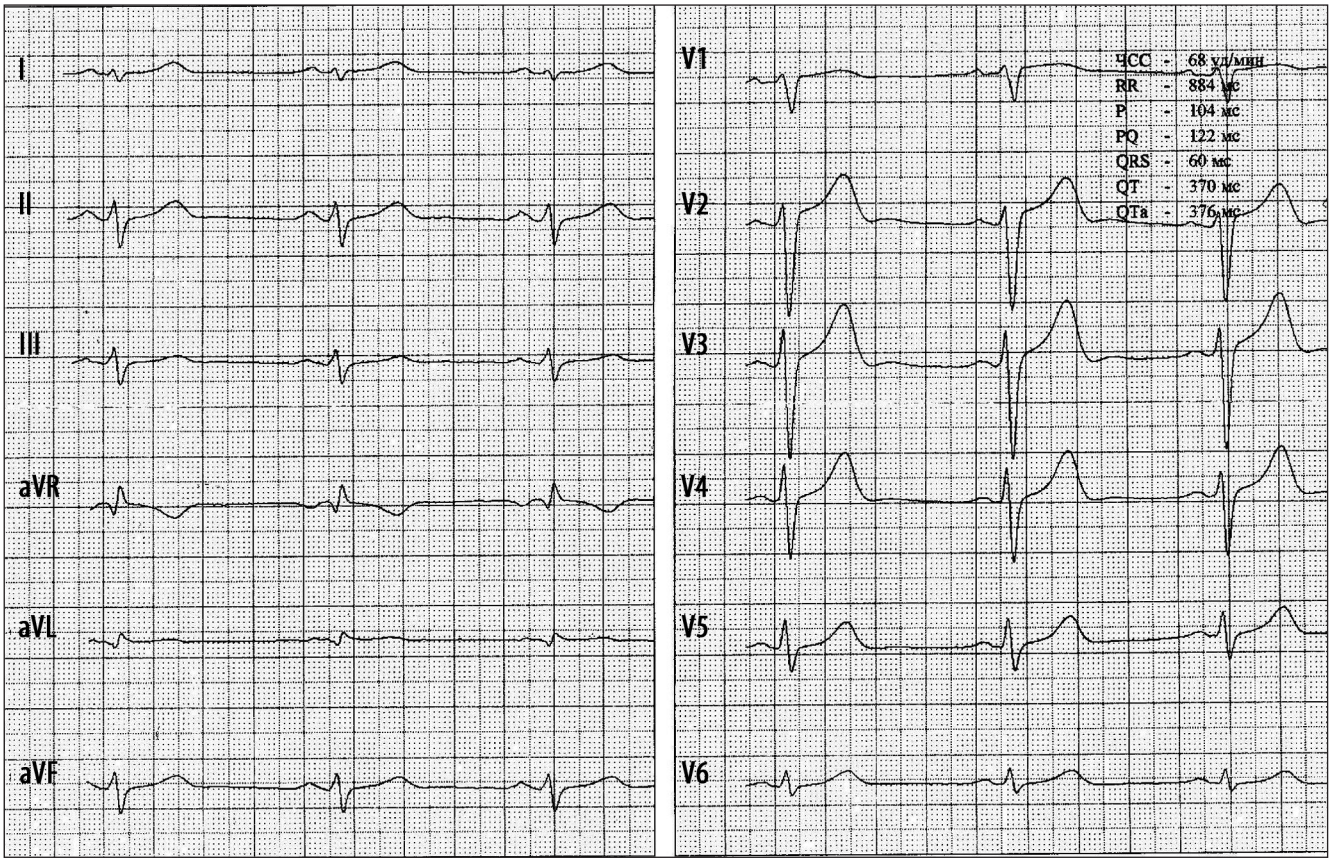
I
II
III
aVR
aVL
aVF
V1
V2
V3
V4
V5
V6
ЧСС - 68 уд/мин
RR - 884 мс
P - 104 мс
PQ - 122 мс
QRS - 60 мс
QT - 370 мс
QTa - 376 мс

ЕКГ 10

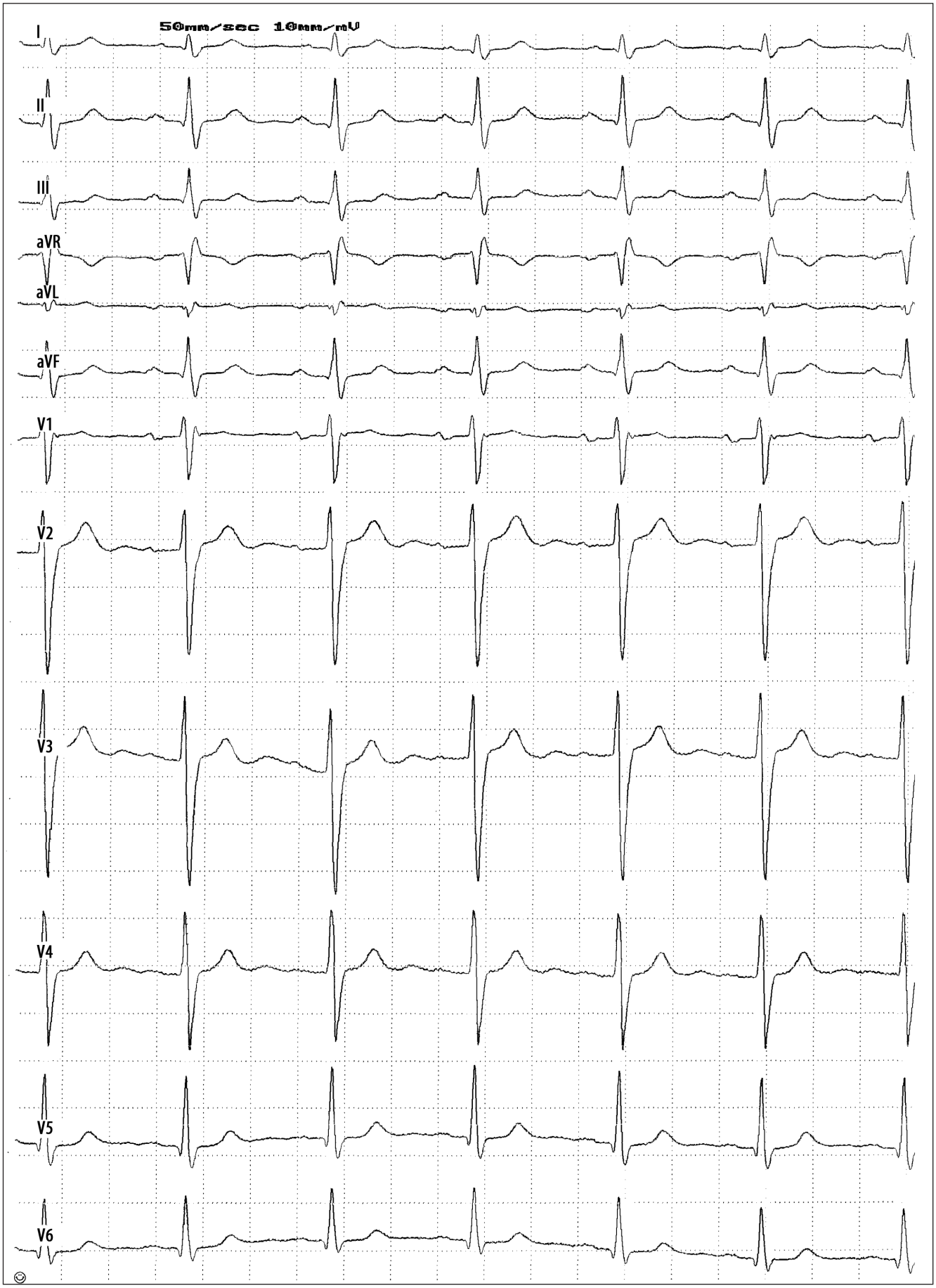

ЕКГ 11 А

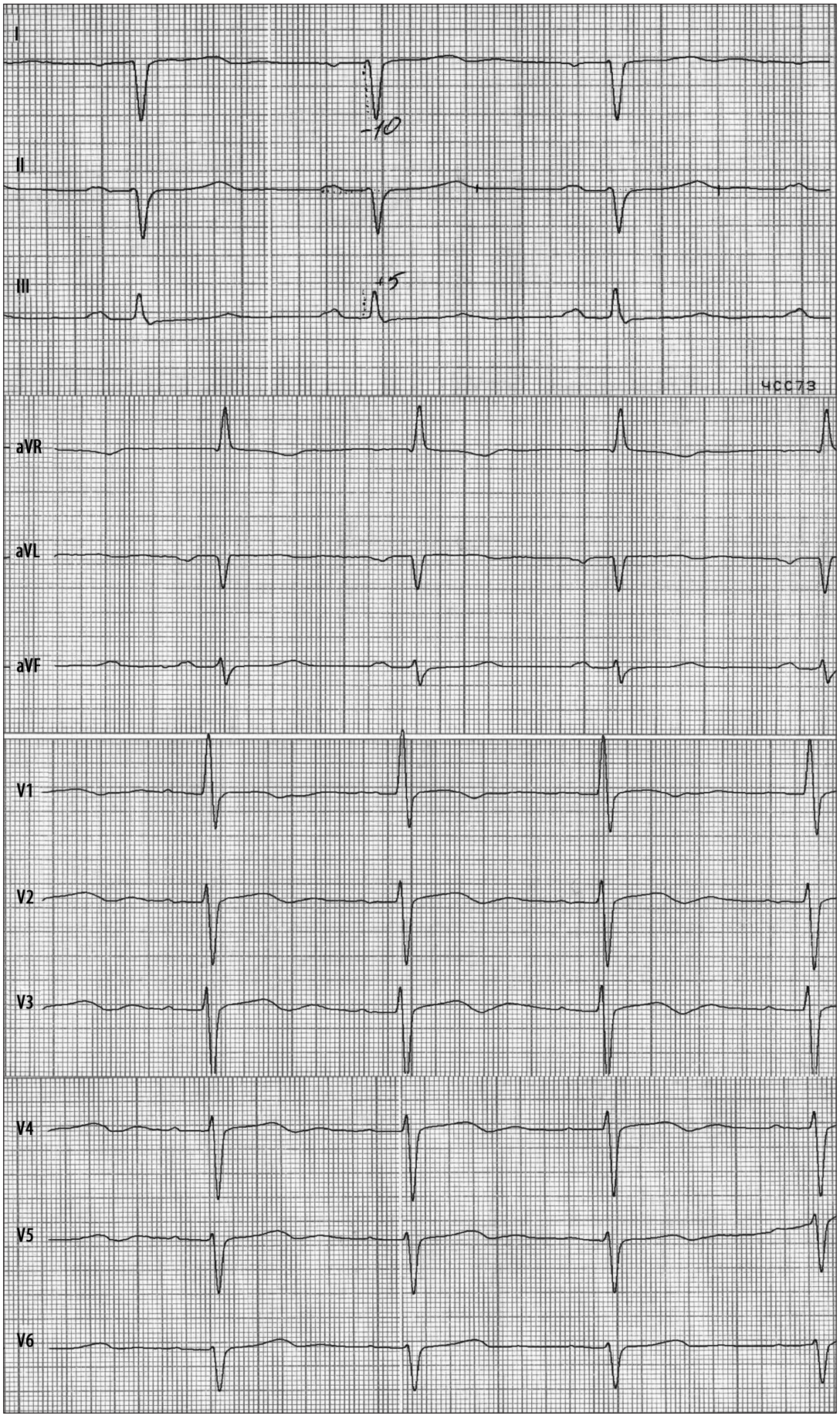

ЕКГ 11 Б

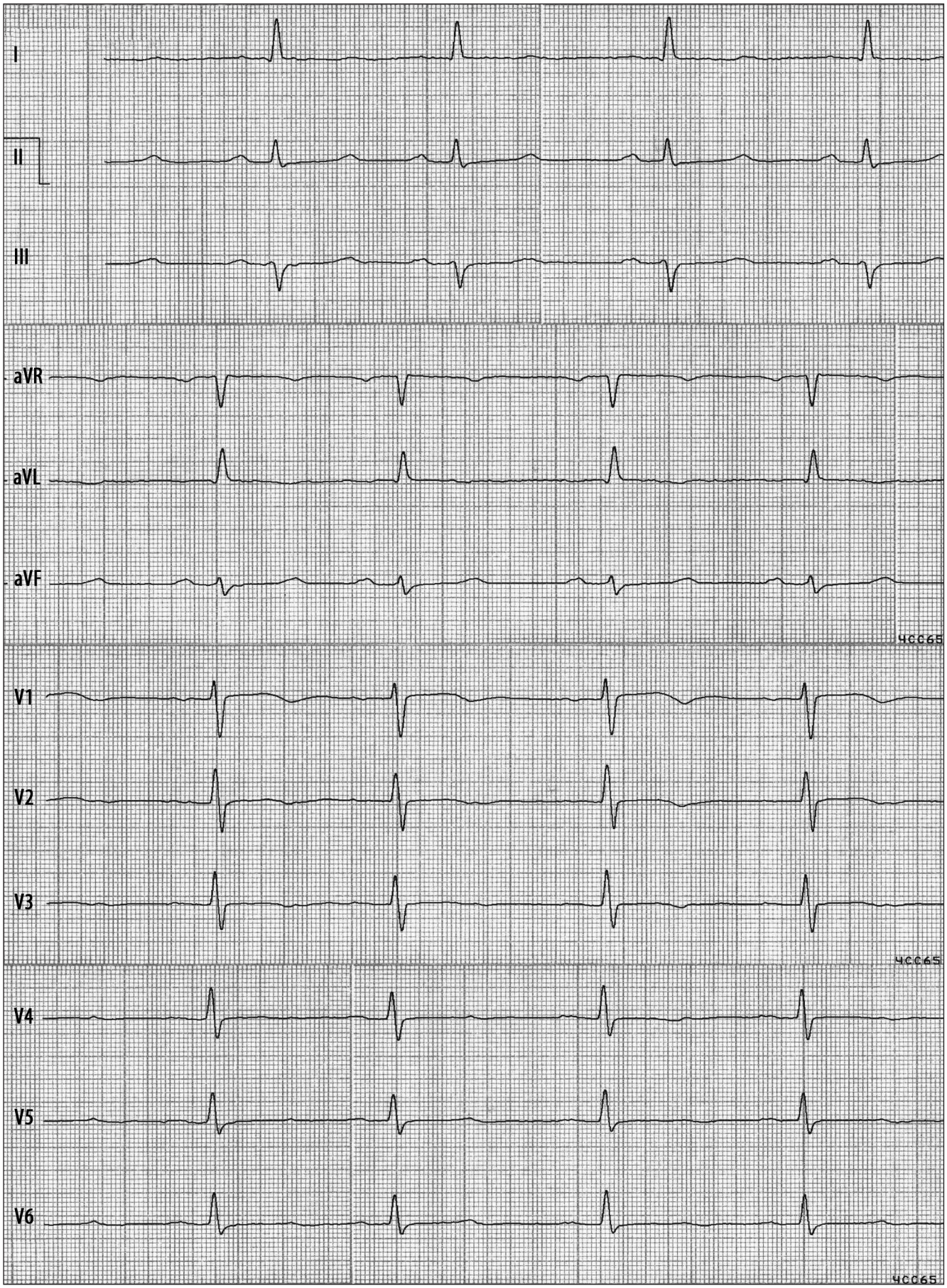

ЕКГ 12

А

Б

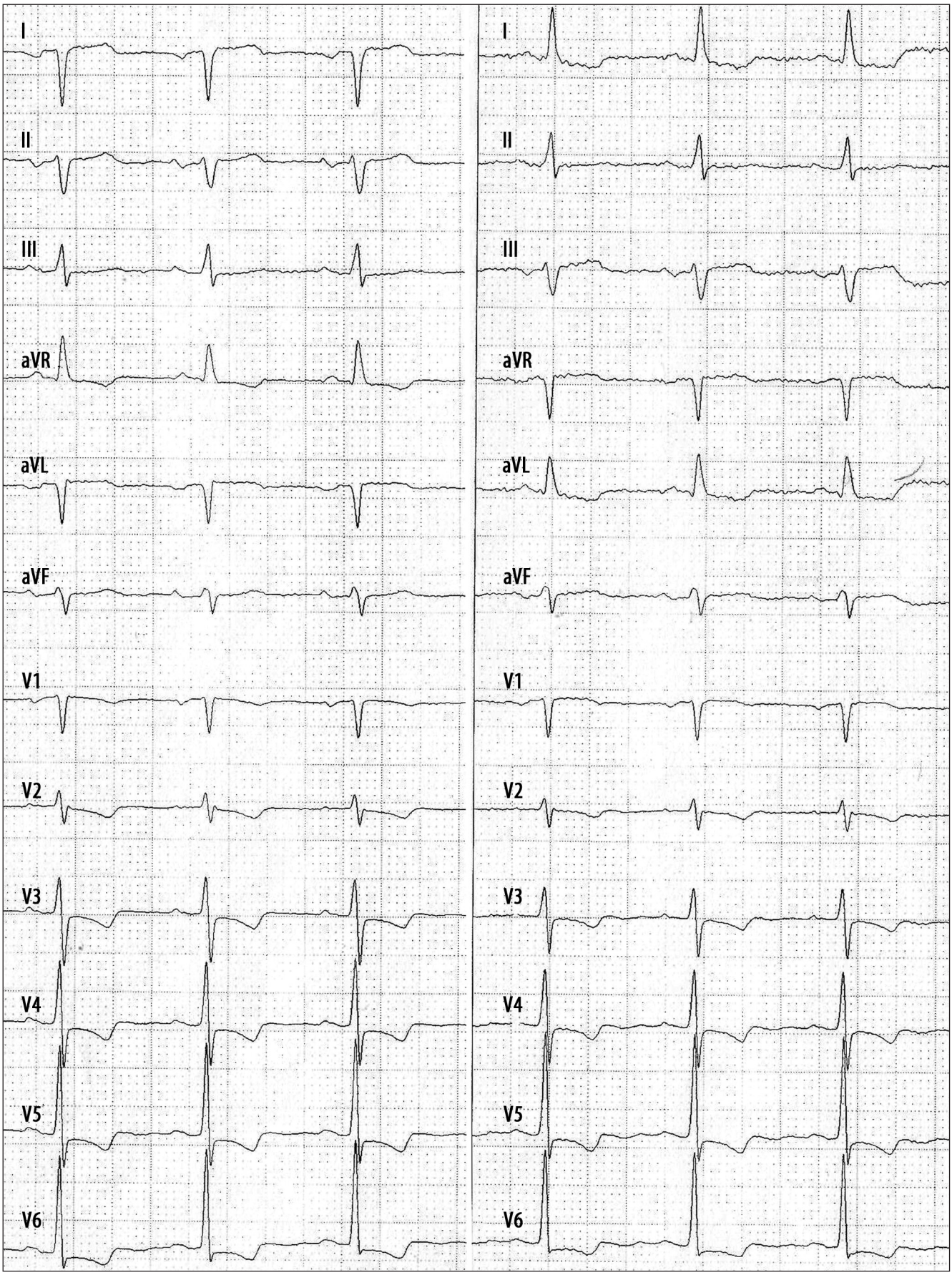
I
II
III
aVR
aVL
aVF
V1
V2
V3
V4
V5
V6
I
II
III
aVR
aVL
aVF
V1
V2
V3
V4
V5
V6

ЕКГ 13

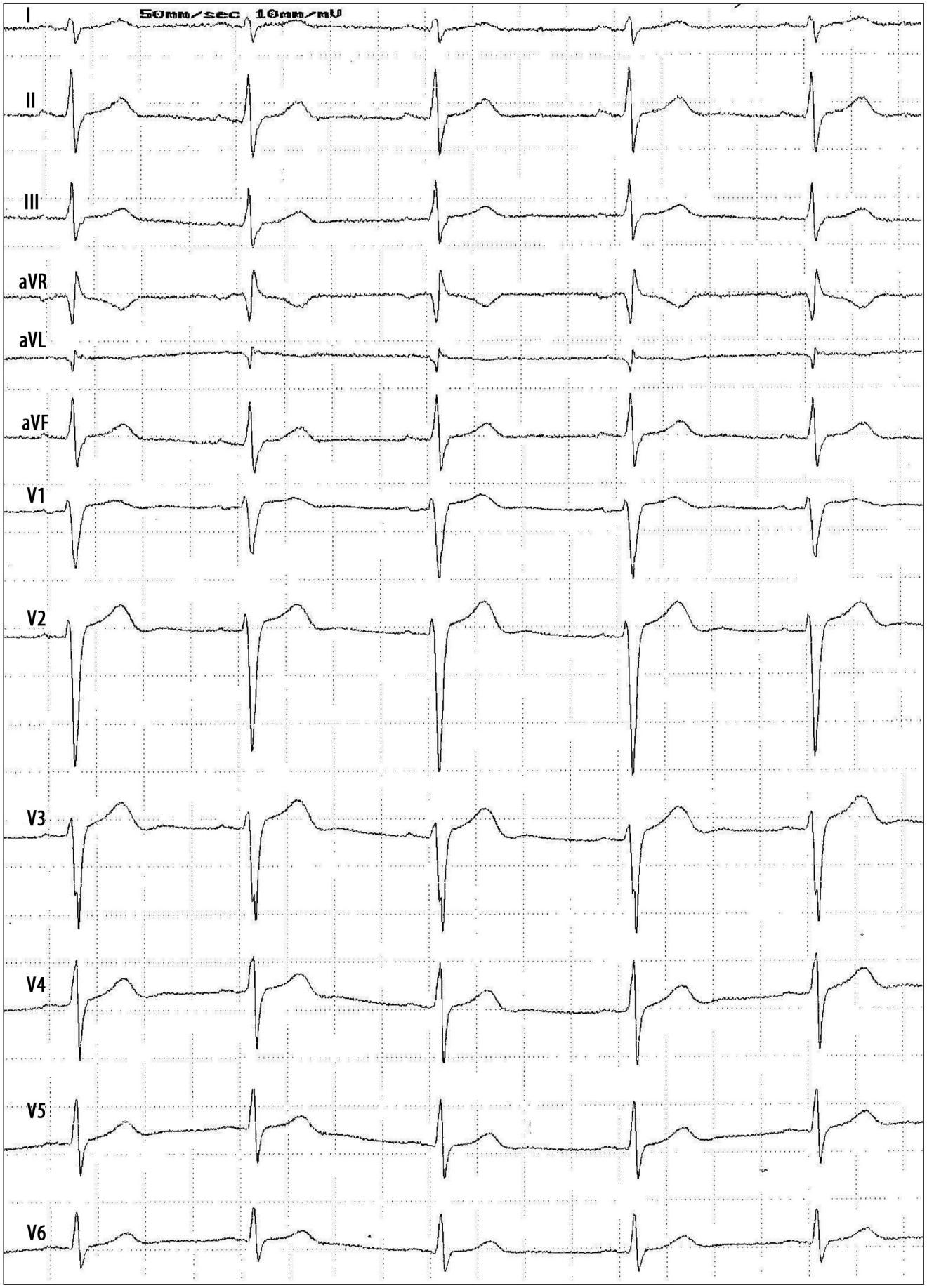

Коментарі до розділу "Нормальна ЕКГ"

ЕКГ 1

R-R – 0,72 с. ЧСС – 83 за 1 хв. PQ – 0,16с. QRS – 0,08с. QT – 0,32с. Простежується послідовність зубців P-QRS-T. Зубці $P_{I,II,III,aVF,V3-6}$ (+), P_{aVR} (-), P_{V1-V2} (+/-), постійної форми і полярності. Отже, водієм ритму є синусовий вузол. $R_{II}>R_{I}>R_{III}$, $r_{aVL}>s_{aVL}$, ∠QRS = +50°. Зубці P нормальної амплітуди (до 2мм), однакової форми і тривалості (0,10с) в усіх відведеннях. Інтервал PQ у межах норми. Комплекс QRS нормальної тривалості, не деформований. Зубці T нормальної форми і амплітуди. Сегмент ST на ізолінії.

Висновок: Ритм синусовий, регулярний з частотою серцевих скорочень 83 за хвилину. Нормальне положення електричної осі серця. ЕКГ – варіант норми.

ЕКГ 2

R-R – 0,70с. ЧСС – 85 за 1 хв. PQ – 0,18с. QRS – 0,09с. QT – 0,32с. ∠QRS = +62°, Простежується послідовність зубців P-QRS-T. Зубці $P_{I,II,III,aVF,V2-6}$(+), P_{avR} (-), P_{V1} (+/-), постійної форми і полярності. Зубці P нормальної амплітуди (до 2мм), однакової форми і тривалості (0,10с) в усіх відведеннях. Інтервал PQ у межах норми. Комплекс QRS нормальної тривалості, не деформований. Перехідна зона зміщена вправо (між відведеннями V_2 і V_3). У грудних відведеннях найбільша амплітуда зубця R_{V4}. Зубці T нормальної форми і амплітуди. Сегмент ST на ізолінії.

Висновок: Ритм синусовий, регулярний з частотою серцевих скорочень 83 за хвилину. Нормальне положення електричної осі серця. Поворот серця навколо поздовжньої осі проти годинникової стрілки. ЕКГ – варіант норми.

ЕКГ 3

R-R – 0,83с. ЧСС – 72 за 1 хв. PQ – 0,16с. QRS – 0,10с. QT – 0,37с. Простежується послідовність зубців P-QRS-T. Зубці $P_{I,II,III,aVF,V3-V6}$(+), P_{aVR}(-), P_{V1-2}(+/-),постійної форми і полярності. $R_{III}>R_{II}>R_{I}$, $S_{aVL}>r_{aVL}$. ∠QRS = +86°. Зубці P нормальної амплітуди (до 1,5мм) і тривалості (0,10с). Інтервал PQ у межах норми. Зубці комплексу QRST нормальної тривалості і амплітуди. Сегмент ST у відведеннях II, III, aVF, V_1-V_3 над ізолінією з увігнутою дугою (варіант норми).

Висновок: Ритм синусовий, регулярний з частотою серцевих скорочень 72 за хвилину. Вертикальне положення електричної осі серця. ЕКГ – варіант норми.

ЕКГ 4 *Швидкість запису 25 мм/с*

R-R – 0,76-1,00с. ЧСС – 78-60 за 1 хв. PQ – 0,16с. QRS – 0,10с. QT – 0,38с. Вольтаж зубців ЕКГ збережений. $R_{II}>R_{III}>R_{I}$, $R_{I}>S_{I}$, $R_{II}>R_{aVF}$. Вертикальне положення електричної осі серця (∠QRS = +73°). Коливання тривалості інтервалів P-P від 0,76 до 1,00с (більше 0,16с). Зубці P синусового походження: $P_{I, II, III, aVF, V2-V6}$ (+), P_{aVR} (-), P_{V1}(+/-), нормальної ампулітуди і тривалості, інтервал PQ – 0,16с. Комплекси QRS і зубці T не змінені. Перехідна зона зміщена до відведення V4.

Висновок: Синусова аритмія з частотою серцевих скорочень 60-78 за хвилину. Вертикальне положення електричної осі серця. Поворот серця навколо поздовжньої осі за годинниковою стрілкою. ЕКГ – варіант норми.

ЕКГ 5

R-R – 0,80с. ЧСС – 75 за 1 хв. PQ – 0,14с. QRS – 0,10с. QT – 0,37с. Простежується послідовність зубців P-QRS-T. Зубці $P_{I,II,III,aVF,V2-6}$(+), P_{aVR}(-), P_{V1}(+/-), постійної форми і полярності. Отже, водієм ритму є синусовий вузол. $R_{III}>R_{II}>R_{I}$, $S_{I}>R_{I}$, $R_{III}>R_{aVF}$. ∠QRS = +107°. Зубці P нормальної амплітуди (до 2мм), однакової форми і тривалості (0,10с) в усіх відведеннях. Інтервал PQ у межах норми. Комплекс QRS нормальної тривалості, не деформований. Перехідна зона у відведенні V_3. Зубці T нормальної форми і амплітуди. Сегмент ST на ізолінії.

Висновок: Ритм синусовий, регулярний з частотою серцевих скорочень 75 за хвилину. Відхилення електричної осі серця вправо. ЕКГ – варіант норми.

ЕКГ 6

R-R – 0,94с. ЧСС – 63 за 1 хв. PQ – 0,16с. QRS – 0,09с. QT – 0,37с. Простежується послідовність зубців P-QRS-T**.** Зубці $P_{I,II,aVL.V2-6}$(+), $P_{III,aVR}$(-), $P_{aVF,V1}$(+/-)**,** постійної форми і полярності. Отже, водієм ритму є синусовий вузол. $R_I>R_{II}>R_{III}$, ∠QRS = +15°. Зубці P нормальної амплітуди (до 2мм), однакової форми і тривалості (0,10с) в усіх відведеннях. Інтервал PQ у межах норми. Комплекс QRS нормальної тривалості, не деформований. Перехідна зона між відведеннями V_2 і V_3. Зубець $T_{III,V1}$ (-) – варіант норми, в інших відведеннях нормальної форми і амплітуди. Сегмент ST на ізолінії.

Висновок: Ритм синусовий, регулярний з частотою серцевих скорочень 63 за хвилину. Горизонтальне положення електричної осі серця. ЕКГ – варіант норми.

ЕКГ 7

R-R – 0,80с. ЧСС – 75 за 1 хв. PQ – 0,16с. QRS – 0,08с. QT – 0,36с. Простежується послідовність зубців P-QRS-T, інтервал PQ у межах норми, зубці $P_{I,II,aVL,aVF,V2-V6}$ (+), P_{aVR} (-), постійної форми і полярності. Отже, водієм ритму є синусовий вузол. Вольтаж зубців ЕКГ збережений, $R_I>R_{II}>R_{III}$, $r_{aVF}<S_{aVF}$, $R_I>R_{aVL}$, ∠QRS = -10°. Зубці P нормальної амплітуди і тривалості. Зубці комплексу QRST нормальної форми, амплітуди і тривалості.

Висновок: Ритм синусовий, регулярний з частотою серцевих скорочень 75 за хвилину. Відхилення електричної осі серця вліво. ЕКГ – варіант норми.

ЕКГ 8

R-R – 0,72с. ЧСС – 83 за 1 хв. PQ – 0,14с. QRS – 0,10с. QT – 0,32с. Простежується послідовність зубців P-QRS-T**.** Зубці $P_{I,II,III,aVF,V3-6}$(+), P_{aVR}(-), P_{V1-V2}(+/-), постійної форми і полярності. Комплекс QRS у стандартних, посилених від кінцівок та грудних відведеннях має форму RS. $S_{II}>S_I>S_{III}$. Зубці P нормальної амплітуди (до 2мм). Інтервал PQ у межах норми. Комплекс QRS не розширений, не деформований. Зубці T нормальної форми і амплітуди. Сегмент ST на ізолінії.

Висновок: Ритм синусовий, регулярний з частотою серцевих скорочень 83 за хвилину. Електрична вісь серця за типом S_I-S_{II}-S_{III}. S-тип ЕКГ. ЕКГ – варіант норми.

ЕКГ 9

R-R – 0,88 с. ЧСС – 68 за 1 хв. PQ – 0,12 с. P – 0,10 с. QRS – 0,08 с. QT – 0,37 с. Електрична вісь серця за типом S_I-S_{II}-S_{III}. $S_{II}>S_{III}>S_I$. Перехідна зона зміщена вліво (відведення V_5). Зубець P та комплекс QRS нормальної тривалості. У грудних відведеннях комплекс QRS має графіку RS. Сегмент ST і зубець T не змінені.

Висновок: Ритм синусовий, регулярний з частотою серцевих скорочень 71 за хвилину. Електрична вісь серця за типом S_I-S_{II}-S_{III}. Поворот серця навколо поздовжньої осі за годинниковою стрілкою. ЕКГ – варіант норми.

ЕКГ 10

R-R – 0,64с. ЧСС – 94 за 1 хв. PQ – 0,16с. QRS – 0,10с. QT – 0,34с. У всіх відведеннях від кінцівок реєструється зубець S. $S_{II}>S_{III}>S_I$. Амплітуда і ширина зубця P в межах норми. Комплекс QRS у відведенні V_1 має форму rSr′, $r_{V1}>r'_{V1}$. Зубець S_{V5-V6} не розширений**,** з гострою вершиною**.** R_{aVR} не розширений, гострий. Перехідна зона у відведенні V_4. Сегмент ST і зубець T не змінені.

Висновок: Синусова тахікардія з частотою серцевих скорочень 94 за хвилину. Електрична вісь серця за типом S_I-S_{II}-S_{III}. Синдром надшлуночкового гребінця. ЕКГ – варіант норми.

ЕКГ 11А *(хлопчик 11 років).*

R-R – 0,86 с. ЧСС – 69 за 1 хв. P – 0,08 с. PQ – 0,14 с. QRS – 0,08 с. QT – 0,40 с. Зубець P негативний у відведеннях I і aVL, у решті відведень – позитивний. Комплекс QRS у відведеннях I, II, aVL, aVF спрямований вниз від ізолінії (rS). Комплекс QRS_{aVR} спрямований вверх та має графіку qR. У грудних відведеннях амплітуда зубця R зменшується від V_1 до V_6. Таке співвідношення зубців ЕКГ у відведеннях від кінцівок та грудних відведеннях свідчить про спрямованість векторів зубця P та комплексу QRS вниз і вправо, що можливо при декстрокардії.

Висновок: Ритм синусовий, регулярний з частотою серцевих скорочень 69 за хвилину. Декстрокардія. Для оцінки змін міокарда необхідно електрод з лівої руки перенести на праву руку, а з правої – на ліву. Грудні відведення записати з правої половини грудної клітки, починаючи від V_2 до V_{6R}.

ЕКГ 11Б. *Електрод з лівої руки перенесено на праву руку, а з правої – на ліву. Грудні відведення записані з правої половини грудної клітки.*

R-R – 0,92 с. ЧСС – 65 за 1 хв. P – 0,08 с. PQ – 0,14 с. QRS – 0,08 с. QT – 0,40 с. $R_I > R_{II} > R_{III}$ ($\angle$QRS = + 5°). Перехідна зона між відведеннями V_1 і V_2. Зубець P позитивний в усіх стандартних відведеннях, $P_{II} > P_{III} > P_I$. Напрямок комплексу QRS в усіх стандартних та підсилених відведеннях відповідає нормі. Простежується нормальне співвідношення амплітуд зубців R у грудних відведеннях. Максимальна амплітуда зубця S реєструється у відведенні V_1, далі вона зменшується в напрямку відведень V_5-V_6. Реєструється слабонегативний зубець T з V_1 до V_4, з максимально негативним зубцем T у відведенні V_1. $T_{V5,V6}$ згладжений.

Висновок: Ритм синусовий, регулярний з частотою серцевих скорочень 69 за хвилину. Декстрокардія. Поворот серця навколо поздовжньої осі проти годинникової стрілки. Варіант нормальної ЕКГ.

ЕКГ 12А

R-R – 0,76 с. ЧСС – 78 за 1 хв. Зубець P – 0,09 с. PQ – 0,16 с. QRS – 0,09 с. QT – 0,34 с. Зубець P негативний у відведеннях I і aVL, $P_{II,V1}$ (+/-), у решті відведень – позитивний, у тому числі в aVR. У відведеннях I, II, aVL, aVF комплекс QRS спрямований униз від ізолінії (rS), у відведенні aVR має графіку qR. Таким чином, графіка зубця P і комплексу QRS у відведеннях від кінцівок може вказувати на декстрокардію. Водночас, у грудних відведеннях амплітуда зубця R поступово збільшується від V_1 до V_5, як при звичайному положенні серця. $R_{V5,V6} > R_{V4}$. Реєструється елевація сегмента $ST_{I,aVL}$ з переходом в (+/-) зубець T, та косонизхідна депресія сегмента ST_{V2-V6} з переходом в асиметричний (-/+) зубець T.

Висновок: Ритм синусовий, регулярний з частотою серцевих скорочень 78 за хвилину. Гіпертрофія лівого шлуночка з його систолічним перевантаженням. Графіка ЕКГ у відведеннях від кінцівок з найбільшою ймовірністю обумовлена неправильним розташуванням електродів на верхніх кінцівках.

ЕКГ 12Б *(правильне розташування електродів на верхніх кінцівках).*

R-R – 0,76 с. ЧСС – 78 за 1 хв. Зубець P – 0,09 с. PQ – 0,16 с. QRS – 0,09 с. QT – 0,34 с. $R_I > R_{II} > R_{III}$. Горизонтальне положення ЕОС ($\angle$QRS = 0°). Перехідна зона у відведенні V_3. Зубець P (+) у відведеннях I, II, aVL, aVF, V_2-V_6, (+/-) у відведеннях III і V_1. Комплекс QRS у вигляді $qR_{I,aVL}$; $R_{V5,V6} > R_{V4}$. Реєструється косонизхідна депресія сегмента ST у відведеннях I, aVL,V_2-V_6 з переходом в асиметричний (-/+) зубець T.

Висновок: Ритм синусовий, регулярний з частотою серцевих скорочень 78 за хвилину. Гіпертрофія лівого шлуночка з його систолічним перевантаженням та вираженими змінами міокарда лівого шлуночка. Оцінити ЕКГ у динаміці та співставити з клінічною картиною.

ЕКГ 13

R-R – 0,82 с. ЧСС – 73 за 1 хв. PQ – 0,14 с. P – 0,10 с. QRS – 0,09 с. QT – 0,32 с. У всіх відведеннях від кінцівок реєструється зубець S. $S_{II} > S_{III} > S_I$. Перехідна зона між відведеннями V_4 і V_5. Зубець P та комплекс QRS нормальної тривалості. У грудних відведеннях комплекс QRS має графіку RS. Сегмент ST і зубець T не змінені.

Висновок: Ритм синусовий, регулярний з частотою серцевих скорочень 73 за хвилину. Електрична вісь серця за типом S_I-S_{II}-S_{III}. Поворот серця навколо поздовжньої осі за годинниковою стрілкою. ЕКГ – варіант норми.

ЕКГ ПРИ ГІПЕРТРОФІЇ КАМЕР СЕРЦЯ

Зміни на ЕКГ при гіпертрофії камер серця зумовлені збільшенням амплітуди вектора деполяризації гіпертрофованого відділу, а також зміною положення серця або його відділів у грудній клітці. Оскільки виражена гіпертрофія асоціюється з дистрофічними змінами в кардіоміоцитах, неадекватністю коронарного кровопостачання, на ЕКГ нерідко реєструються ознаки дистрофії та перевантаження — зміни сегмента ST і зубця Т.

Зубець Р формується з векторів деполяризації правого і лівого передсердь. В нормі збудження правого передсердя настає трохи раніше, ніж лівого, і тому зубець Р у відведенні V_1 може бути двофазним. Позитивна фаза відображає деполяризацію правого передсердя, а негативна — лівого передсердя.

При гіпертрофії правого передсердя зростає амплітуда зубця Р. Він стає більш високим та загостреним *(P-pulmonale)* у II, III і aVF відведеннях (ЕКГ 1, 11, 18, 22). У грудних відведеннях, зокрема в V_1 і V_2, збільшується позитивна фаза зубця Р. Водночас, тривалість зубця Р істотно не змінюється. Такі зміни спостерігають при хронічних легеневих захворюваннях, пневмосклерозі, стенозі легеневої артерії, недостатності тристулкового клапана, тромбоемболії легеневої артерії.

Гіпертрофія лівого передсердя на ЕКГ переважно проявляється збільшенням тривалості зубця Р (>0,11 с). Нерідко зубець Р стає двогорбим, зі збільшенням другої вершини, і відстанню між вершинами більше 0,02 с *(P-mitrale)*. Деформований і розширений зубець Р можна спостерігати у відведеннях I, II, aVL, V_5, V_6, а також у відведенні V_1, де негативна фаза зубця Р глибока і розширена (ЕКГ 3, 8). Такі зміни зустрічаються при стенозі мітрального отвору, гіпертрофії та систолічній дисфункції лівих відділів серця, гіпертонічній хворобі, аортальній ваді серця. Дилятація передсердь асоціюється із збільшенням імовірності розвитку фібриляції передсердь. «Перевантаження передсердь» характеризується появою ознак гіпертрофії правого і/або лівого передсердя при певних гострих ситуаціях (інфаркт міокарда, гостра серцева недостатність, напад бронхоспазму, тромбоемболія легеневої артерії), з їх подальшим поступовим зникненням.

При комбінованій гіпертрофії обох передсердь на ЕКГ одночасно виявляються ознаки гіпертрофії правого і лівого передсердь (ЕКГ 5, 6, 7, 19). Зокрема, зростання амплітуди зубця Р більше 2,5 мм у II відведенні поєднується із збільшенням його тривалості ≥ 0,12 с у відведеннях I, II, aVL, V_5 і V_6. У відведенні V_1 реєструється двофазний зубець Р з високою та гострою позитивною фазою, а також глибокою і широкою негативною фазою.

Електрокардіографічний висновок про гіпертрофію лівого шлуночка (ГЛШ) переважно базується на аналізі лівих грудних відведень. Характерним є зростання амплітуди зубця R у відведеннях V_5-V_6, причому $R_{V5}>R_{V4}$; $R_{V6}\geq R_{V5}$. Амплітуда R досягає 26 мм і більше в лівих грудних відведеннях (ЕКГ 2, 3); спостерігається глибокий зубець S у відведеннях V_1 і V_2. Сума $R_{V5\ (V6)}$ і $S_{V1\ (V2)}$ більше 35 мм (критерій Соколова-Лайона). Нерідко перехідна зона зміщується вправо (до V_2, інколи — навіть до V_1). У відведеннях V_5, V_6 характерне збільшення часу внутрішнього відхилення понад 0,05 с. При перевантаженні лівого шлуночка об'ємом (аортальна недостатність) характерним є поглиблення зубця Q у відведеннях V_5-V_6 (за рахунок гіпертрофії міжшлуночкової перегородки) з $R_{V6}\geq R_{V5}$ та високими позитивними зубцями Т у цих відведеннях (ЕКГ 14).

При вираженій ГЛШ реєструються зміни сегмента ST і зубця Т: у відведеннях V_5 і V_6 — косонизхідне зміщення ST дугою вгору, з переходом сегмента ST в асиметричний негативний зубець Т (симетричний негативний зубець Т у цих відведеннях — ознака ішемічних змін бокової стінки лівого шлуночка) (ЕКГ 20, 21). При неускладненій гіпертрофії з перевантаженням лівого шлуночка негативна фаза зубця Т у відведенні V_5 менша, ніж у V_6. Інколи подібні зміни сегмента ST і зубця Т реєструються також у відведеннях V_4 і V_3, але у цих відведеннях вони виражені менше.

Чим довше існує гіпертрофія, тим більше виражені зміни сегмента ST і зубця Т, тобто на перше місце виходять дистрофічні та ішемічні зміни. Натомість, на ранніх етапах формування ГЛШ змін сегмента ST і зубця Т може не бути. У стандартних відведеннях нерідко спостерігається горизонтальне положення ЕОС або навіть відхилення її вліво. Зміни у відведеннях I і aVL подібні до таких у відведеннях V_5-V_6; $R_I>R_{II}>R_{III}$. Але в осіб з вихідним вертикальним положенням ЕОС характерних для гіпертрофії змін ЕОС може не бути.

Гіпертрофію правого шлуночка (ГПШ) на ЕКГ діагностувати важче, оскільки маса правого шлуночка набагато менша, ніж лівого. Відтак, зміни на ЕКГ з'являються лише при вираженій ГПШ, зокрема, при вроджених вадах серця, стенозі легеневої артерії, первинній легеневій гіпертензії, стенозі мітрального отвору. Ключовою ознакою є збільшення амплітуди зубця R у правих грудних відведеннях. При різко вираженій ГПШ характерною є графіка комплексу QRS у відведенні V_1 типу qR (ЕКГ 8, 12, 13). Зубець Q формується за рахунок гіпертрофії міжшлуночкової перегородки (сумарний вектор збудження міжшлуночкової перегородки спрямований ліворуч). При помірній ГПШ комплекс QRS у відведенні V_1 має графіку Rs/RS (R до 7,0 мм і більше, S≤R). У відведеннях V_5-V_6 амплітуда зубця R зменшується до 5-7 мм, а зубець S у цих відведеннях збільшується до 5 мм і більше. При вираженій ГПШ у відведеннях V_1-V_2, рідше у V_3-V_4, реєструється депресія сегмента ST дугою вгору з переходом у негативний асиметричний зубець Т. Вираженість змін кінцевої частини шлуночкового комплексу зменшується від правих до лівих грудних відведень.

При ГПШ, особливо при перевантаженні об'ємом (дефект міжпередсердної перегородки), може з'являтися повна або неповна блокада правої ніжки пучка Гіса (ЕКГ 4, 10, 11, 16, 17). У цьому випадку критерієм ГПШ є амплітуда R' у відведенні V_1: при неповній блокаді правої ніжки — більше 8 мм, повній — більше 12 мм. Але при цьому важливо зважати також на інші критерії збільшення правого шлуночка (амплітуду $S_{V5\text{-}V6}$, R_{aVR}, вертикальне положення ЕОС, тощо).

Існують також непрямі ознаки ГПШ: відхилення ЕОС вправо, коли кут α досягає +120°; наявність вираженого зубця S у всіх стандартних відведеннях (синдром S_I-S_{II}-S_{III}), глибокий зубець S у всіх грудних відведеннях (rS V_1-V_6), високий пізній зубець R (амплітудою 4 мм і більше) у відведенні aVR. Наголосимо, що синдром S_I-S_{II}-$S_{III,}$ який нерідко асоціюється з «низькоамплітудною» ЕКГ і спостерігається при ГПШ на фоні хронічної обструктивної хвороби легень (з S_{II}>S_{III}) (ЕКГ 1, 6), потрібно диференціювати від відхилення ЕОС вліво, коли S_{III}>S_{II}. Крім того, у деяких практично здорових осіб тип S_I-S_{II}-S_{III} поєднується із шлуночковим комплексом rSr' у відведенні V_1 («синдромом надшлуночкового гребінця»).

При комбінованій гіпертрофії шлуночків серця (ЕКГ 12, 15, 19) вольтажні ознаки ГЛШ можуть поєднуватися з відхиленням ЕОС вправо і/або зміщенням перехідної зони до лівих грудних відведень. І, навпаки, вольтажні ознаки ГПШ можуть поєднуватися з відхиленням ЕОС вліво. Інший варіант — поєднання вольтажних ознак ГЛШ із збільшенням амплітуди зубця R у відведенні aVR і правих грудних відведеннях.

ЕКГ 1

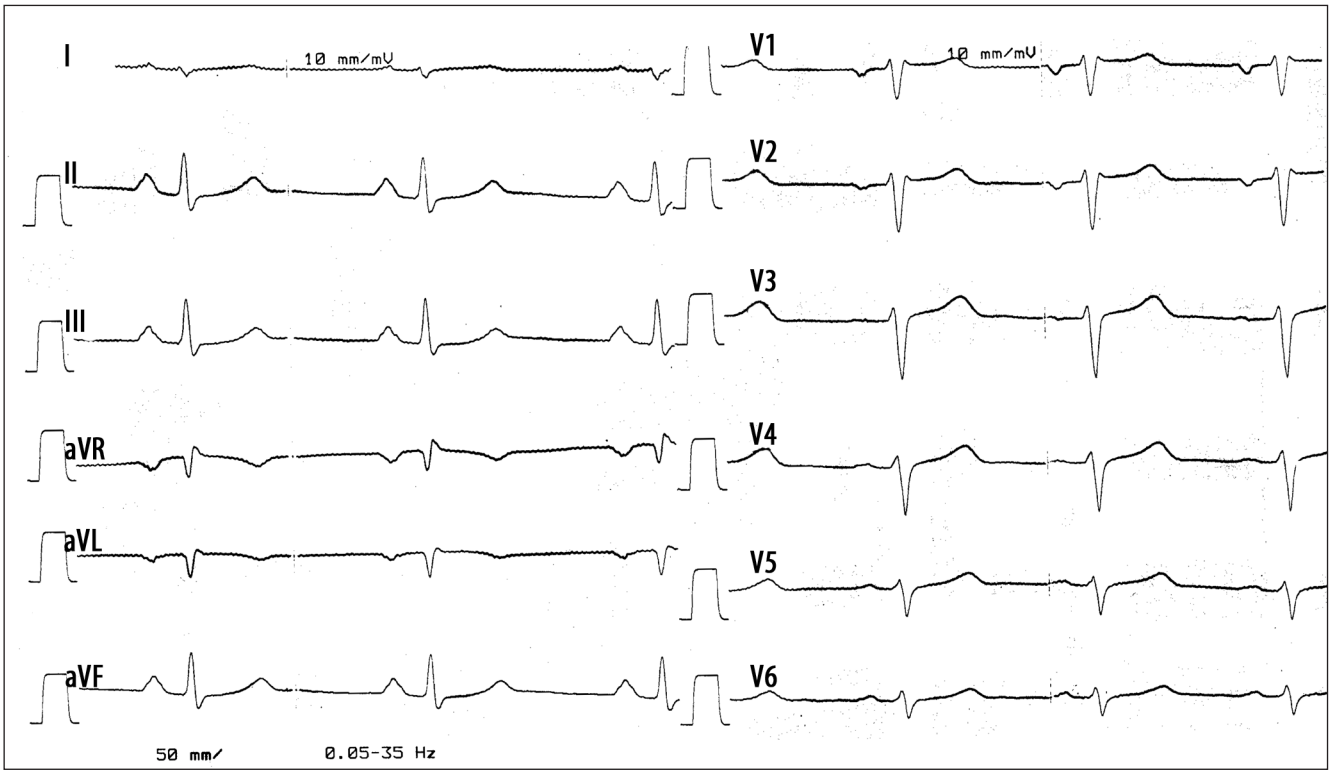
I
10 mm/mV
V1
10 mm/mV
II
V2
III
V3
aVR
V4
aVL
V5
aVF
V6
50 mm/
0.05-35 Hz

ЕКГ 2

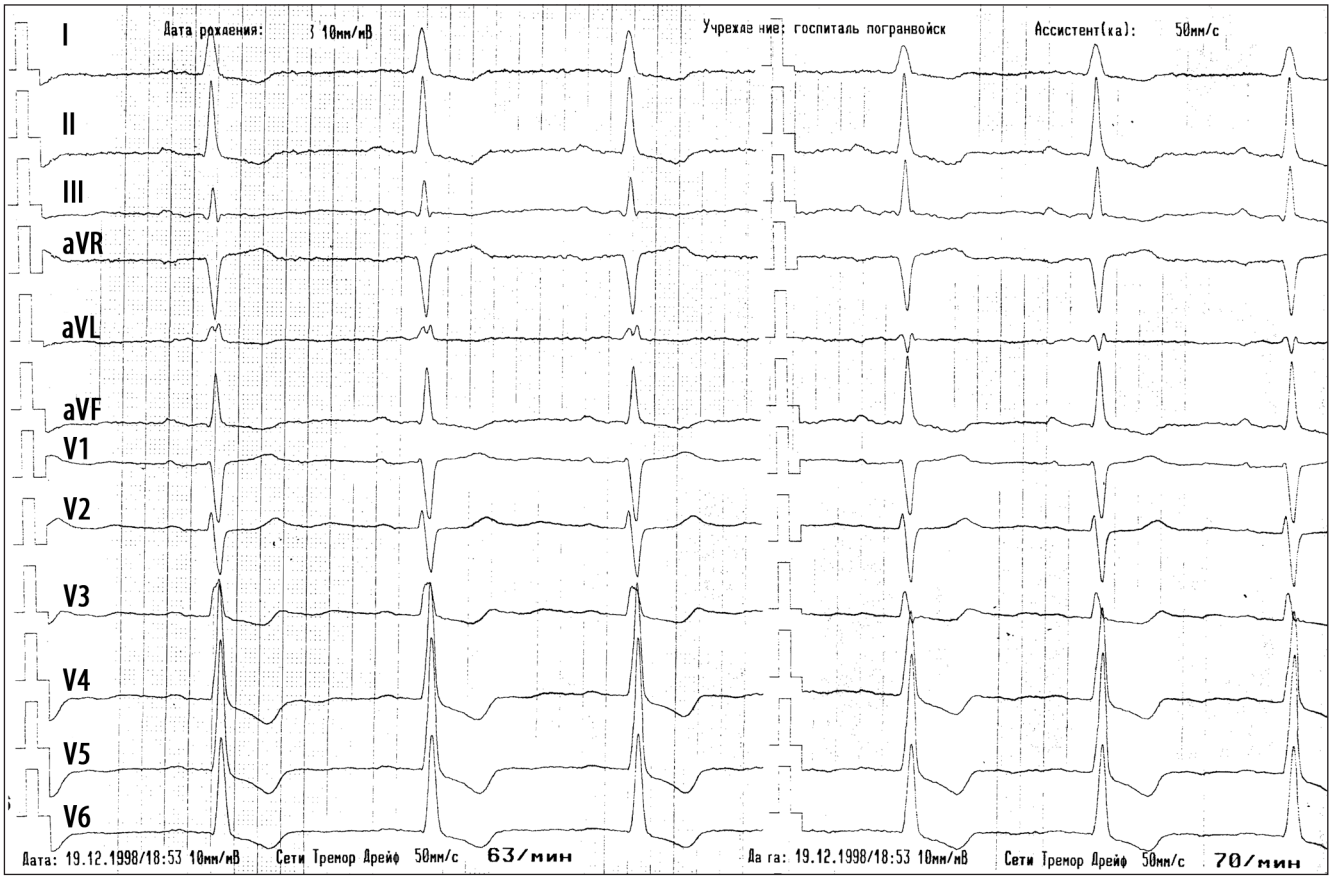
I
Дата рождения:
10мм/мВ
Учреждение: госпиталь погранвойск
Ассистент(ка):
50мм/с
II
III
aVR
aVL
aVF
V1
V2
V3
V4
V5
V6
Дата: 19.12.1998/18:53 10мм/мВ
Сети Тремор Дрейф 50мм/с
63/мин
Да га: 19.12.1998/18:53 10мм/мВ
Сети Тремор Дрейф 50мм/с
70/мин

ЕКГ 3



ЕКГ 4

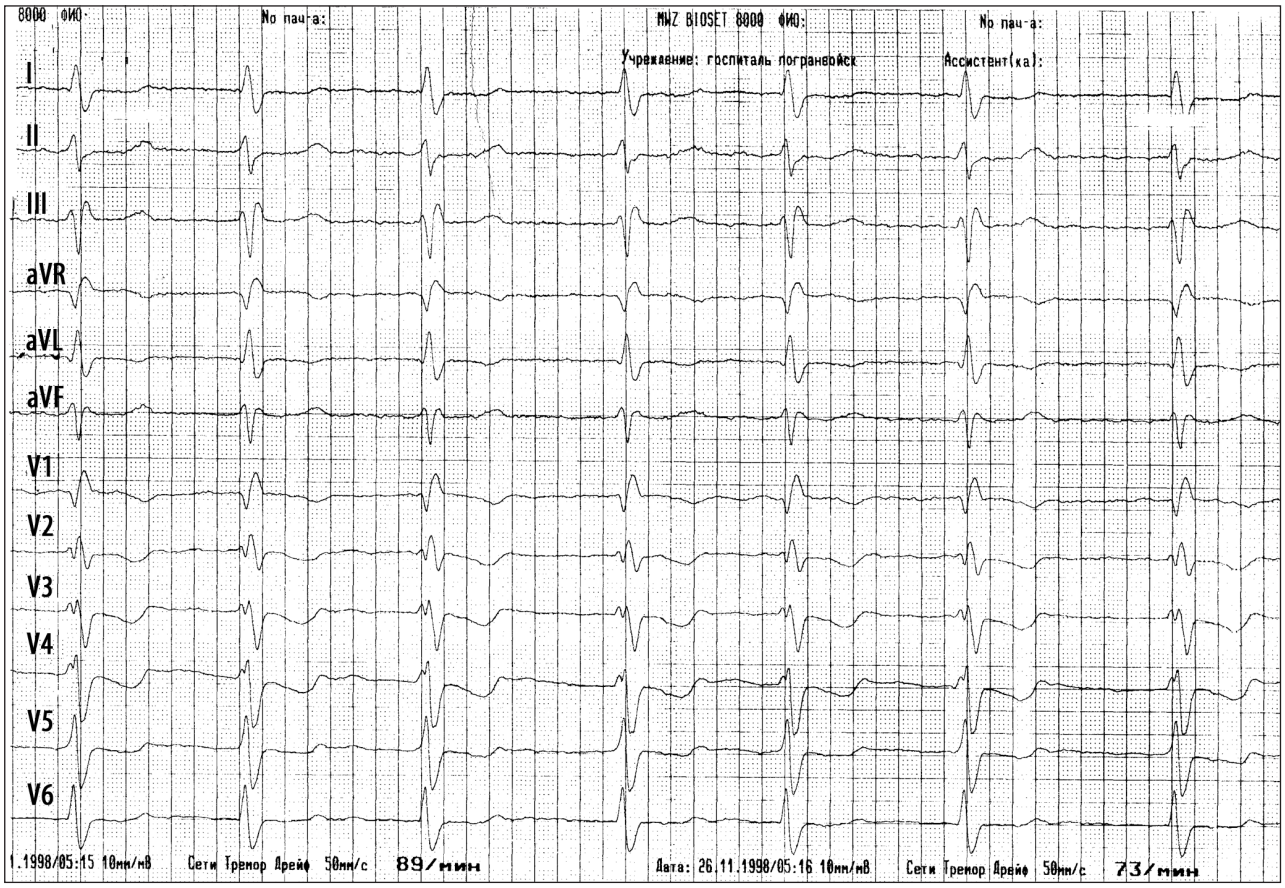
8000 ФИО:
No пац-а:
MWZ BIOSET 8000 ФИО:
No пац-а:
Учреждение: госпиталь погранвойск
Ассистент(ка):
I
II
III
aVR
aVL
aVF
V1
V2
V3
V4
V5
V6
1.1998/05:15 10мм/мВ Сети Тремор Дрейф 50мм/с 89/мин
Дата: 26.11.1998/05:16 10мм/мВ Сети Тремор Дрейф 50мм/с 73/мин

ЕКГ 5

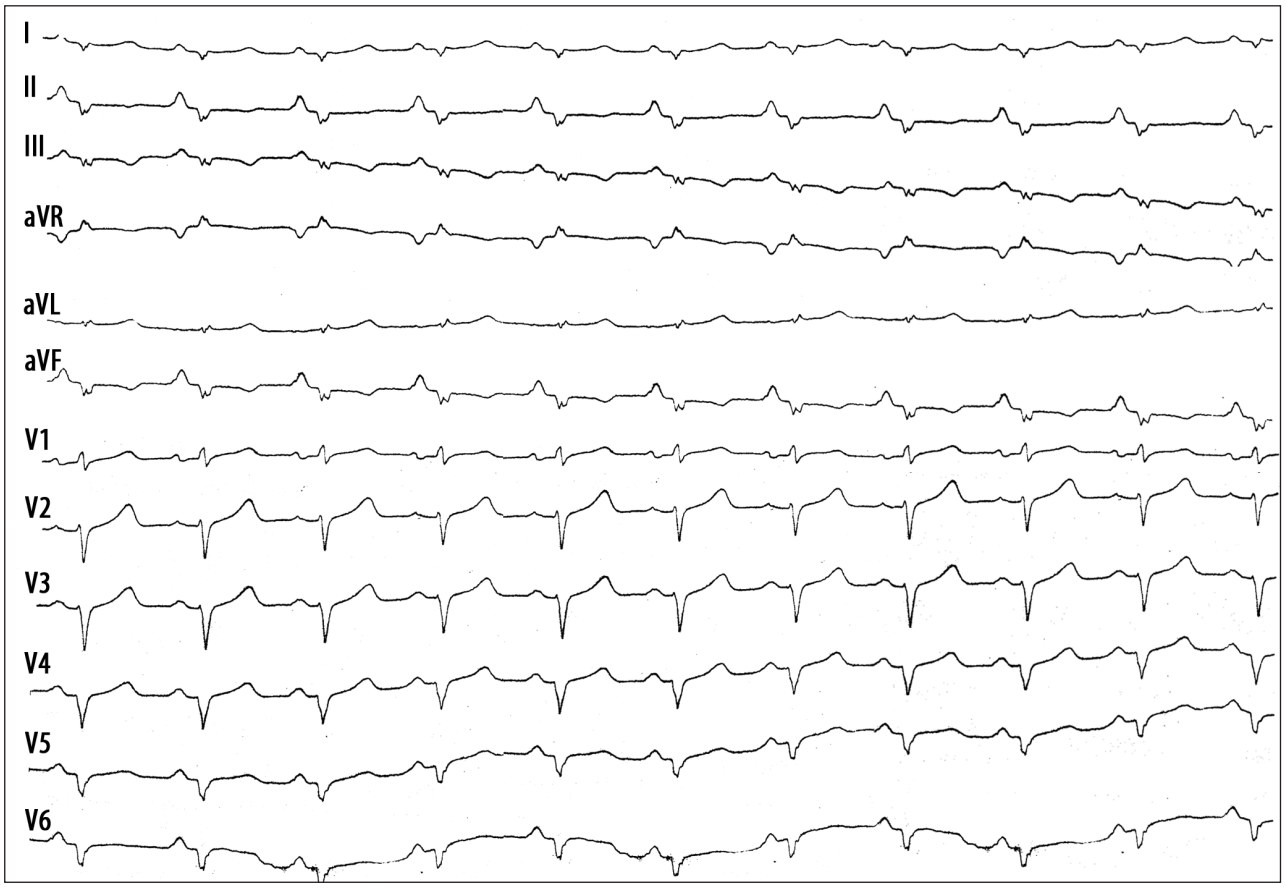
I
II
III
aVR
aVL
aVF
V1
V2
V3
V4
V5
V6

ЕКГ 6

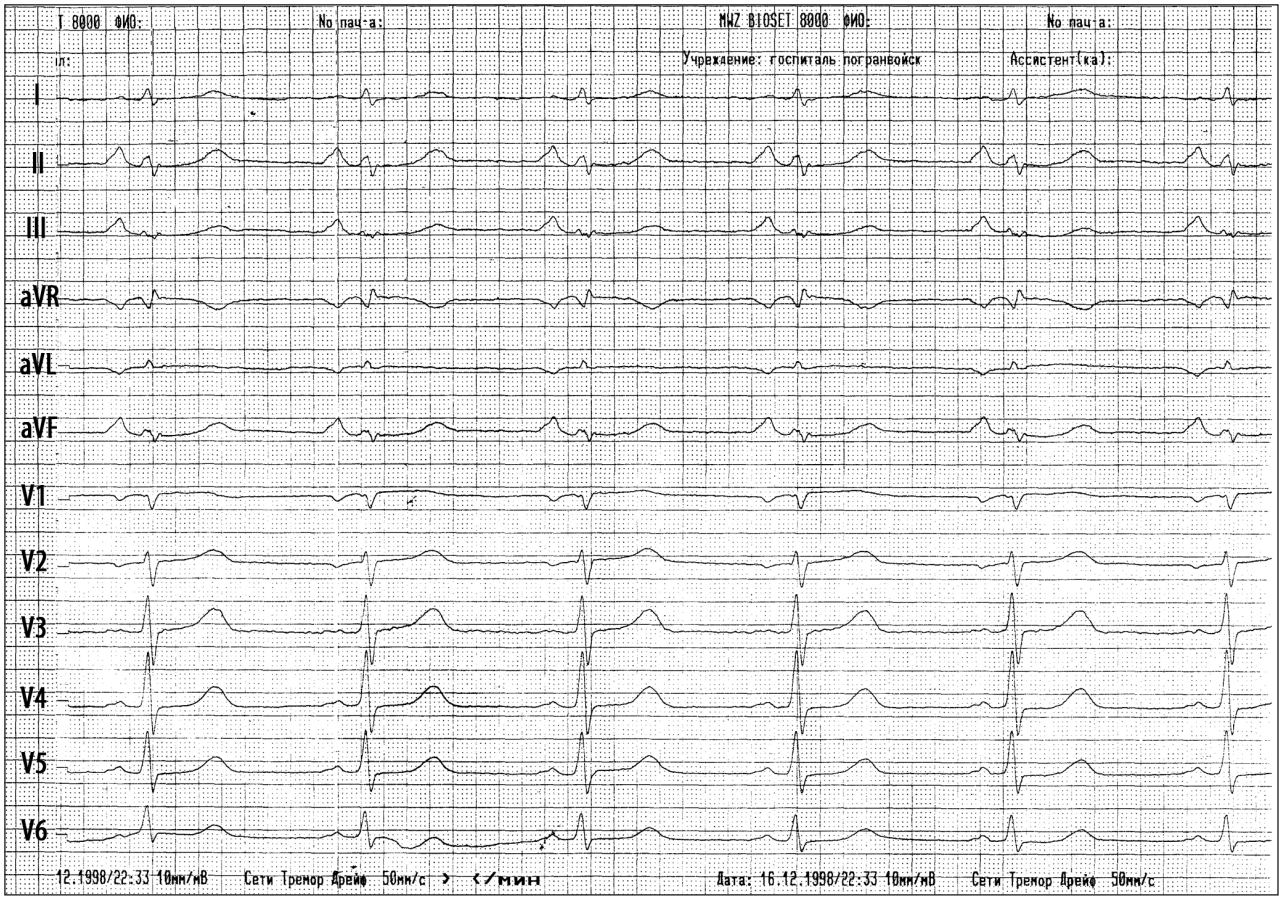
T 8000 ФИО:
No пац-а:
MAZ BIOSET 8000 ФИО:
No пац-а:
Учреждение: госпиталь погранвойск
Ассистент(ка):
I
II
III
aVR
aVL
aVF
V1
V2
V3
V4
V5
V6
12.1998/22:33 10мм/мВ Сети Тремор Дрейф 50мм/с
Дата: 16.12.1998/22:33 10мм/мВ Сети Тремор Дрейф 50мм/с

ЕКГ 7

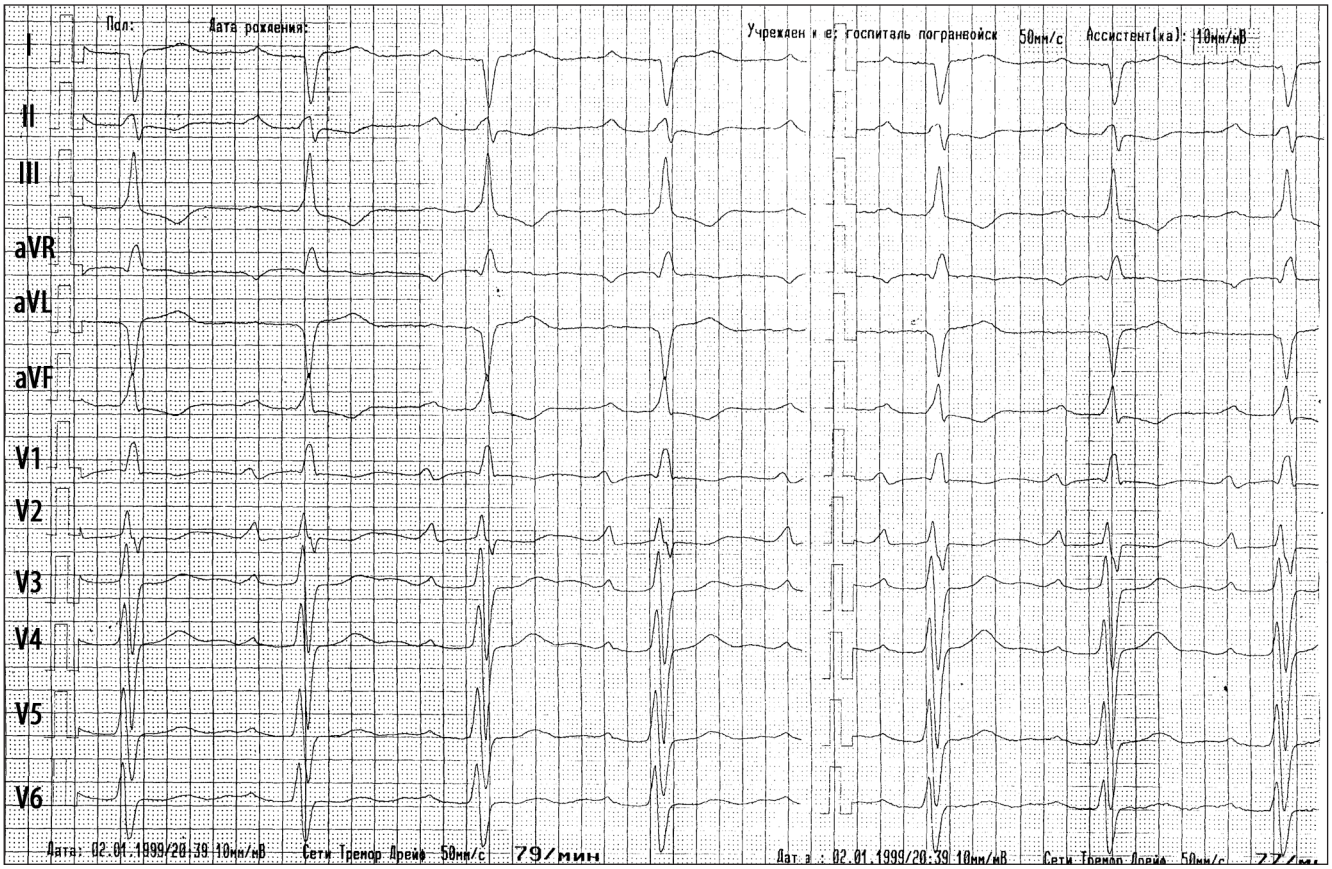
Пол:
Дата рождения:
Учреждение: госпиталь погранвойск
50мм/с
Ассистент(ка):
10мм/мВ
I
II
III
aVR
aVL
aVF
V1
V2
V3
V4
V5
V6
Дата: 02.01.1999/20:39 10мм/мВ Сети Тремор Дрейф 50мм/с 79/мин
Дата: 02.01.1999/20:39 10мм/мВ Сети Тремор Дрейф 50мм/с

ЕКГ 8

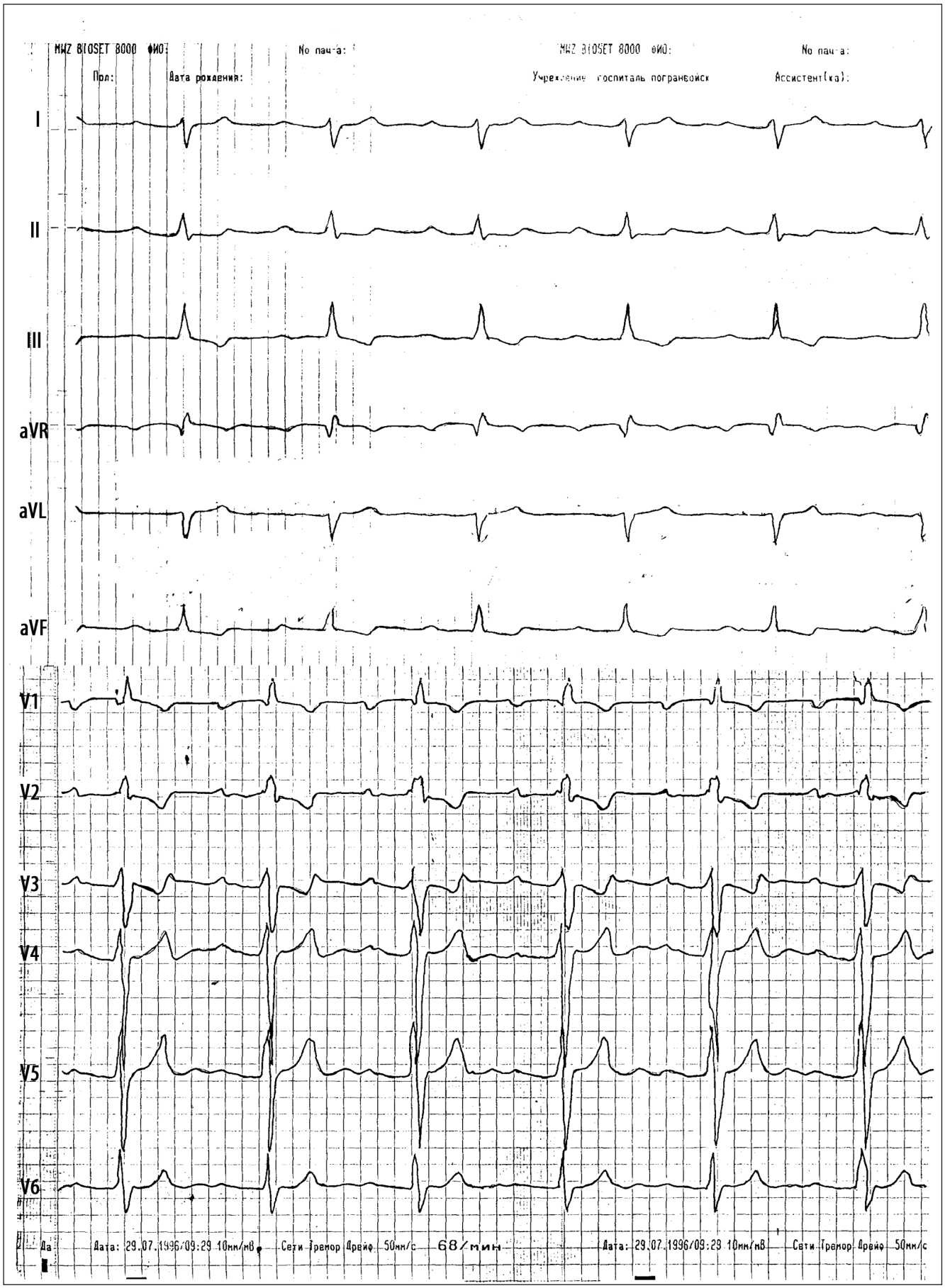
MAZ BIOSET 8000 ФИО:
No пациента:
Пол:
Дата рождения:
MAZ BIOSET 8000 ФИО:
No пациента:
Учреждение госпиталь погранвойск
Ассистент(ка):
I
II
III
aVR
aVL
aVF
V1
V2
V3
V4
V5
V6
Да
Дата: 29.07.1996/09:29 10мм/мВ Сети Тремор Дрейф 50мм/с
68/мин
Дата: 29.07.1996/09:29 10мм/мВ Сети Тремор Дрейф 50мм/с

ЕКГ 9

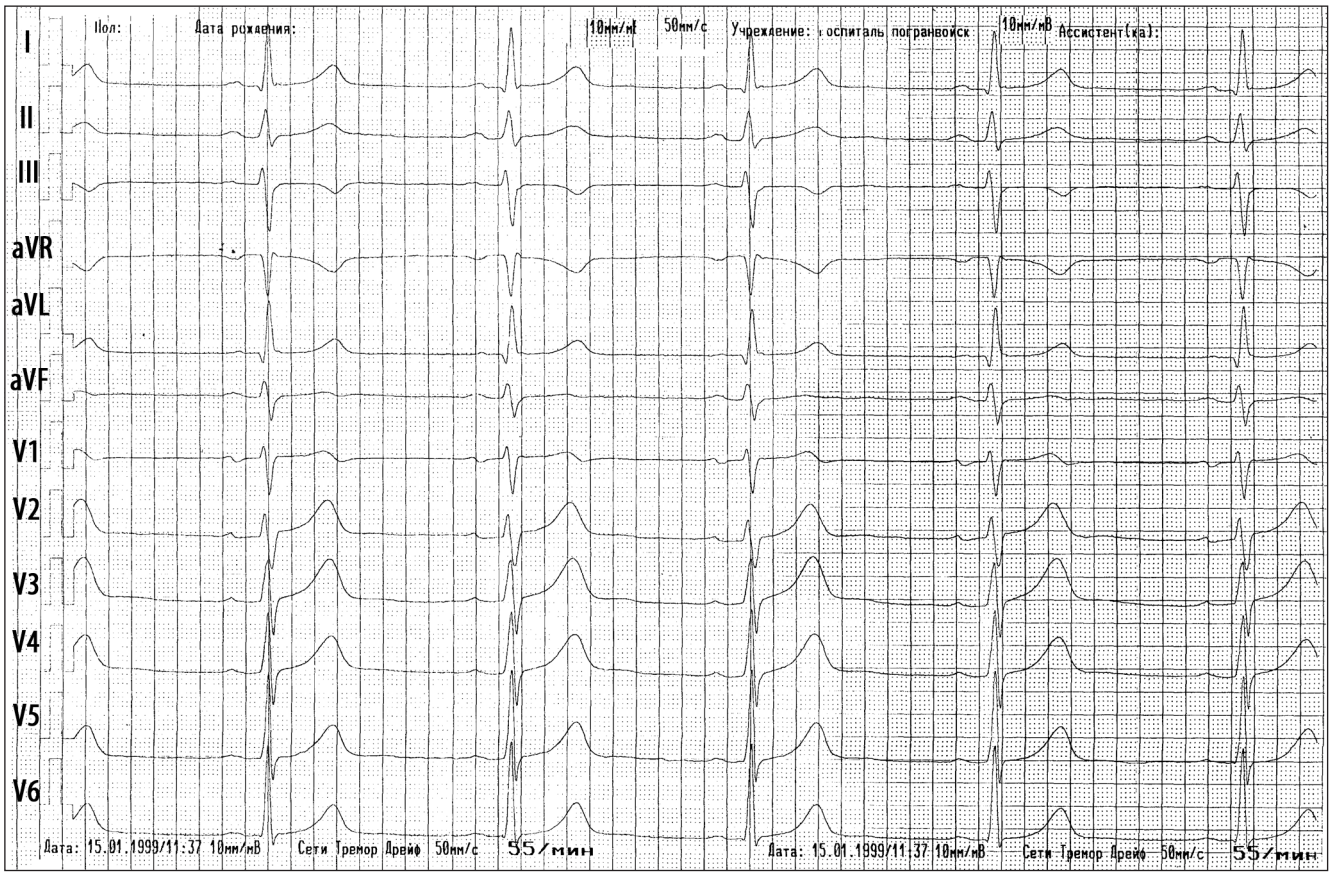
I
II
III
aVR
aVL
aVF
V1
V2
V3
V4
V5
V6
Пол:
Дата рождения:
10мм/мВ 50мм/с
Учреждение: ьоспиталь погранвойск
10мм/мВ
Ассистент(ка):
Дата: 15.01.1999/11:37 10мм/мВ Сети Тремор Дрейф 50мм/с 55/мин
Дата: 15.01.1999/11:37 10мм/мВ Сети Тремор Дрейф 50мм/с 55/мин

ЕКГ 10

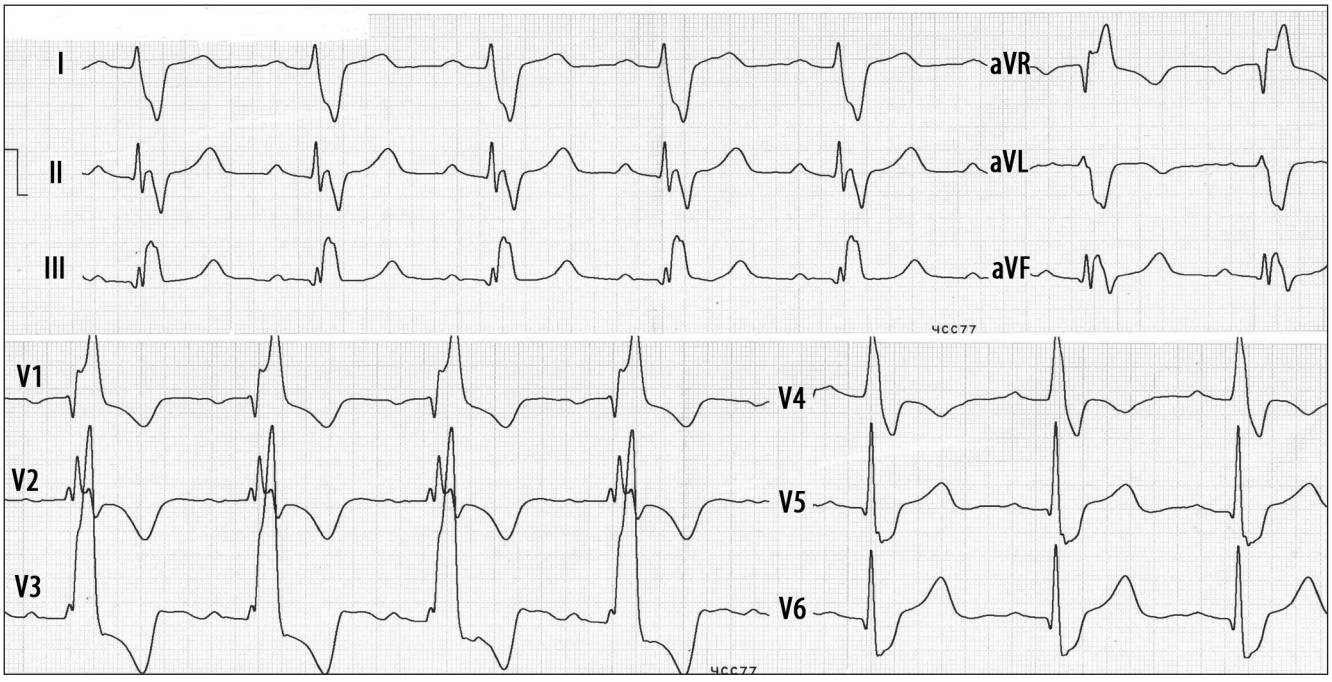
I
II
III
aVR
aVL
aVF
ЧСС77
V1
V2
V3
V4
V5
V6
ЧСС77

ЕКГ 11

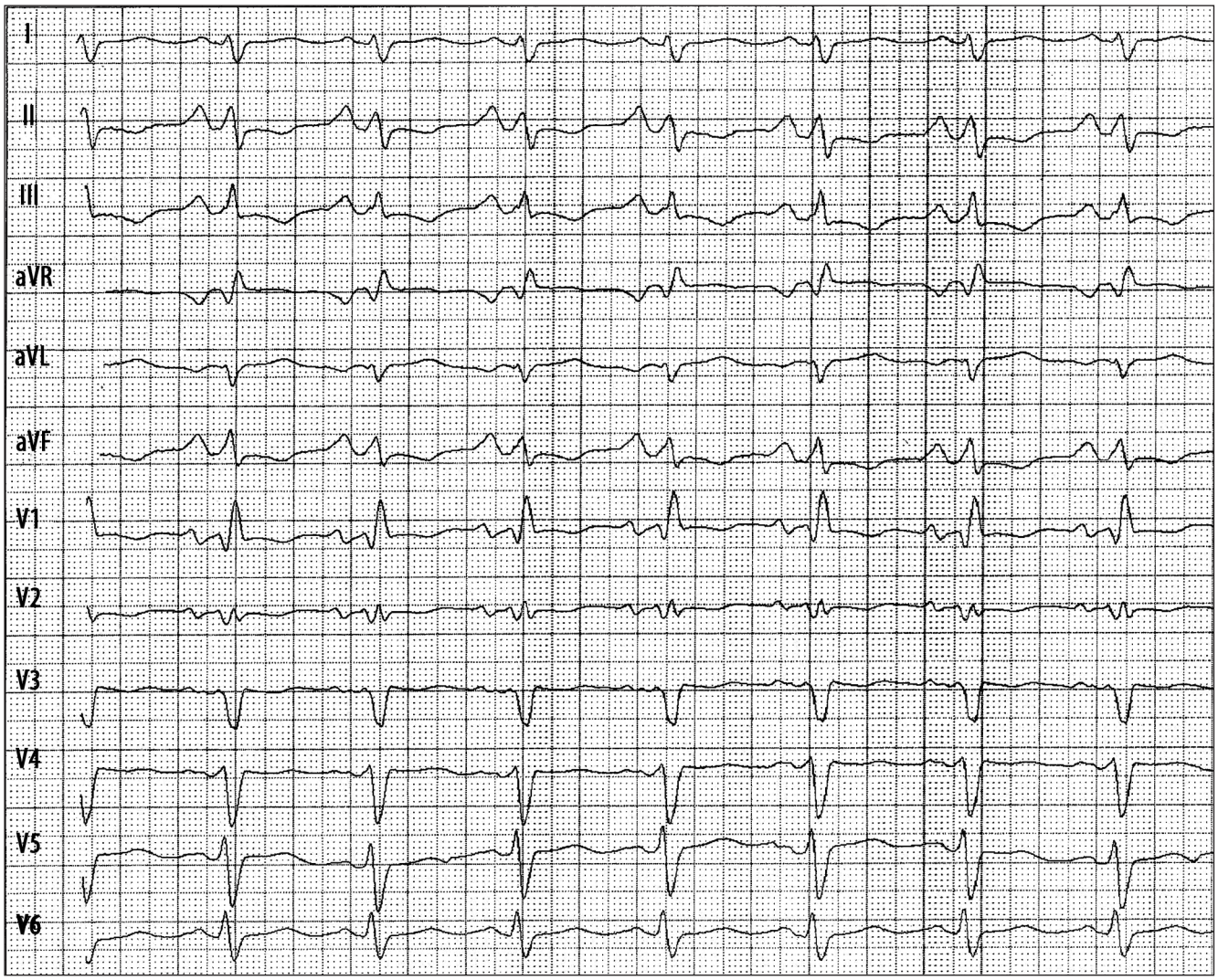

ЕКГ 12



ЕКГ 13

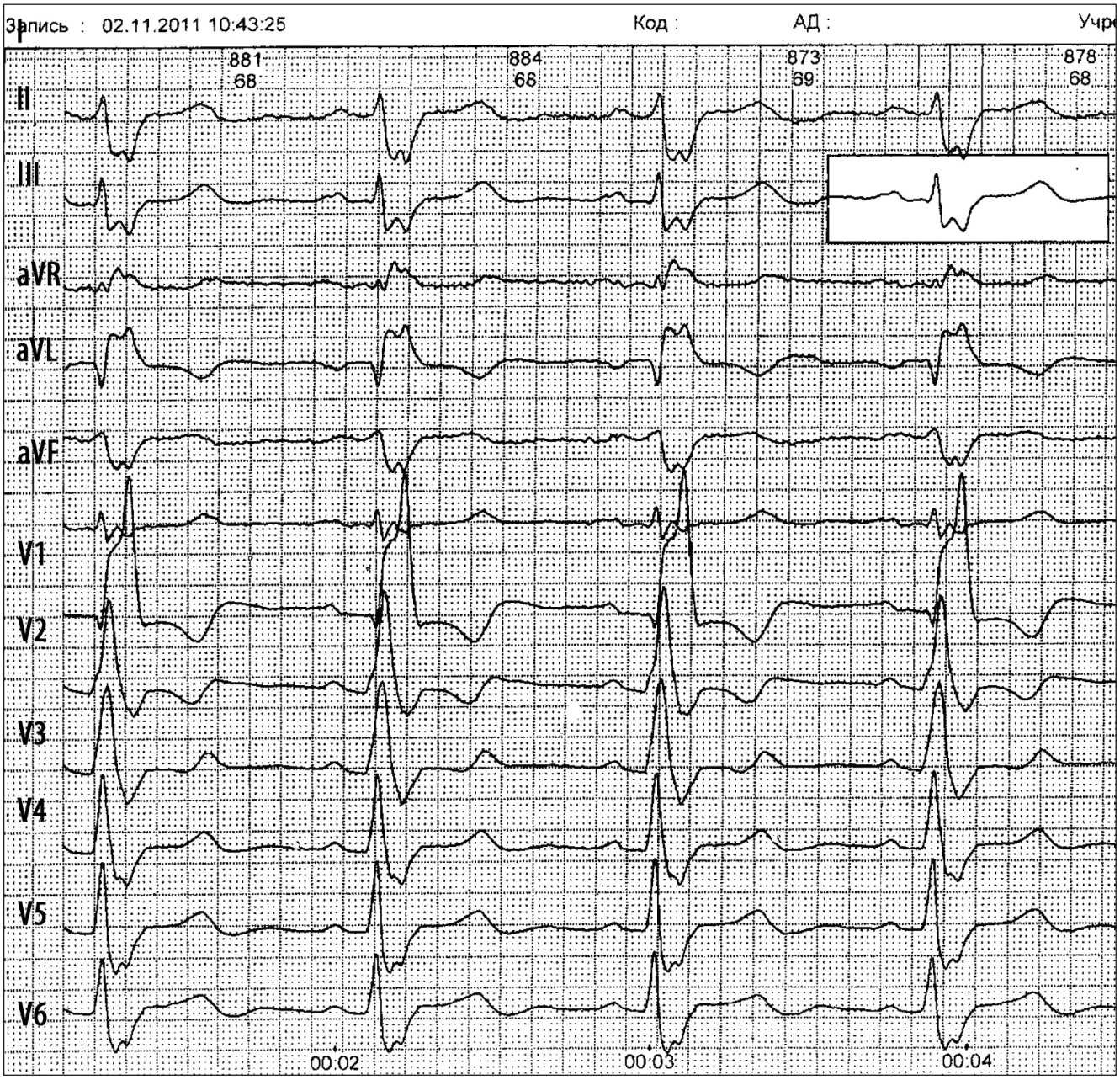
Запись : 02.11.2011 10:43:25
Код :
АД :
881
68
884
68
873
69
878
68
I
II
III
aVR
aVL
aVF
V1
V2
V3
V4
V5
V6
00:02
00:03
00:04

ЕКГ 14

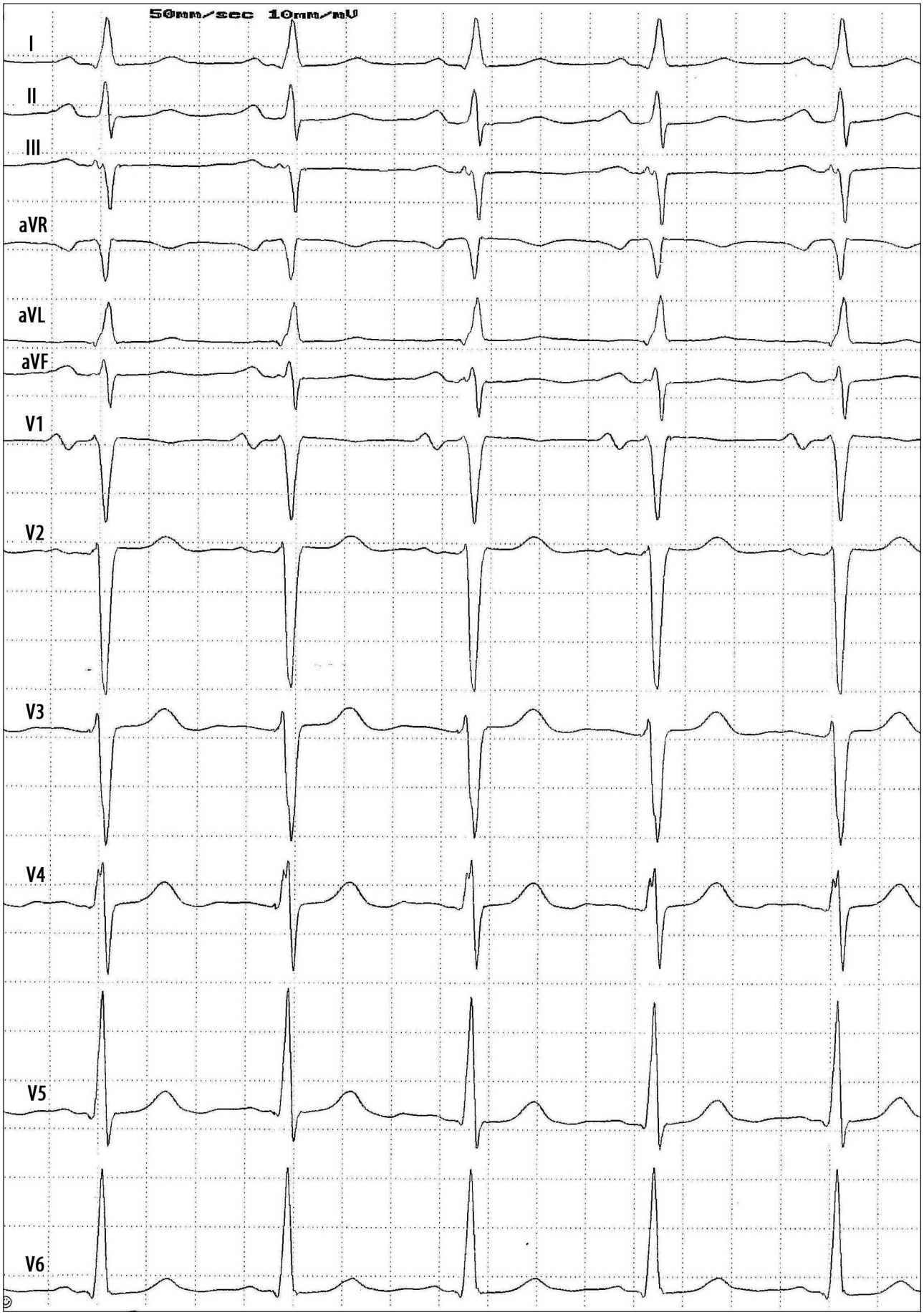

ЕКГ 15

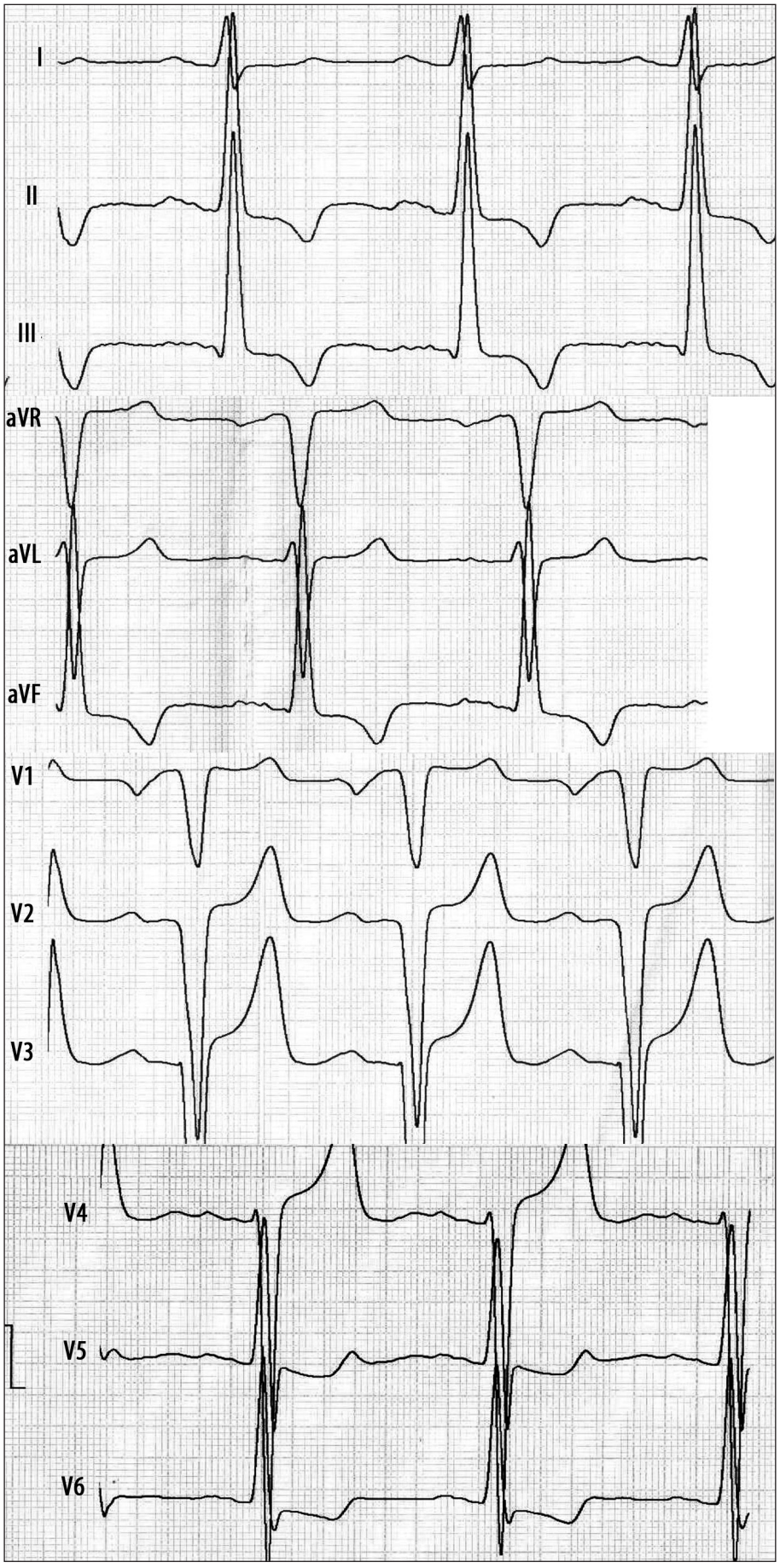

ЕКГ 16

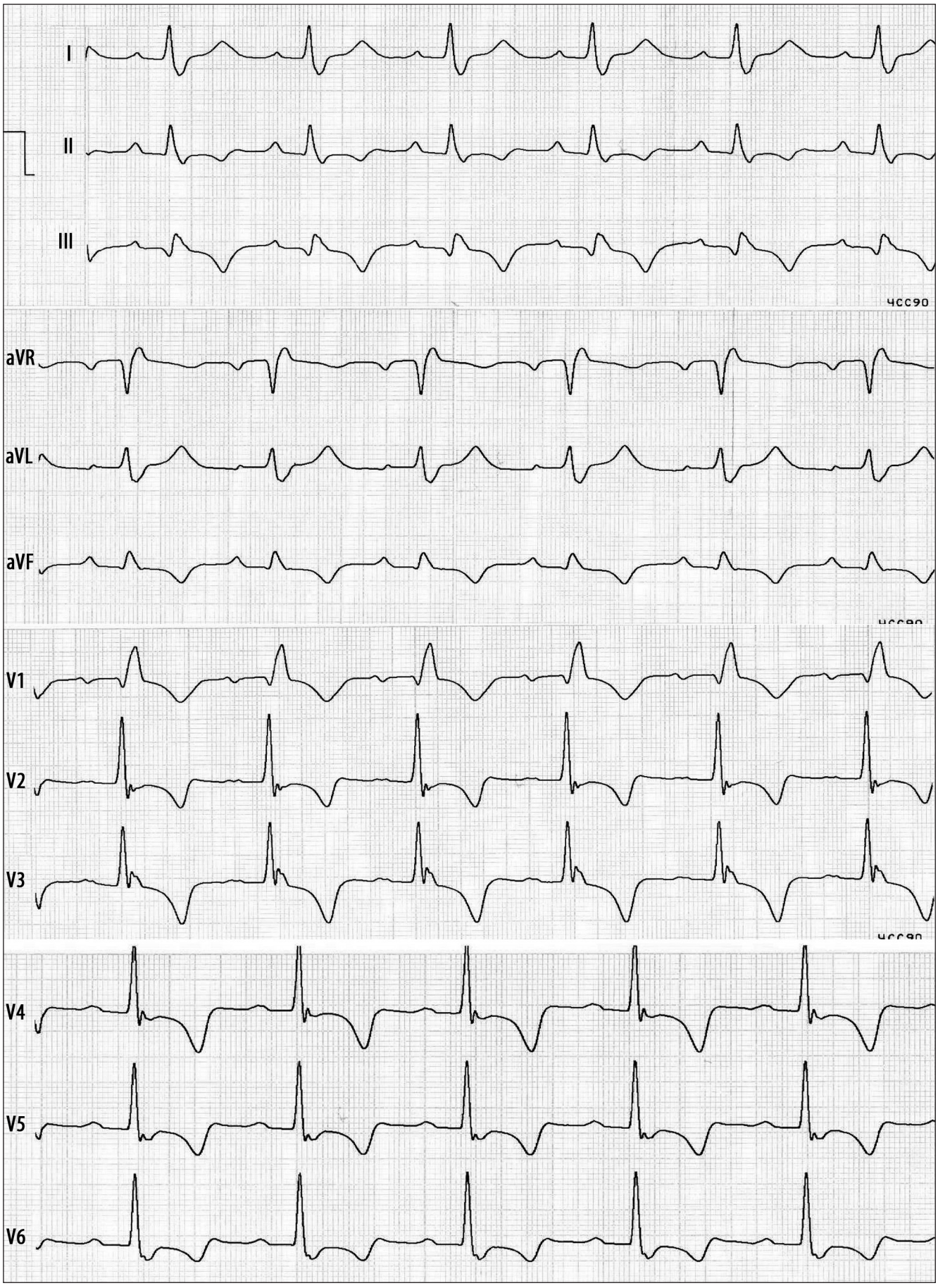

ЕКГ 17

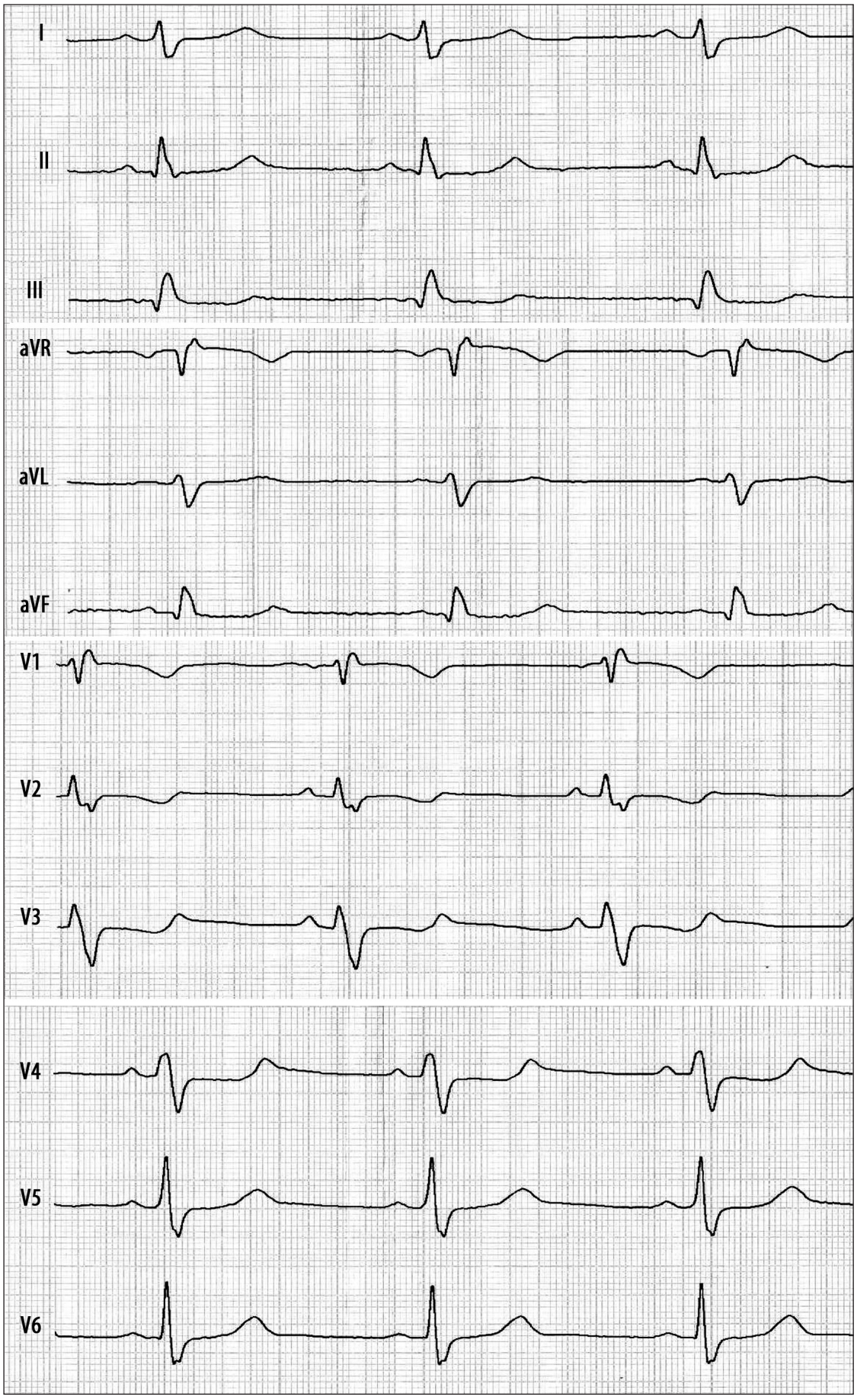

ЕКГ 18

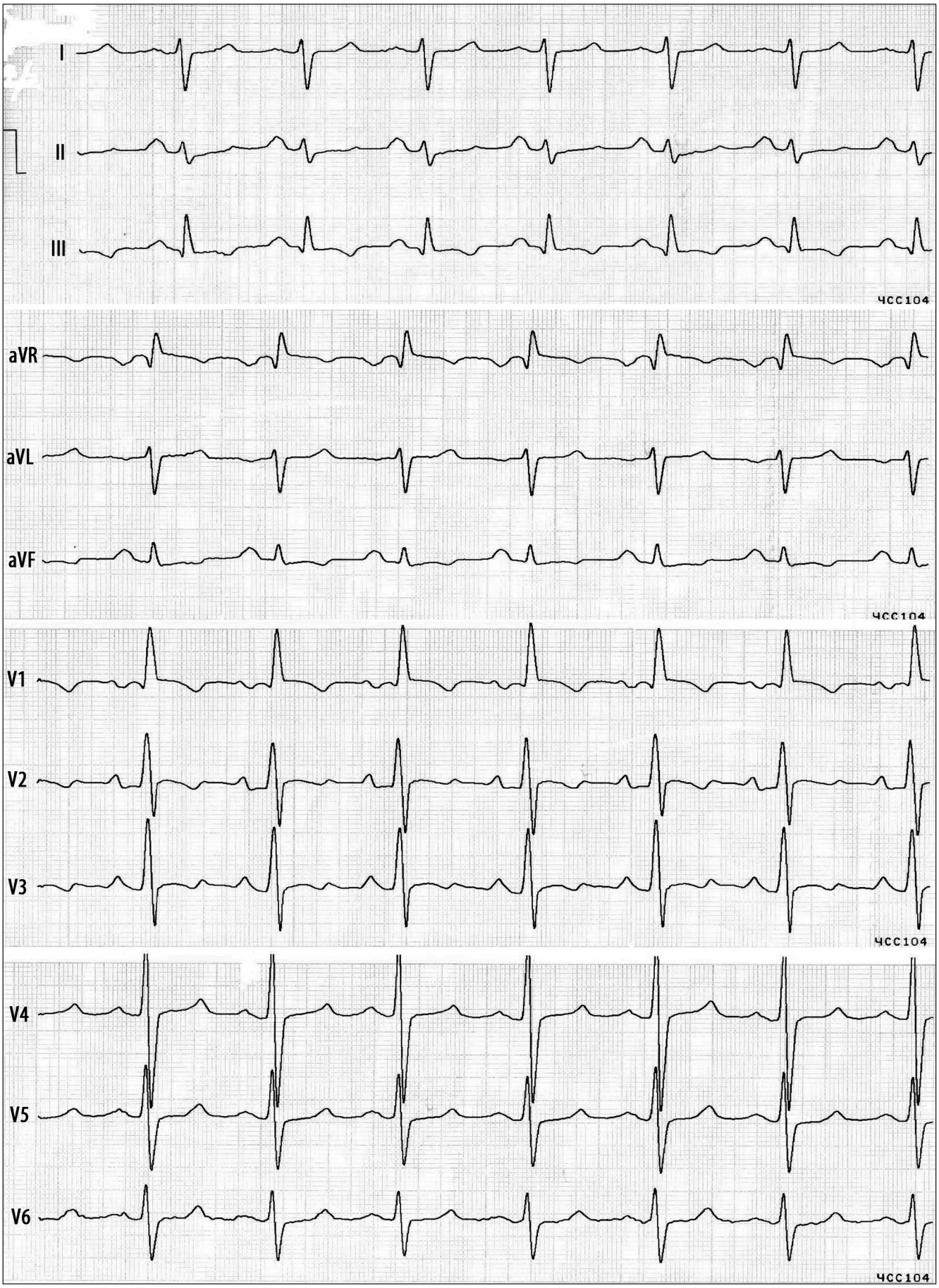
I
II
III
ЧСС104
aVR
aVL
aVF
ЧСС104
V1
V2
V3
ЧСС104
V4
V5
V6
ЧСС104

ЕКГ 19

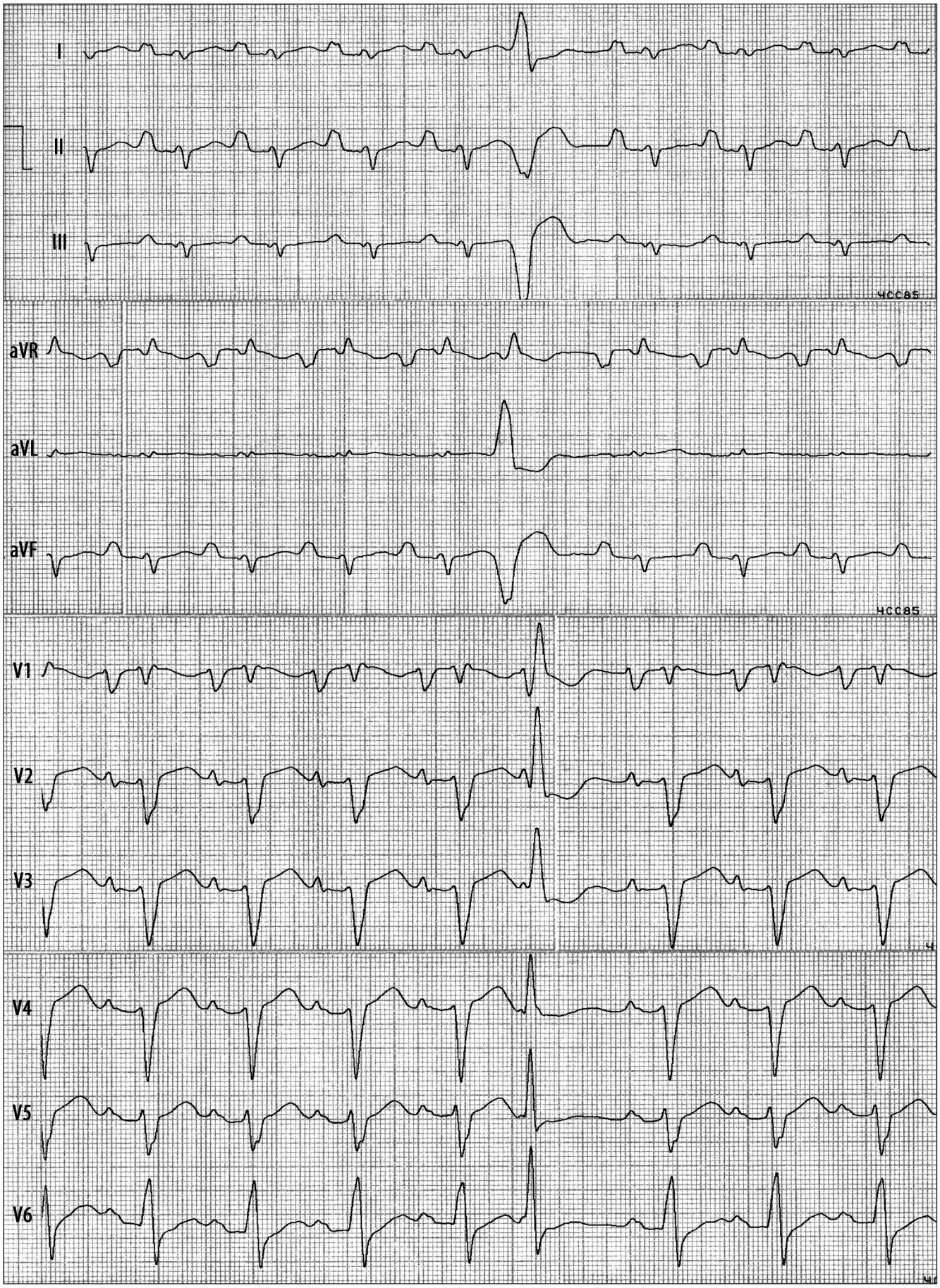

ЕКГ 20

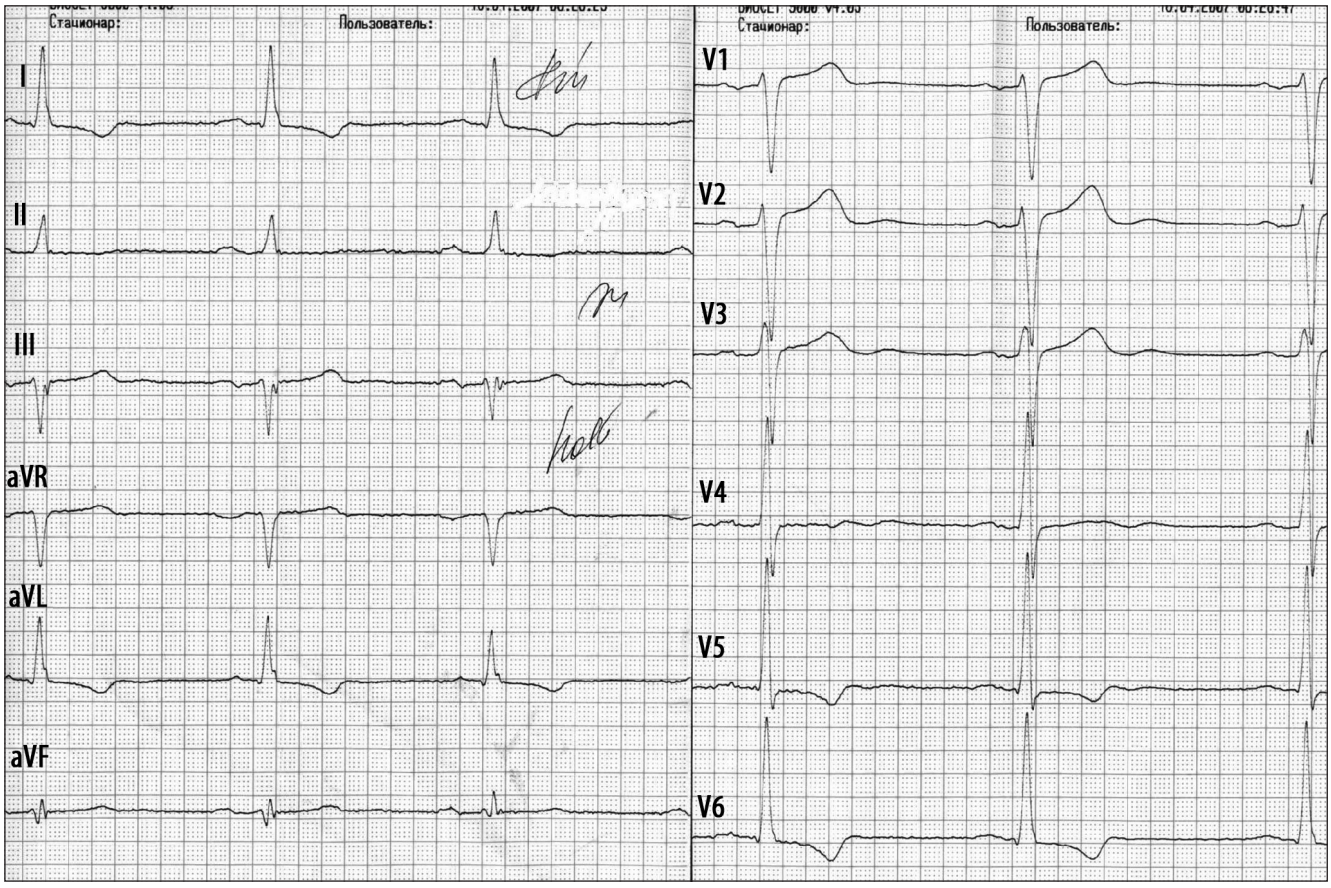
Стационар:
Пользователь:
I
II
III
aVR
aVL
aVF
V1
V2
V3
V4
V5
V6

ЕКГ 21

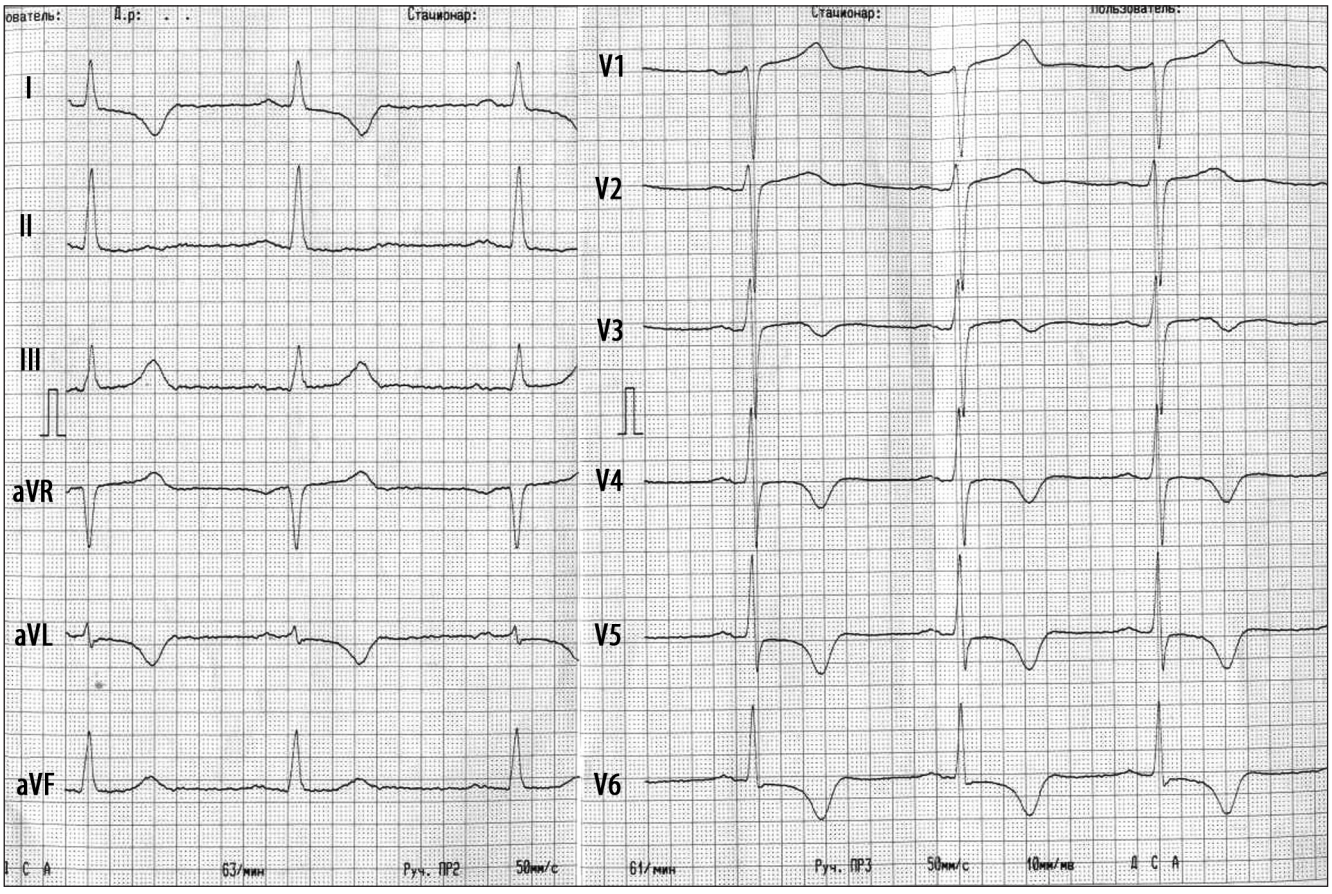
Стационар:
I
II
III
aVR
aVL
aVF
V1
V2
V3
V4
V5
V6
63/мин
Руч. ПР2
50мм/с
61/мин
Руч. ПР3
50мм/с
10мм/мв

ЕКГ 22

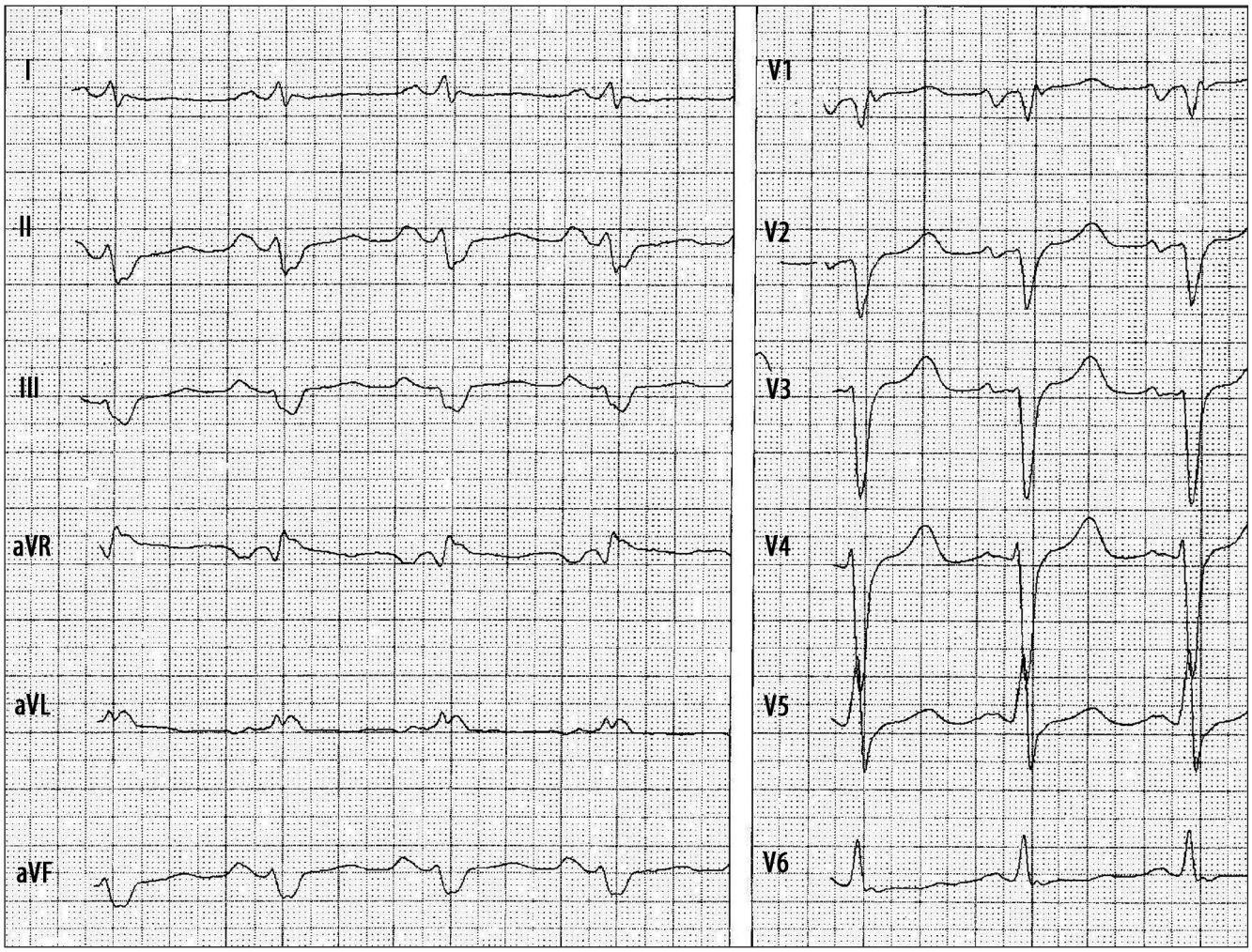

Коментарі до розділу "ЕКГ при гіпертрофії відділів серця"

ЕКГ 1

R-R – 0,83с. ЧСС – 72 за 1хв. PQ – 0,16с. QRS – 0,10с. QT – 0,38с. Електрична вісь серця за типом S_I-S_{II}-S_{III}. Зубці $P_{II,III,aVF}$ високі (3,5мм), не розширені, $P_{aVL,V1-V2}$(-), у відведеннях V_1-V_2 переважає негативна фаза зубця Р. Комплекс QRS у відведеннях V_1-V_2 за типом rSr′, у V_3-V_6 – rS. Перехідна зона зміщена вправо. S_{V6}/R_{V6}>I, S_{V5} = 7мм.

Висновок: Ритм синусовий, регулярний з частотою серцевих скорочень 72 за хвилину. Гіпертрофія правого передсердя та правого шлуночка (S-тип), імовірно, обумовлена хронічною хворобою легень.

ЕКГ 2

R-R – 0,92с. ЧСС – 67 за 1 хв. PQ – 0,20с. QRS – 0,09с. QT – 0,32с. ∠QRS = +40°. Нормальне положення електричної осі серця. $R_{V5} > R_{V4}$, R_{V5} = 27мм, R_{V4} = 24мм, $R_{V5} + S_{V1}$ = 40мм. Косонизхідна депресія сегмента $ST_{I,II,aVL,aVF,V3-V6}$ з переходом в асиметричний негативний зубець Т. Перехідна зона зміщена вправо.

Висновок: Ритм синусовий, регулярний з частотою серцевих скорочень 67 за хвилину. Гіпертрофія лівого шлуночка з його систолічним перевантаженням.

ЕКГ 3

R-R – 0,76с. ЧСС – 80 за 1хв. PQ – 0,14с. QRS – 0,10с. QT – 0,36с. Нормальне положення електричної осі серця (∠QRS = +40°). Зубець P_{II} розширений (0,12с). Комплекс QRS суправентрикулярної форми. У стандартних та підсилених відведеннях від кінцівок зареєстровані поодинокі передчасні комплекси QRS суправентрикулярної форми з зубцем Р перед ними та неповною компенсаторною паузою. $R_{V5} > R_{V4}$, R_{V5} = 32мм, S_{V2} = 25мм, $R_{V5} + S_{V2}$ = 57мм. Косонизхідна депресія сегмента $ST_{I,aVL,V5-V6}$ з переходом в асиметричний негативний зубець Т.

Висновок: Ритм синусовий, нерегулярний з частотою серцевих скорочень 80 за хвилину, суправентрикулярна екстрасистолія. Гіпертрофія лівого передсердя і лівого шлуночка з його систолічним перевантаженням.

ЕКГ 4

R-R – 0,65-0,70-0,78с. ЧСС – 92-85-77 за 1 хв, середня ЧСС – 84 за 1 хв. PQ – не визначається. QRS – 0,13с. QT – 0,42с. Зубця Р на ЕКГ немає. Низькоамплітудні хвилі f у відведенні V_1 вказують на фібриляцію передсердь. Комплекси QRS деформовані за типом блокади правої ніжки пучка Гіса з дискордантним зміщенням сегмента ST і зубця Т. $R_{aVR} > Q_{aVR}$. Зубець S_{V5-V6} широкий і шлибокий, R_{V5}/S_{V5}<1. Перехідна зона у відведенні V_6.

Висновок: Нормосистолічна форма фібриляції передсердь з середньою частотою скорочень шлуночків 84 за хвилину. Повна блокада правої ніжки пучка Гіса. Гіпертрофія правого шлуночка з його діастолічним перевантаженням.

ЕКГ 5

R-R – 0,64с. ЧСС – 94 за 1 хв. PQ – 0,16с. QRS – 0,08с. QT – 0,34с. Електрична вісь серця за типом S_I-S_{II}-S_{III}. Зубець Р збільшеної амплітуди (>2,5мм), розширений (0,12с) з гострою вершиною у відведеннях II, III, aVF та збільшеною негативною фазою у відведенні V_1, що вказує на гіпертрофію правого та лівого передсердь. У відведеннях I, II, III, aVF комплекс QRS за типом QS. У грудних відведеннях простежується регрес зубця R від V_1 до V_3 з переходом у комплекс QS_{V5-V6}. Сегмент ST на ізолінії, зубець Т позитивний, у V_6 – згладжений.

Висновок: Ритм синусовий, регулярний з частотою серцевих скорочень 94 за хвилину. Гіпертрофія обох передсердь. Великовогнищеві рубцеві зміни міокарда задньобокової та передньоверхівкової ділянок лівого шлуночка.

ЕКГ 6

R-R – 0,94с. ЧСС – 64 за 1 хв. PQ – 0,16с. QRS – 0,09с. QT – 0,40с. Вольтаж комплексу QRS у відведеннях від кінцівок знижений. Електрична вісь серця за типом S_I-S_{II}-S_{III}. Зубці $P_{II,III.aVF}$ збільшеної амплітуди (P_{II}=3,5мм)

з гострою вершиною. Тривалість зубця Р збільшена (0,12с), у відведеннях aVL,V_1-V_2 зубець Р негативний, а у відведеннях V_3-V_6 – двогорбий. Q_{aVR}=R_{aVR}, зубець S_{V5-V6} збільшеної амплітуди.

Висновок: Ритм синусовий, регулярний з частотою серцевих скорочень 64 за хвилину. Гіпертрофія обох передсердь і правого шлуночка.

ЕКГ 7

R-R – 0,78с. ЧСС – 77 за 1 хв. PQ – 0,24с. QRS – 0,10с. QT – 0,34с. R_{III}>R_{II}>r_I . Електрична вісь серця відхилена вправо (∠QRS = +145°). Зубець Р розширений (0,12с), у відведеннях V_5-V_6 двогорбий, P_{V1} (+/-) з подовженою негативною фазою (0,08с), P_{V2} високий (3мм), з загостреною вершиною. Подовження інтервалу PQ до 0,24с. Комплекс QRS у відведенні V_1 має форму qR з дискордантним зміщенням сегмента ST і зубця Т. R_{V1} = 7мм, S_{V6} = 10мм, R_{V1} + S_{V6} = 17мм. Косонизхідна депресія сегмента ST у відведеннях II, III, aVF, V_1-V_2 з негативним зубцем Т. Перехідна зона зміщена до відведення V_6.

Висновок: Ритм синусовий, регулярний з частотою серцевих скорочень 77 за хвилину. Атріовентрикулярна блокада I ступеня. Гіпертрофія обох передсердь та правого шлуночка з його систолічним перевантаженням.

ЕКГ 8

R-R – 0,85с. ЧСС – 70 за 1 хв. PQ – 0,30с. QRS – 0,10с. QT – 0,36с. R_{III}>R_{II}>r_I, q_{aVR} = r_{aVR}. Електрична вісь серця відхилена вправо (∠QRS = +120°). Зубець Р розширений (0,14с), у відведеннях V_5-V_6 двогорбий, P_{V1-V2} (±) з подовженою негативною фазою (0,08с). Збільшення тривалості інтервалу PQ до 0,30с. Комплекс QRS у відведенні V_1 має форму qR з дискордантним зміщенням сегмента ST і зубця Т. R_{V1} = 7мм, S_{V6} = 8мм, R_{V1} + S_{V6} = 15мм. Косонизхідна депресія сегмента ST у відведеннях III, aVF, V_1-V_3 з негативним зубцем Т. Перехідна зона зміщена до відведення V_6.

Висновок: Ритм синусовий, регулярний з частотою серцевих скорочень 70 за хвилину. Вузлова АВ блокада I ступеня. Гіпертрофія лівого передсердя та правого шлуночка з його систолічним перевантаженням.

ЕКГ 9

R-R – 1,05с. ЧСС – 56 за 1 хв. PQ – 0,14с. QRS – 0,09с. QT – 0,40с. ∠QRS = –4°. Відхилення електричної осі серця вліво. R_{V6}>R_{V5}>R_{V4}, R_{V6} = 20мм, R_{V5} = 19мм, R_{V4} = 13мм. Зубець T_{III} негативний (варіант норми).

Висновок: Синусова брадикардія з частотою серцевих скорочень 56 за хвилину. Помірна гіпертрофія лівого шлуночка .

ЕКГ 10

Діагноз: *Стан після радикальної корекції атрезії легеневої артерії, пластики дефекту міжшлуночкової перегородки у дитячому віці*.

R-R — 0,78 с. ЧСС — 77 за 1 хв. PQ — 0,19 с. P — 0,10 с. QRS — 0,15 с. QT — 0,42 с. Відхилення ЕОС вправо (∠QRS = + 145°). Комплекс QRS розширений і деформований, у правих грудних відведеннях за типом rsR′, час активації правого шлуночка збільшений (0,12 с). R'_{V1}>12 мм. Реєструється косонизхідна депресія сегмента ST з переходом в асиметричний негативний зубець Т у відведеннях V_1-V_4. Зубці S_{V4-V6} глибокі, широкі (тривалість S_{V5} – 0,08 с). R_{aVR} високий, широкий (0,10 с), закруглений.

Висновок: Ритм синусовий, регулярний з частотою серцевих скорочень 77 за хвилину. Повна блокада правої ніжки пучка Гіса, гіпертрофія правого шлуночка.

ЕКГ 11

R-R — 0,50 с. ЧСС — 120 за 1 хв. PQ — 0,13 с. P — 0,10 с. QRS — 0,11 с. QT — 0,31 с. Електрична вісь серця за типом S_I-S_{II}-S_{III}, S_{II}>S_{III}. Перехідна зона у відведенні V_6. Зубець Р збільшеної амплитуди (P_{II} = 3,5 мм) з гострою вершиною у відведеннях II, III, aVF, зубець P_{aVL} негативний, P_{V3-V6} двогорбий. Комплекс QRS помірно розширений, деформований. У правих грудних відведеннях за типом rsR′, час активації правого шлуночка збільшений (0,07с). Зубці S_{V4-V6} глибокі (амплитуда S_{V5} – 8 мм) та широкі. Q_{aVR}=R_{aVR}. Косонизхідна депресія сегмента $ST_{V1,V2}$ з переходом в асиметричний негативний зубець Т.

Висновок: Синусова тахікардія з частотою серцевих скорочень 120 за хвилину. Неповна блокада правої ніжки пучка Гіса. Гіпертрофія правого передсердя та правого шлуночка з його діастолічним перевантаженням.

ЕКГ 12

Діагноз: *Вроджена вада серця. L-транспозиція магістральних судин, дефект міжшлуночкової перегородки. Синдром Ейзенменгера.*

R-R — 0,67 с. ЧСС — 90 за 1 хв. PQ — 0,20 с. P — 0,14 с. QRS — 0,12 с. QT — 0,38 с. Відхилення ЕОС вліво (∠QRS = –75°). Перехідна зона між відведеннями V_5 і V_6. Зубець P збільшеної амплітуди (P_{II} = 4 мм), розширений (0,14 с), з гострою вершиною в усіх відведеннях, зі збільшеною негативною фазою у відведенні V_1, що вказує на гіпертрофію правого і лівого передсердь. Комплекс QRS розширений, деформований, у правих грудних відведеннях має форму qR з косонизхідною депресією сегмента $ST_{V1,V2}$ з переходом в асиметричний глибокий негативний зубець T та (-/+) $T_{V3, V4}$. Час активації правого шлуночка збільшений (0,06с). Зубці S_{V4-V6} глибокі (амплітуда S_{V5} 28мм), широкі. $R_{aVR} > Q_{aVR}$. $QRS_{V5, V6}$ має графіку qRS, $R_{V5, V6} > R_{V4}$, амплітуда R_{aVL} більше 11 мм, що вказує на гіпертрофію лівого шлуночка.

Висновок: Синусова тахікардія з частотою серцевих скорочень 90 за хвилину. Гіпертрофія правого і лівого передсердь. Виражена гіпертрофія правого шлуночка з його систолічним перевантаженням, гіпертрофія лівого шлуночка. Блокада передньоверхньої гілки лівої ніжки пучка Гіса.

ЕКГ 13

Діагноз: *Стан після пластики дефекту міжшлуночкової перегородки у віці 10 років. Ре-шунт у віці 50 р.*

R-R — 0,86 с. ЧСС — 68 за 1 хв. PQ — 0,17 с. P — 0,10 с. QRS — 0,18 с. QT — 0,42 с. Виражене відхилення ЕОС вправо (∠QRS = + 170°). Перехідна зона у відведенні V6. Комплекс QRS розширений, деформований, у правих грудних відведеннях має форму qR з високим, широким зубцем R (амплітуда – 23 мм), з дискордантним зміщенням сегмента ST і зубця T. Час активації правого шлуночка збільшений (0,11 с). Зубці S_{V4-V6} глибокі (амплітуда S_{V5} – 6 мм), розширені. $R_{aVR} > Q_{aVR}$. R_{aVR} — широкий.

Висновок: Ритм синусовий з частотою серцевих скорочень 68 за хвилину. Виражена гіпертрофія правого шлуночка з його діастолічним перевантаженням. Повна блокада правої ніжки пучка Гіса.

ЕКГ 14

Діагноз: *Аортальна недостатність.*

R-R — 0,76 с. ЧСС — 79 за 1 хв. PQ — 0,18 с. P — 0,11 с. QRS — 0,09 с. QT — 0,36 с. Відхилення ЕОС вліво (∠QRS = – 5°). $R_{V5, V6} > R_{V4}$. R_{V4}= 9 мм, R_{V5}=R_{V6} =25 мм, S_{V2} = 29 мм, $R_{V5} + S_{V2}$ = 54 мм.

Висновок: Ритм синусовий, регулярний з частотою серцевих скорочень 79 за хвилину. Гіпертрофія лівого шлуночка з його діастолічним перевантаженням.

ЕКГ 15

Діагноз: *Вроджена вада серця: вроджений стеноз мітрального клапана, двостулковий аортальний клапан, звуження вихідного тракту лівого шлуночка.*

R-R — 0,76 с. ЧСС — 78 за 1 хв. PQ — 0,18 с. P — 0,12 с. QRS — 0,10 с. QT — 0,38 с. $R_{III}>R_{II}>R_{I}$. Вертикальне положення ЕОС (∠QRS = + 95°). Комплекси QRS розширені, високоамплітудні, слабкий ріст зубця R від V_1 до V_4, різке збільшення амплітуди зубця R у відведеннях V_5 і V_6. Косонизхідна депресія сегмента ST з переходом в асиметричний негативний зубець T у відведеннях II, III, aVF, V_5, V_6. Перехідна зона між відведеннями V_4 і V_5. R_{III} = 35 мм, R_{aVF} = 33 мм, R_{V6}=R_{V5}>R_{V4}, $S_{V2} + R_{V5} > 35$ мм.

Висновок: Ритм синусовий, регулярний з частотою серцевих скорочень 78 за хвилину. Комбінована гіпертрофія шлуночків з перевагою гіпертрофії лівого шлуночка і його систолічним перевантаженням. Збільшення лівого передсердя.

ЕКГ 16

Діагноз: *Транспозиція магістральних судин.*

R-R — 0,65 с. ЧСС — 92 за 1 хв. PQ — 0,18 с. P — 0,09 с. QRS — 0,12 с. QT — 0,38 с. Кінцеві 0,04с комплексу QRS відхилені вправо. Комплекс QRS розширений, у правих грудних відведеннях деформований за типом rsR', у I відведенні — RS, а у III — qR. Пізній широкий R у відведенні aVR. Час активації правого шлуночка збільшений (0,08 с). Реєструється косонизхідна депресія сегмента ST з переходом в асиметричний негативний зубець T у відведеннях V_1-V_4 і II, III, aVF з максимальною амплітудою до 8 мм у відведеннях V_3-V_4 та (-/+)T у відведеннях V_5-V_6. Зубці S_{V4-V6} широкі, зазубрені.

Висновок: Ритм синусовий, регулярний з частотою серцевих скорочень 92 за хвилину. Повна блокада правої ніжки пучка Гіса, гіпертрофія правого шлуночка з його діастолічним перевантаженням.

ЕКГ 17

Діагноз: *Вторинний дефект міжпередсердної перегородки. Легенева гіпертензія I ступеня.*

R-R — 0,96 с. ЧСС — 63 за 1 хв. PQ — 0,13 с. P — 0,09 с. QRS — 0,11 с. QT — 0,40 с. Відхилення ЕОС вправо (∠QRS = +105°). Перехідна зона між відведеннями V_4 і V_5. Комплекс QRS помірно розширений, деформований, зазубрений, у правих грудних відведеннях за типом rsR', час активації правого шлуночка збільшений (0,07с). Косонизхідна депресія сегмента ST_{V1-V4} з переходом в асиметричний негативний зубець $T_{V1,V2}$ та (-/+) $T_{V3,V4}$. Зубці S_{V4-V6} глибокі, широкі, зазубрені. R_{aVR} широкий, закруглений.

Висновок: Ритм синусовий, регулярний з частотою серцевих скорочень 63 за хвилину. Неповна блокада правої ніжки пучка Гіса. Гіпертрофія правого шлуночка з його діастолічним перевантаженням.

ЕКГ 18

Діагноз: *Тетрада Фалло.*

R-R — 0,57 с. ЧСС — 104 за 1 хв. PQ — 0,13 с. P — 0,10 с. QRS — 0,08 с. QT — 0,32 с. Електрична вісь серця відхилена вправо (∠QRS = + 135°). $R_{III}>R_{II}>R_I$, $S_I>R_I$. Перехідна зона між відведеннями V_4 і V_5. Зубець P збільшеної амплітуди (P_{II}=3,5 мм) з гострою вершиною у відведеннях V_2-V_4. Комплекс QRS у відведенні V_1 за типом qR, зубець R_{V1} = 13мм, час активації правого шлуночка збільшений (0,05с). Косонизхідна депресія сегмента ST_{V1-V3} з переходом в асиметричний негативний зубець T_{V1} і (-/+) T_{V2-V3}, а також (-) T у відведеннях III і aVF. Зубці S_{V4-V6} глибокі (амплітуда S_{V5} = 10 мм) та широкі. $R_{aVR} > Q_{aVR}$.

Висновок: Синусова тахікардія з частотою серцевих скорочень 104 за хвилину. Гіпертрофія правого передсердя та правого шлуночка з його систолічним перевантаженням.

ЕКГ 19. *ЕКГ новонародженого пацієнта (вік 5 днів).*

R-R — 0,42 с. ЧСС — 142 за 1 хв. P — 0,09 с. PQ — 0,17 с. QRS — 0,10 с. QT — 0,30 с. Електрична вісь серця за типом S_I-S_{II}-S_{III}, $S_{II}>R_{II}$, $S_{II}>S_{III}$. Перехідна зона між відведеннями V_5 і V_6. Зубець $P_{I,II,III,aVF}$ позитивний, збільшеної амплітуди (P_{II}=4 мм), у відведенні aVR — негативний. Зубець P двогорбий у відведеннях I, aVL, а також у V_5-V_6. У відведеннях V_1-V_3 зубець P (+/-), з вираженою широкою негативною фазою у V_1. Комплекс QRS_{V1} у вигляді rSr' та rS у відведеннях V_2-V_5 з широким та глибоким зубцем S. Відмічається слабке зростання амплітуди зубця R від V_1 до V_5. Зубець T_{V1} негативний, T_{V2-V6} позитивний. Шостий комплекс QRS у всіх відведеннях передчасний, деформований за типом блокади правої ніжки пучка Гіса.

Висновок: Синусова тахікардія з частотою серцевих скорочень 142 за хвилину. Лівошлуночкова екстрасистолія. Неповна блокада правої ніжки пучка Гіса Виражена гіпертрофія обох передсердь та комбінована гіпертрофія шлуночків.

ЕКГ 20

R-R — 0,94 с. ЧСС — 63 за 1 хв. PQ — 0,20 с. P — 0,09 с. QRS — 0,10 с. QT — 0,40 с. $R_I>R_{II}>R_{III}$. Горизонтальне положення ЕОС (∠QRS = 0°). Перехідна зона між відведеннями V_3 і V_4. Зубець P нормальної тривалості. Тривалість інтервалу PQ на верхній межі норми. Комплекс QRS у вигляді $qR_{I,aVL}$, $R_{V5,V6} > R_{V4}$ (R_{V4} = 23 мм, R_{V5} = 29 мм, R_{V6} = 27 мм). R_{aVL}=11 мм, $S_{V2} + R_{V5}$=56 мм. Комплекс $QRS_{III,aVF}$ має графіку rSR's'. Реєструється косонизхідна депресія сегмента $ST_{I,aVL,V5,V6}$ з переходом в асиметричний (-/+) зубець T.

Висновок: Ритм синусовий, регулярний з частотою серцевих скорочень 63 за хвилину. Гіпертрофія лівого шлуночка з його систолічним перевантаженням.

ЕКГ 21

R-R — 0,94 с. ЧСС — 63 за 1 хв. PQ — 0,18 с. P — 0,10 с. QRS — 0,08 с. QT — 0,42 с. $R_{II}>R_I>R_{III}$. Нормальне положення ЕОС (∠QRS = 55°). Перехідна зона у відведенні V_4. $R_{V5} > R_{V4}$ (R_{V4} = 16 мм, R_{V5} = 17 мм, R_{V6} = 18 мм). $S_{V2} + R_{V5}$=39 мм. Реєструється косонизхідна депресія сегмента $ST_{I,aVL,V5,V6}$ з переходом в симетричний негативний зубець T. Зубець T_{V4} також негативний, симетричний, а T_{V3} (+/-).

Висновок: Ритм синусовий, регулярний з частотою серцевих скорочень 63 за хвилину. Гіпертрофія лівого шлуночка з його систолічним перевантаженням та ознаками ішемічних змін верхівковобокової ділянки.

ЕКГ 22

R-R — 0,60 с. ЧСС — 100 за 1 хв. PQ — 0,14 с. P — 0,11 с. QRS — 0,11 с. QT — 0,36 с. $S_{II}>S_{III}>S_{I}$. Електрична вісь серця за типом S_{I}-S_{II}-S_{III}. Перехідна зона між відведеннями V4 і V5. Зубець P_{II} високий (3 мм), загострений. $P_{II}>P_{III}>P_{I}$. У відведенні V_1 домінує глибока та широка (0,04 с) негативна фаза зубця P. Комплекс QRS_{V1} має графіку rSr's', простежується слабкий ріст зубця r від відведення V_1 до V_4. У відведенні V_5 реєструється глибокий зубець S (8 мм). Зубець $T_{I,aVL,V6}$ згладжений.

Висновок: Синусова тахікардія з частотою серцевих скорочень 100 за хвилину. Неповна блокада правої ніжки пучка Гіса. Гіпертрофія обох передсердь та правого шлуночка.

Розділ 3. АРИТМІЇ ПРИ ПОРУШЕННЯХ ФУНКЦІЇ АВТОМАТИЗМУ

До аритмій, пов'язаних з порушеннями автоматизму синусового вузла, відносяться синусова тахікардія (ЧСС більше 90 за хвилину), синусова брадикардія (менше 60 за хвилину), синусова аритмія, синдром слабкості синусового вузла.

Для синусової тахікардії характерне збільшення ЧСС більше 90 за хвилину (можливо до 150 за хвилину і більше), з поступовими початком і припиненням (ЕКГ 1). При вираженій синусовій тахікардії нерідко спостерігається косовисхідна депресія сегмента ST, що не перевищує 1 мм, а також збільшення амплітуди зубця Р, частіше в II, III і aVF відведеннях. Нерідко має місце косонизхідна депресія сегмента PQ та відхилення ЕОС вправо. Амплітуда зубця Т може як збільшуватися, так і зменшуватися. При вираженій синусовій тахікардії зубець Р може нашаровуватися на попередній комплекс QRS, що ускладнює визначення джерела тахікардії.

При синусовій брадикардії ЧСС менше 60 за хвилину, інколи — до 40 за хвилину і нижче (ЕКГ 2,3). Сегмент ST, особливо у ваготоніків, має тенденцію до підйому випуклістю вниз, а тривалість інтервалу PQ досягає 0,20-0,21 с. Зубець Т асиметричний, високий, зубець Р стає більш уплощеним. На фоні вираженої синусової брадикардії можуть спостерігатися замісні комплекси (ЕКГ 5) або міграція водія ритму в передсердях. Виражену синусову брадикардію потрібно диференціювати від синоатріальної (СА) блокади II ступеня (ЕКГ 4) з проведенням 2:1 (при вираженій синусовій брадикардії інтервал PR на верхній межі норми, а при СА блокаді 2:1 – відносно вкорочений).

Синусову аритмію діагностують у випадках, коли інтервали РР відрізняються більше, ніж на 0,15 с або 15%. Найчастіше синусова аритмія пов'язана з фазами дихання: вдих – ритм прискорюється, видих – сповільнюється (дихальна синусова аритмія). Дихальна синусова аритмія часто поєднується з синусовою брадикардією. Стійка тривалість інтервалів РР протягом тривалого проміжку часу позначається як ригідний синусовий ритм.

Синдром слабкості синусового вузла може проявлятися такими змінами: виражена стійка синусова брадикардія, епізоди зупинки синусового вузла, СА блокада (ЕКГ 20, 21, 26), синдром «бради-тахікардії», коли на фоні синусової брадикардії з'являються пароксизми фібриляції/тріпотіння передсердь або пароксизмальної тахікардії, після припинення яких нерідко спостерігаються тривалі епізоди асистолії.

На тлі синдрому слабкості синусового вузла можлива його повна зупинка. У цьому випадку зазвичай починають функціонувати центри автоматизму другого або третього порядку. Внаслідок короткотермінової зупинки кровообігу може виникати синдром Морганьї-Едемса-Стокса. Загрозливими для життя є брадиаритмії, які супроводжуються артеріальною гіпотензією, ангінозним нападом, гострою лівошлуночковою недостатністю, синдромом Морганьї-Едемса-Стокса, а також прогресуючим зменшенням або нестабільністю ЧСС і підвищеною шлуночковою ектопічною активністю.

При передсердних ритмах водій ритму розташований в одному з передсердь. У тих випадках, коли він знаходиться у правому передсерді поблизу синусового вузла, форма зубця Р може істотно не змінюватися порівняно з синусовими комплексами. Якщо водій ритму розташований у нижній частині передсердь, вектор деполяризації передсердь спрямований догори, що призводить до інверсії зубця Р у відведеннях II, III і aVF (ЕКГ 6,7). При цьому в грудних відведеннях зубець Р може залишатися позитивним, а інтервал PQ вкорочений або знаходиться на нижній межі норми. Специфічною ознакою лівопередсердного ритму є форма зубця Р у відведенні V_1 типу «щит і меч» або «купол і шпиль» (ЕКГ 27). При пасивному передсердному ритмі ЧСС становить 40-60, при прискореному – 60-100 за хвилину (ЕКГ 8, 17).

Міграцією суправентрикулярного водія ритму називають аритмію, при якій джерело ритму поступово зміщується від СА вузла до верхніх або нижніх відділів передсердь і навіть АВ з'єднання та в протилежному напрямку. Міграція водія ритму може зустрічатися у здорових осіб при підвищенні тонусу вагусу, а також при ІХС, міокардитах та інших хворобах серця. На ЕКГ реєструють поступові зміни форми та полярності зубця Р, тривалості інтервалів PQ та Р-Р (ЕКГ 9,10,11). При зміщенні водія ритму до нижніх відділів передсердь інтервали Р-Р подовжуються, а при зміщенні в протилежному напрямку їх тривалість зменшується.

При атріовентрикулярних (АВ) ритмах і непароксизмальній АВ вузловій тахікардії водієм ритму є Р-клітини АВ з'єднання. Імпульси, що виникають в АВ з'єднанні, поширюються ретроградно до передсердь і антероградно до шлуночків. Можливе одночасне збудження передсердь (ЕКГ 13) і шлуночків, або збудження шлуночків передує збудженню передсердь (ЕКГ 14,16). Форма комплексів QRST не змінюється, а зубців Р не видно або вони є негативними у нижніх відведеннях (ЕКГ 28). При пасивному ритмі АВ з'єднання ЧСС становить 40-60 за хвилину (ЕКГ 19, 21). При фізичному навантаженні вона може збільшуватися, але не настільки, як при синусовому ритмі. При прискореному ритмі АВ з'єднання ЧСС становить 60-100 за хвилину (ЕКГ 13,14), а при непароксимальній АВ вузловій тахікардії – зазвичай 100-140 за хвилину. При цьому нерідко спостерігається неповна АВ дисоціація. Вказані прояви патологічного автоматизму можуть спостерігатися при глікозидній інтоксикації, гострому інфаркті міокарда, міокардиті, після кардіохірургічних втручань. Для непароксизмальної АВ вузлової тахікардії характерні поступові початок та припинення (фази «розігріву» та «охолодження») та менша ЧСС, ніж при пароксизмальній АВ вузловій реципрокній тахікардії.

Пасивний ідіовентрикулярний ритм може виникнути при пригніченні функції автоматизму синусового вузла і АВ з'єднання, зазвичай — у хворих з тяжкими ураженнями міокарда, при термінальних станах. Центр автоматизму розташований у системі Гіса-Пуркіньє (стовбурі, ніжках пучка Гіса, волокнах Пуркіньє). Збудження шлуночків відбувається асинхронно: раніше починає збуджуватися той шлуночок, в якому розташований водій ритму і тому шлуночкові комплекси мають графіку блокади однієї з ніжок пучка Гіса, аналогічно до шлуночкових екстрасистол. Частота серцевих скорочень не перевищує 30-40 за хвилину, передсердних зубців зазвичай немає. Інколи на тлі ідіовентрикулярного ритму реєструються шлуночкові екстрасистоли.

При активному (прискореному) ідіовентрикулярному ритмі, який нерідко виникає при гострому інфаркті міокарда, некоронарогенних ураженнях серцевого м'яза та після кардіохірургічних втручань, ЧСС може збільшуватися до 60-100 за хвилину (ЕКГ 12). При збереженому ретроградному вентрикулоатріальному проведенні імпульсів після шлуночкових комплексів реєструються негативні зубці Р у відведеннях II, III і aVF. У випадку ретроградної блокади проведення імпульсів формується повна або неповна АВ дисоціація.

При АВ дисоціації одночасно функціонують два джерела автоматизму, які збуджують передсердя і шлуночки. Передсердя знаходяться під контролем СА вузла, ектопічного джерела у передсерді або, рідко, – АВ вузла. Натомість, водієм ритму шлуночків є незалежний фокус в АВ вузлі або шлуночках. Дисоціація формується внаслідок зниження активності домінуючого водія ритму (ЕКГ 15), що, як правило, зумовлює можливість функціонування альтернативного пейсмекера (пасивна форма АВ дисоціації), або внаслідок посилення автоматизму водія ритму другого чи третього порядку (активна форма АВ дисоціації). Обов'язковою умовою для формування АВ дисоціації є поява ретроградної блокади для імпульсів з центрів другого або третього порядку. Коли хвиля збудження доходить із передсердь до АВ вузла, останній вже знаходиться у стані рефрактерності після попереднього розряду з центру другого або третього порядку. У випадку повільних вузлових ритмів можливе виникнення як ізоритмічної (повної), так і неповної (з інтерференцією) АВ дисоціації (ЕКГ 18, 22-24).

При появі прискорених ритмів (з АВ з'єднання або шлуночків) з активністю більш високою, ніж синусового вузла, найчастіше формується неповна АВ дисоціація. При неповній АВ дисоціації можна спостерігати захоплення шлуночків синусовими імпульсами, яке зберігається протягом одного або кількох серцевих циклів. «Захоплені» комплекси потрібно диференціювати від передсердних і (при аберантному проведенні) шлуночкових екстрасистол (ЕКГ 22, 23).

ЕКГ 1

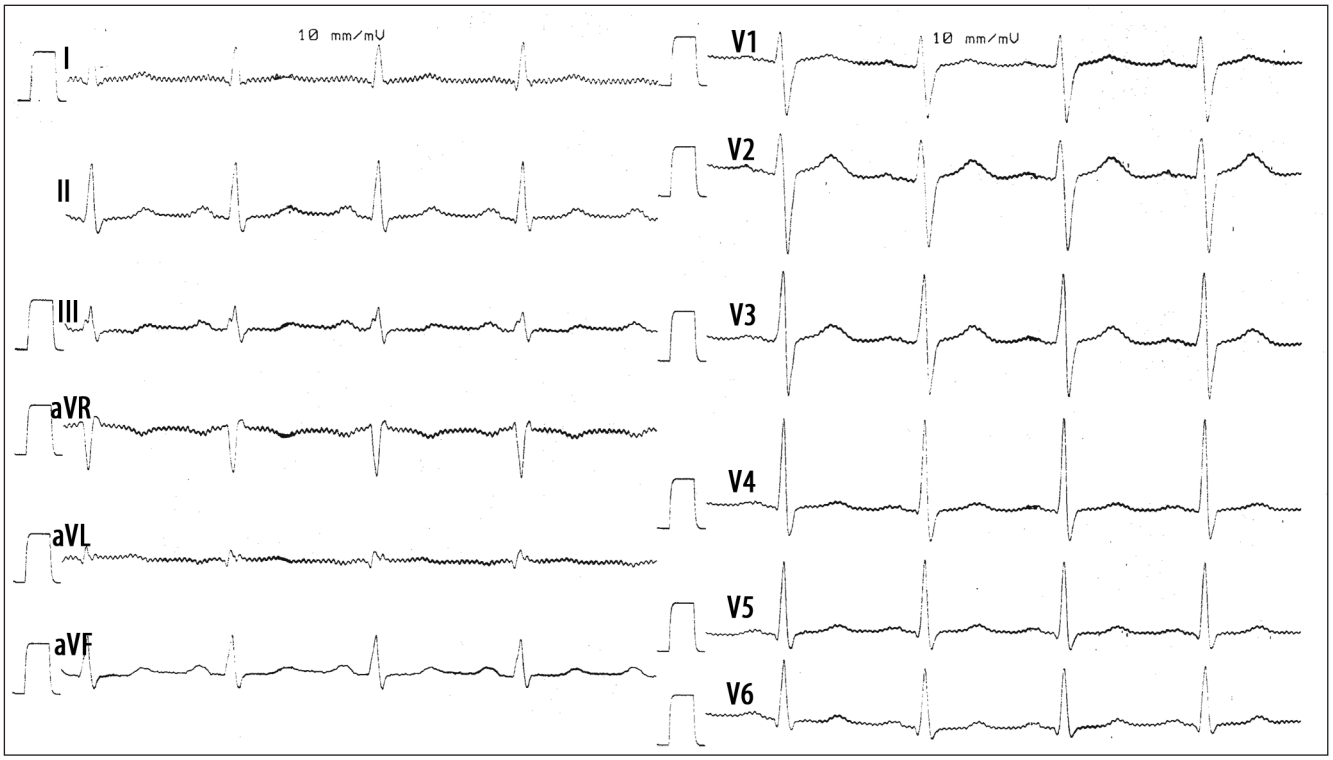
10 mm/mV
I
II
III
aVR
aVL
aVF
10 mm/mV
V1
V2
V3
V4
V5
V6

ЕКГ 2

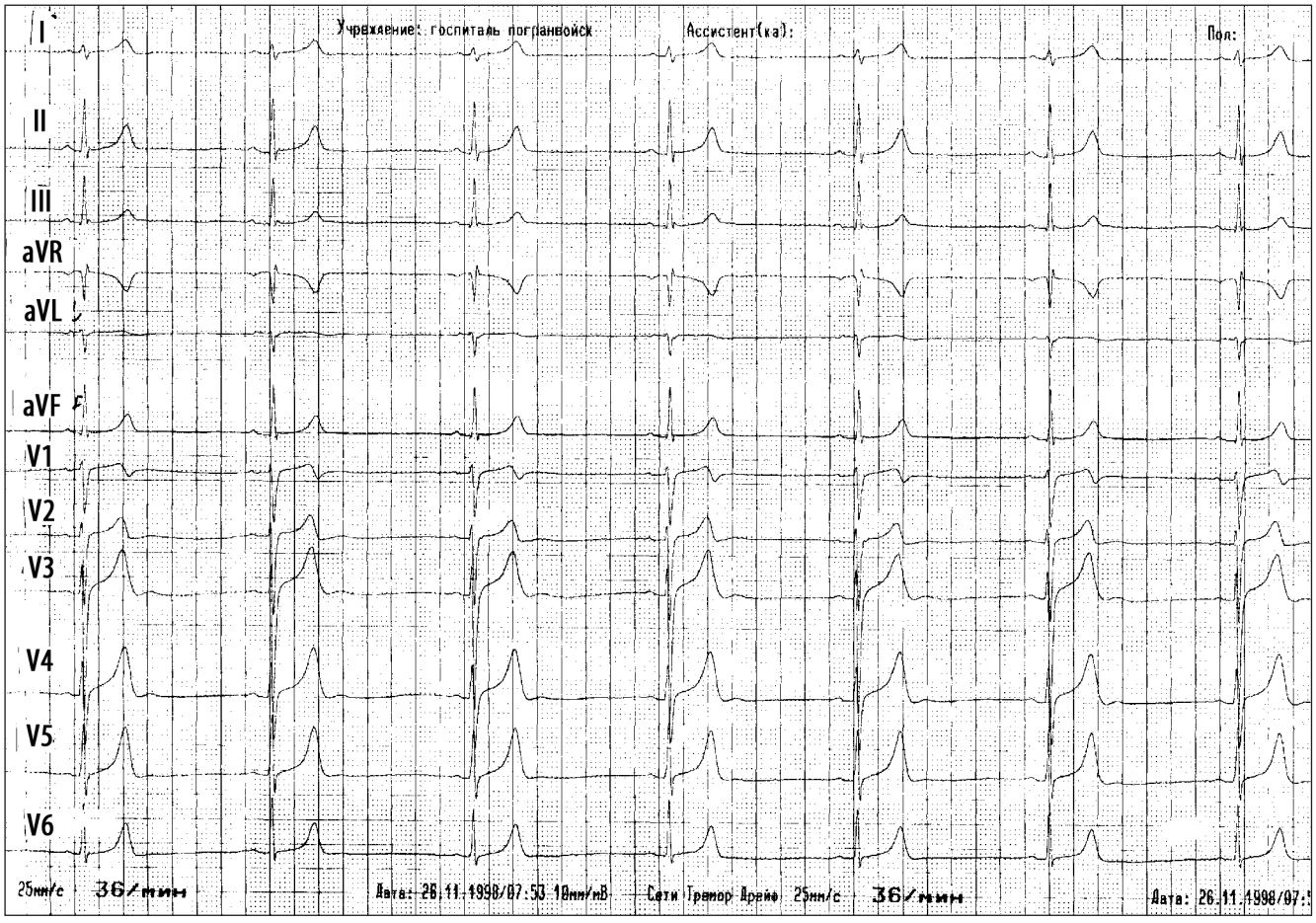
Учреждение: госпиталь погранвойск
Ассистент(ка):
Пол:
I
II
III
aVR
aVL
aVF
V1
V2
V3
V4
V5
V6
25мм/с
36/мин
Дата: 26.11.1998/07:53 10мм/мВ
Сети Тремор Дрейф 25мм/с
36/мин
Дата: 26.11.1998/07:

ЕКГ 3

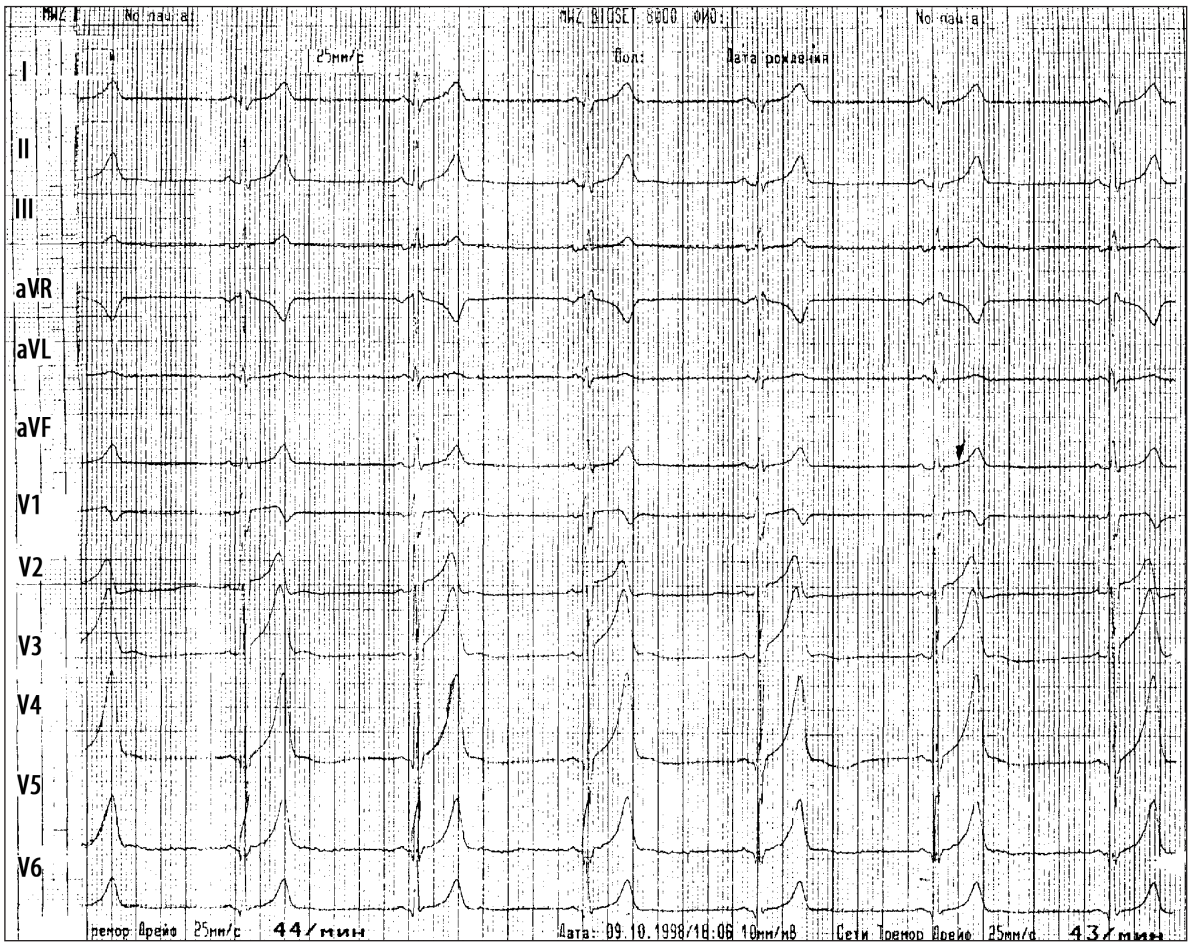
I
II
III
aVR
aVL
aVF
V1
V2
V3
V4
V5
V6
25мм/с
Пол:
Дата рождения
44/мин
43/мин

ЕКГ 4

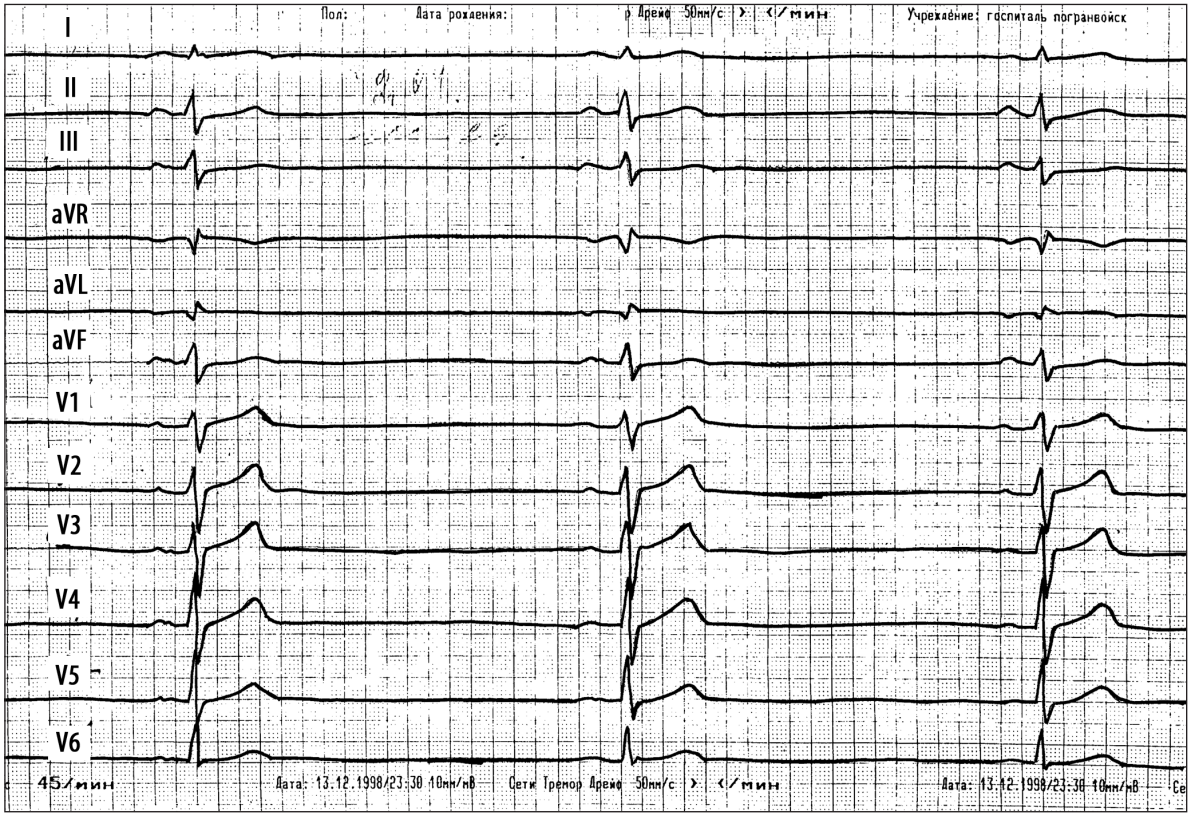
I
II
III
aVR
aVL
aVF
V1
V2
V3
V4
V5
V6
Пол:
Дата рождения:
Учреждение: госпиталь погранвойск
45/мин
Дата: 13.12.1998/23:30 10мм/мВ
Дата: 13.12.1998/23:30 10мм/мВ

ЕКГ 5

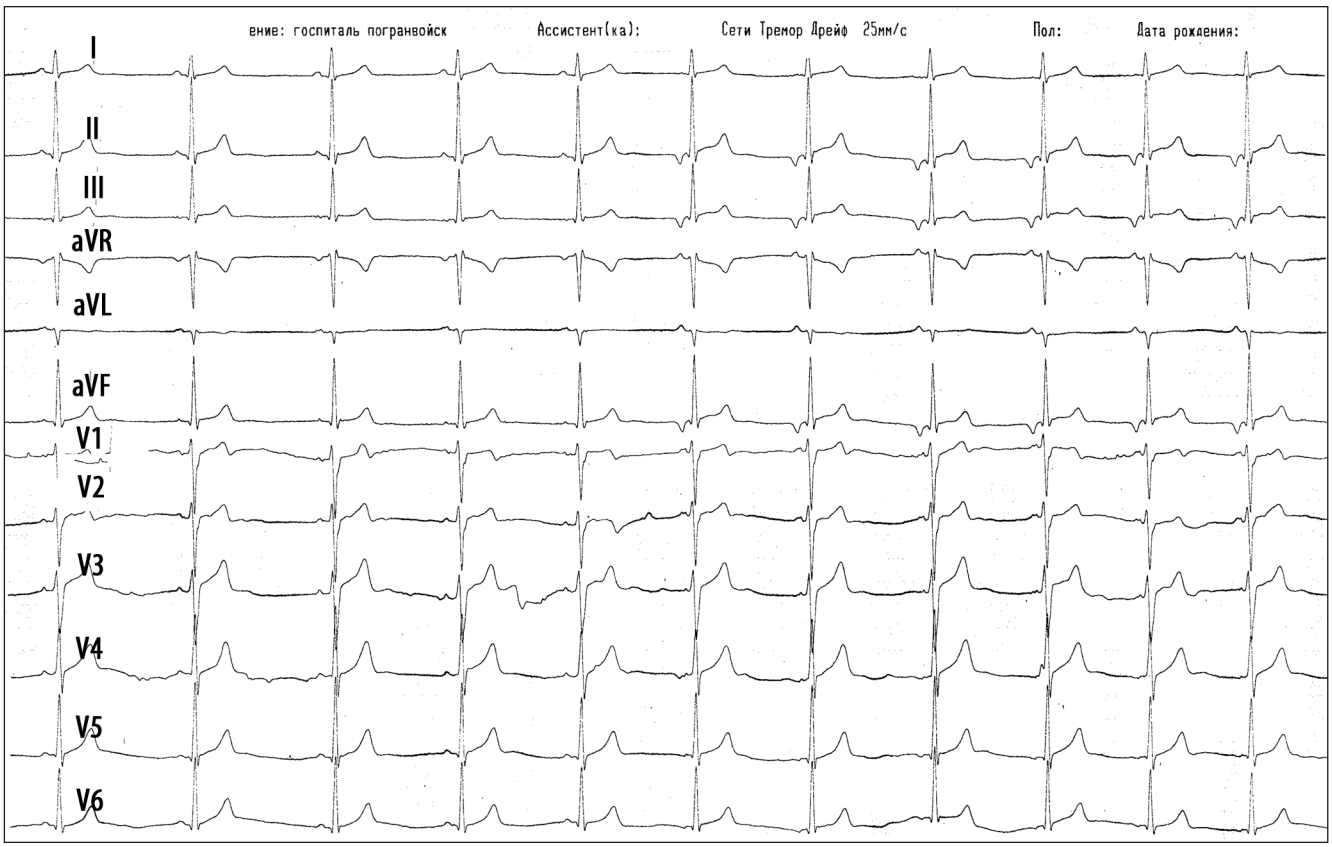
ение: госпиталь погранвойск
Ассистент(ка):
Сети Тремор Дрейф 25мм/с
Пол:
Дата рождения:
I
II
III
aVR
aVL
aVF
V1
V2
V3
V4
V5
V6

ЕКГ 6

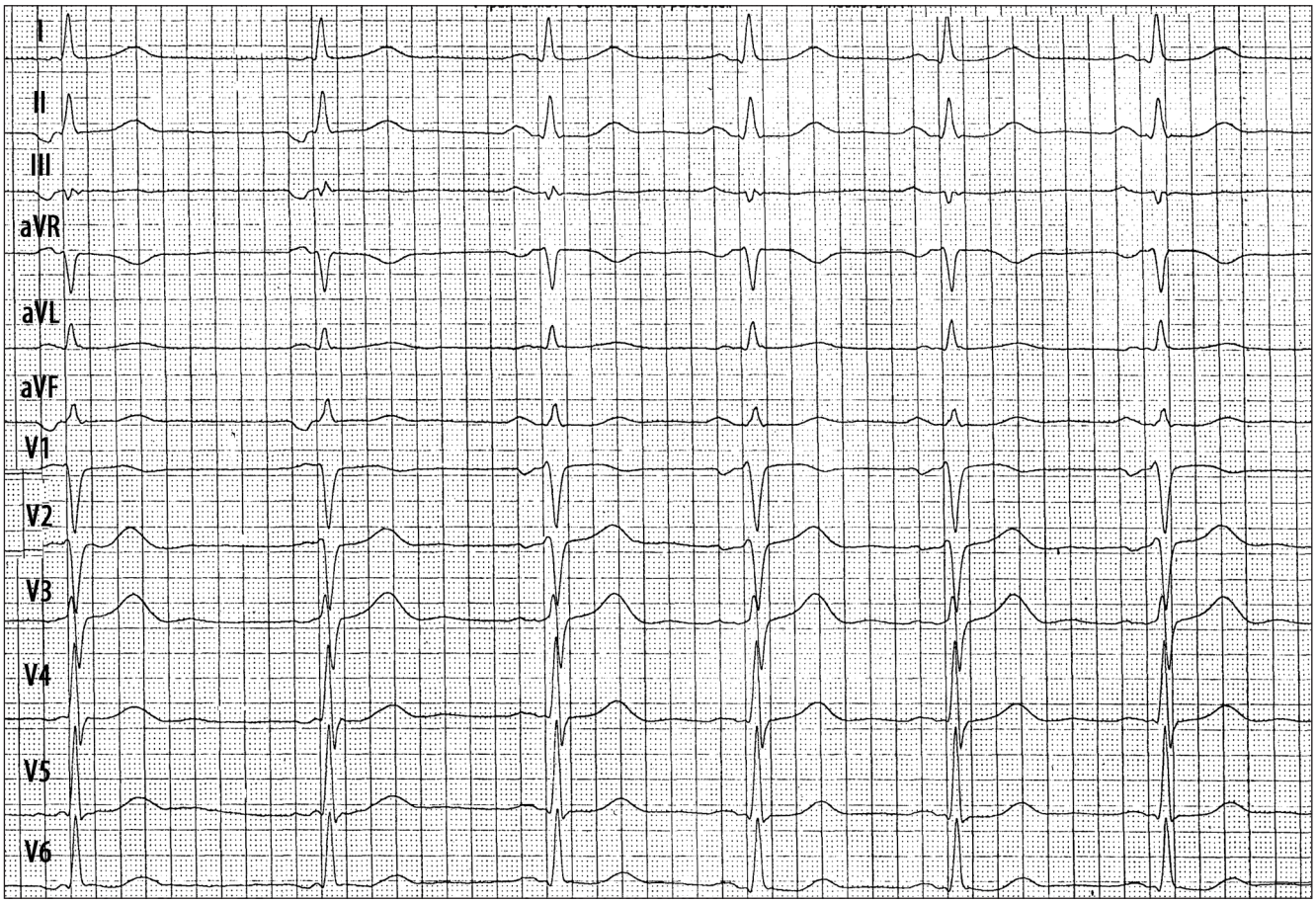
I
II
III
aVR
aVL
aVF
V1
V2
V3
V4
V5
V6

ЕКГ 7

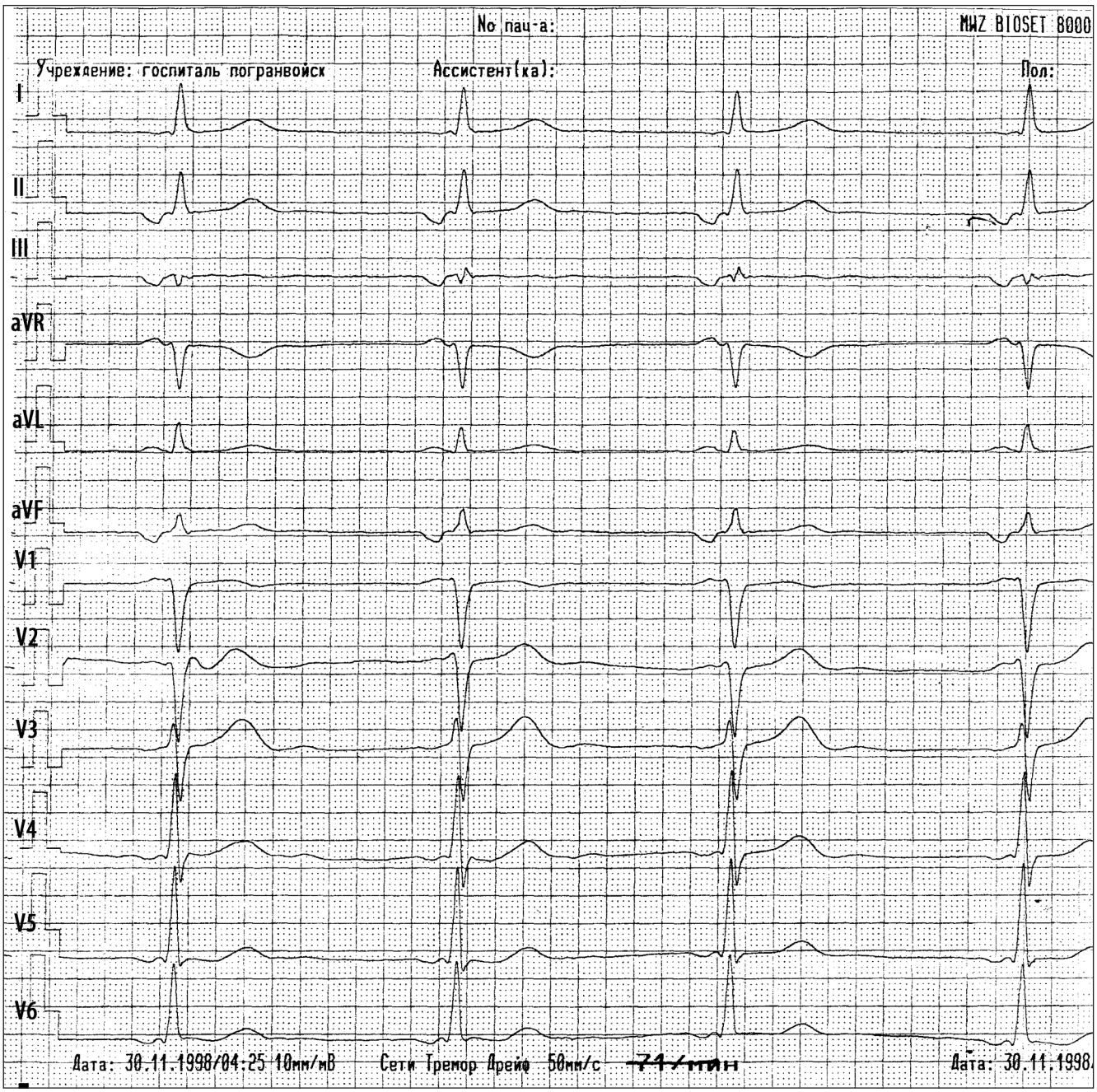
No пац-а:
MWZ BIOSET 8000
Учреждение: госпиталь погранвойск
Ассистент(ка):
Пол:
I
II
III
aVR
aVL
aVF
V1
V2
V3
V4
V5
V6
Дата: 30.11.1998/04:25 10мм/мВ
Сети Тремор Дрейф 50мм/с
Дата: 30.11.1998

ЕКГ 8

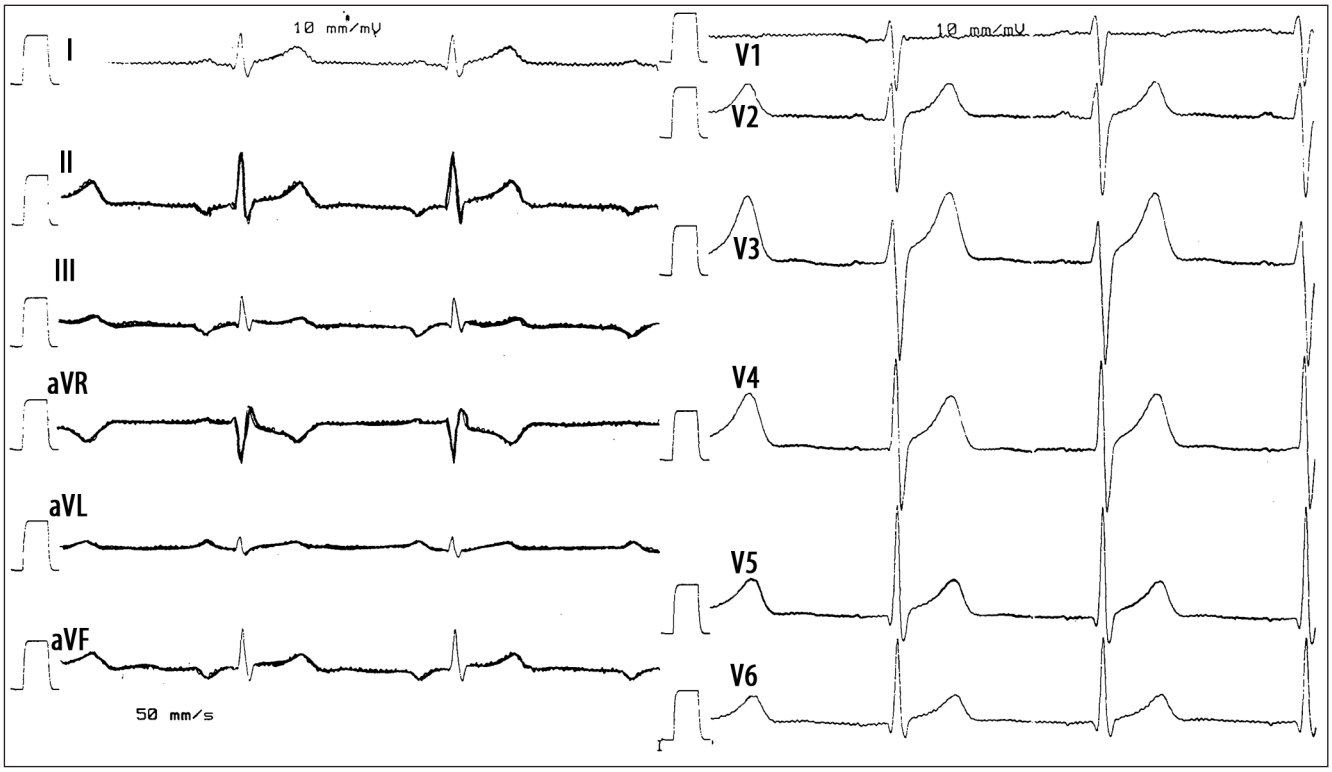
10 mm/mV
I
II
III
aVR
aVL
aVF
50 mm/s
10 mm/mV
V1
V2
V3
V4
V5
V6

ЕКГ 9

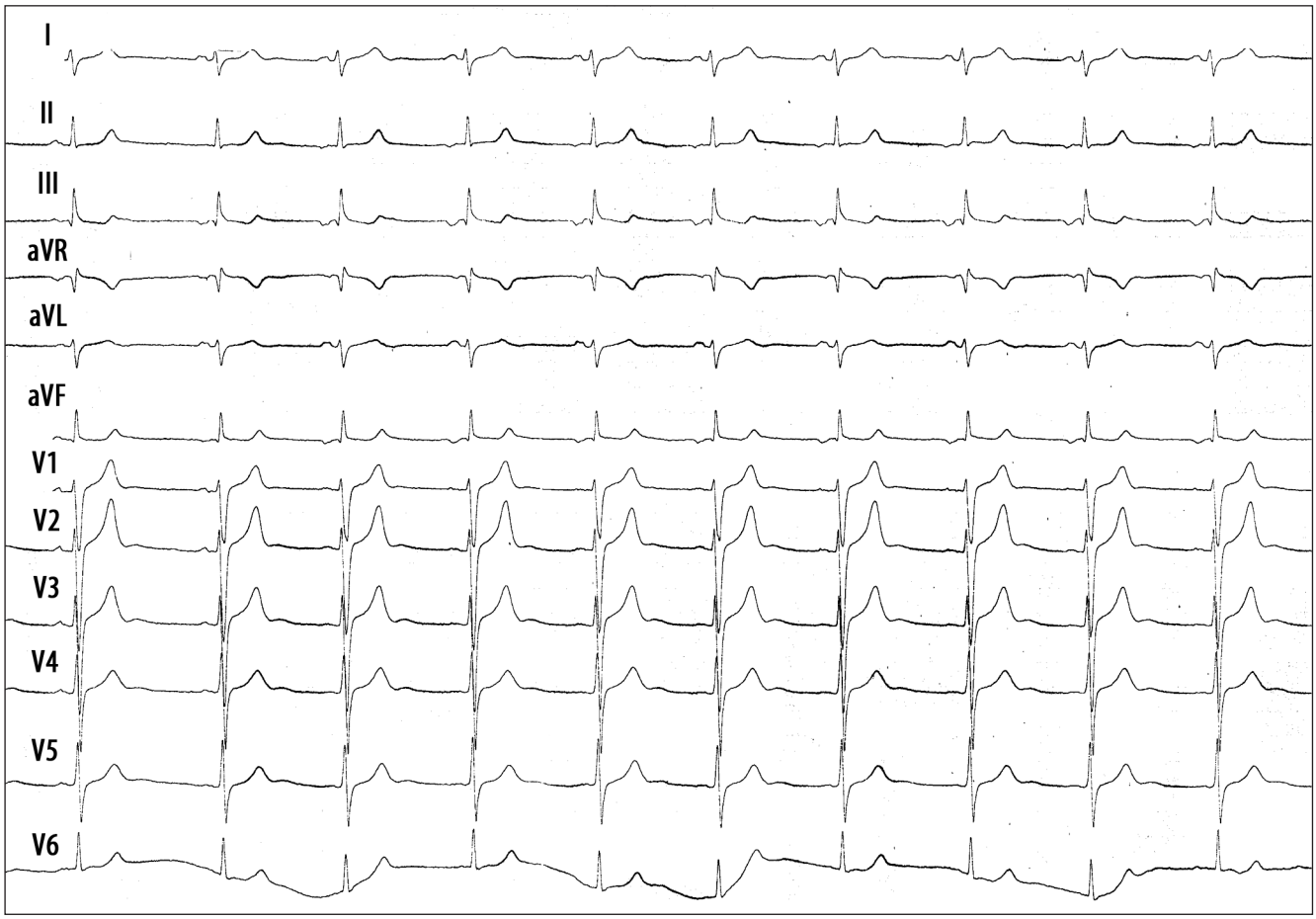
I
II
III
aVR
aVL
aVF
V1
V2
V3
V4
V5
V6

ЕКГ 10

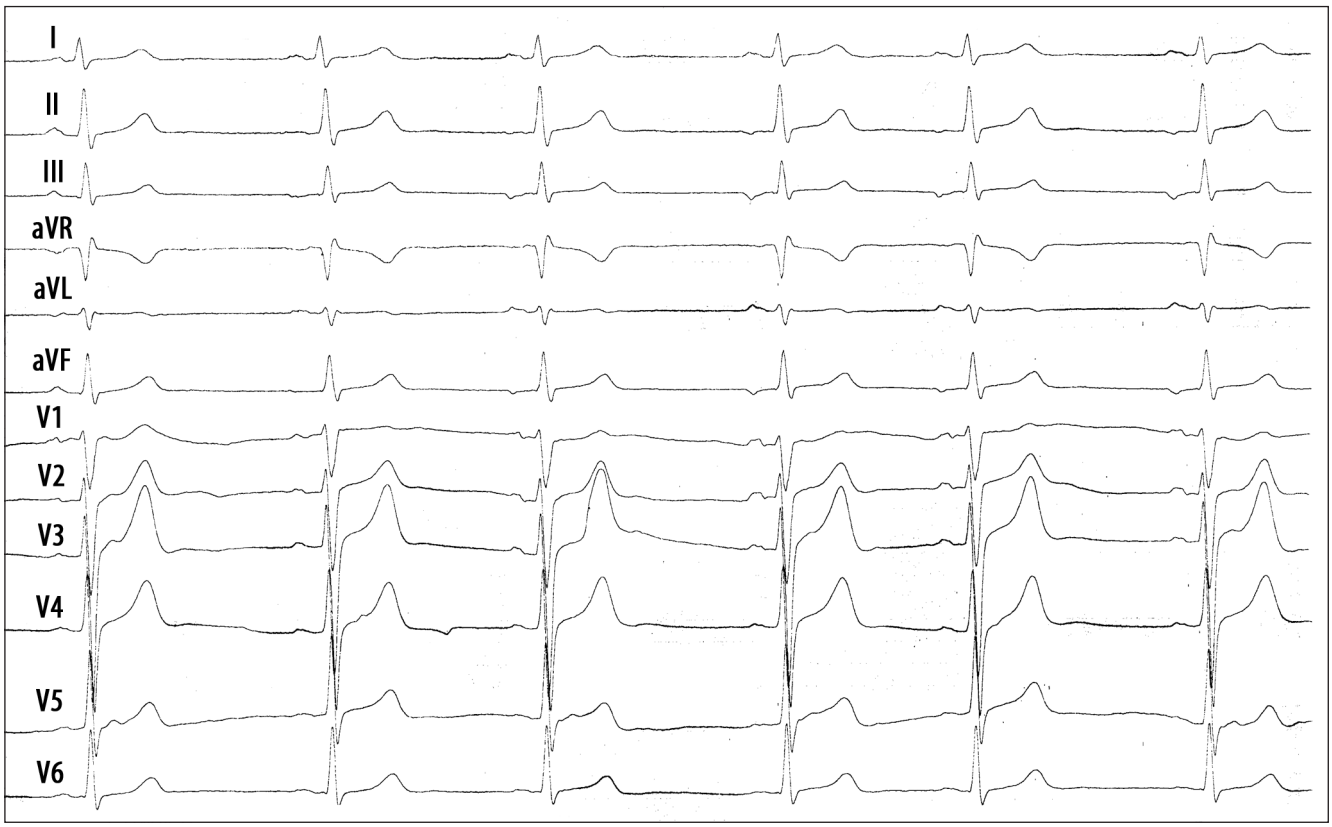
I
II
III
aVR
aVL
aVF
V1
V2
V3
V4
V5
V6

ЕКГ 11

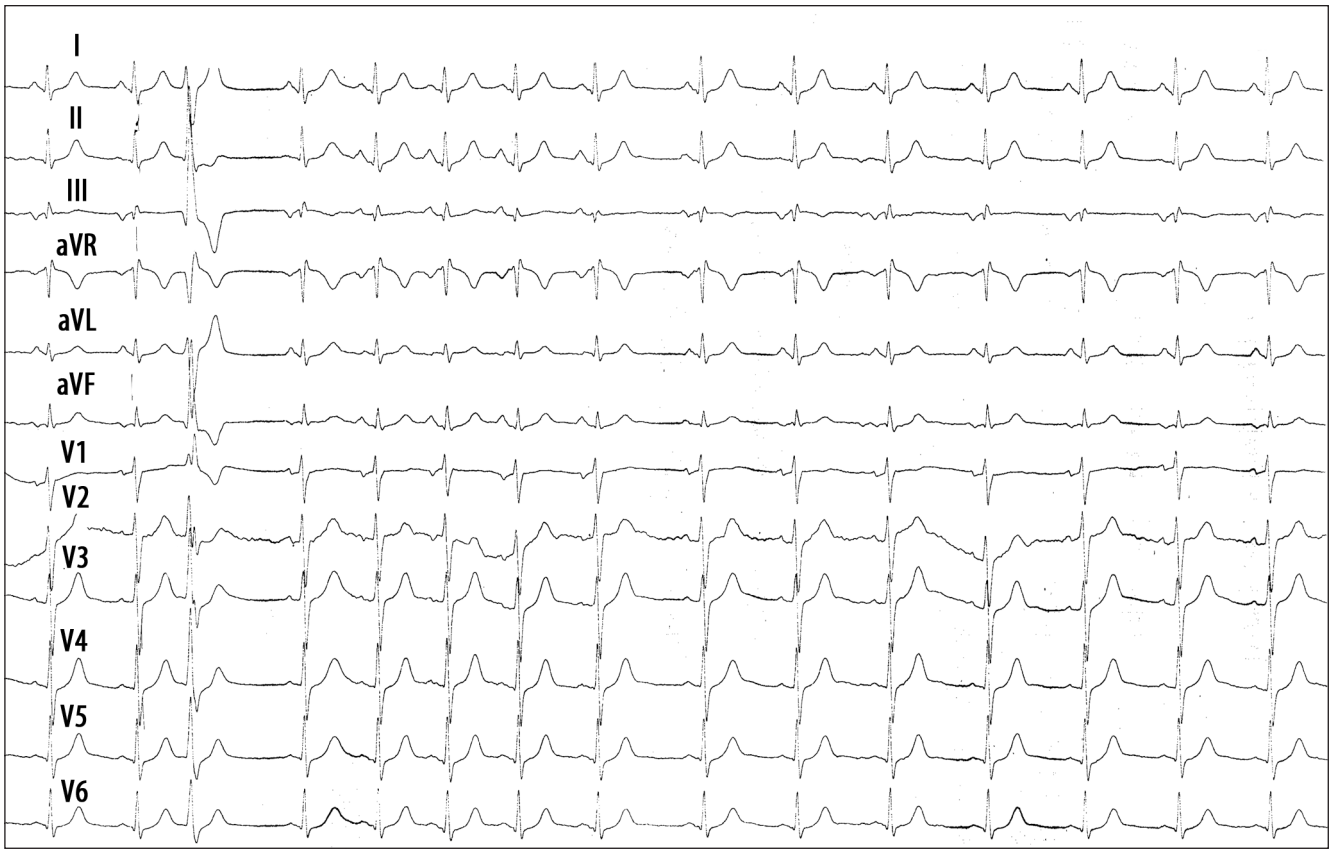
I
II
III
aVR
aVL
aVF
V1
V2
V3
V4
V5
V6

ЕКГ 12

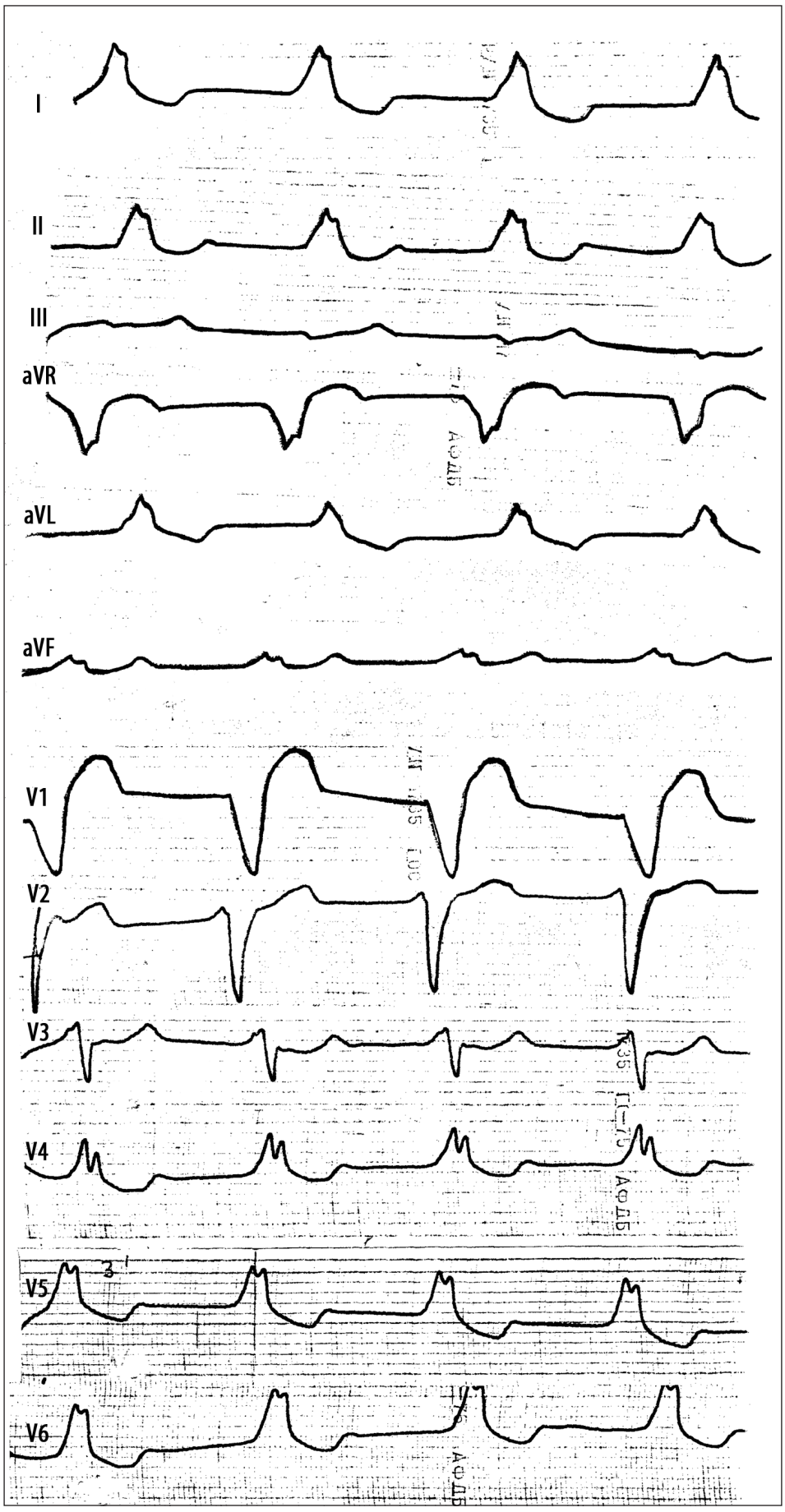

ЕКГ 13

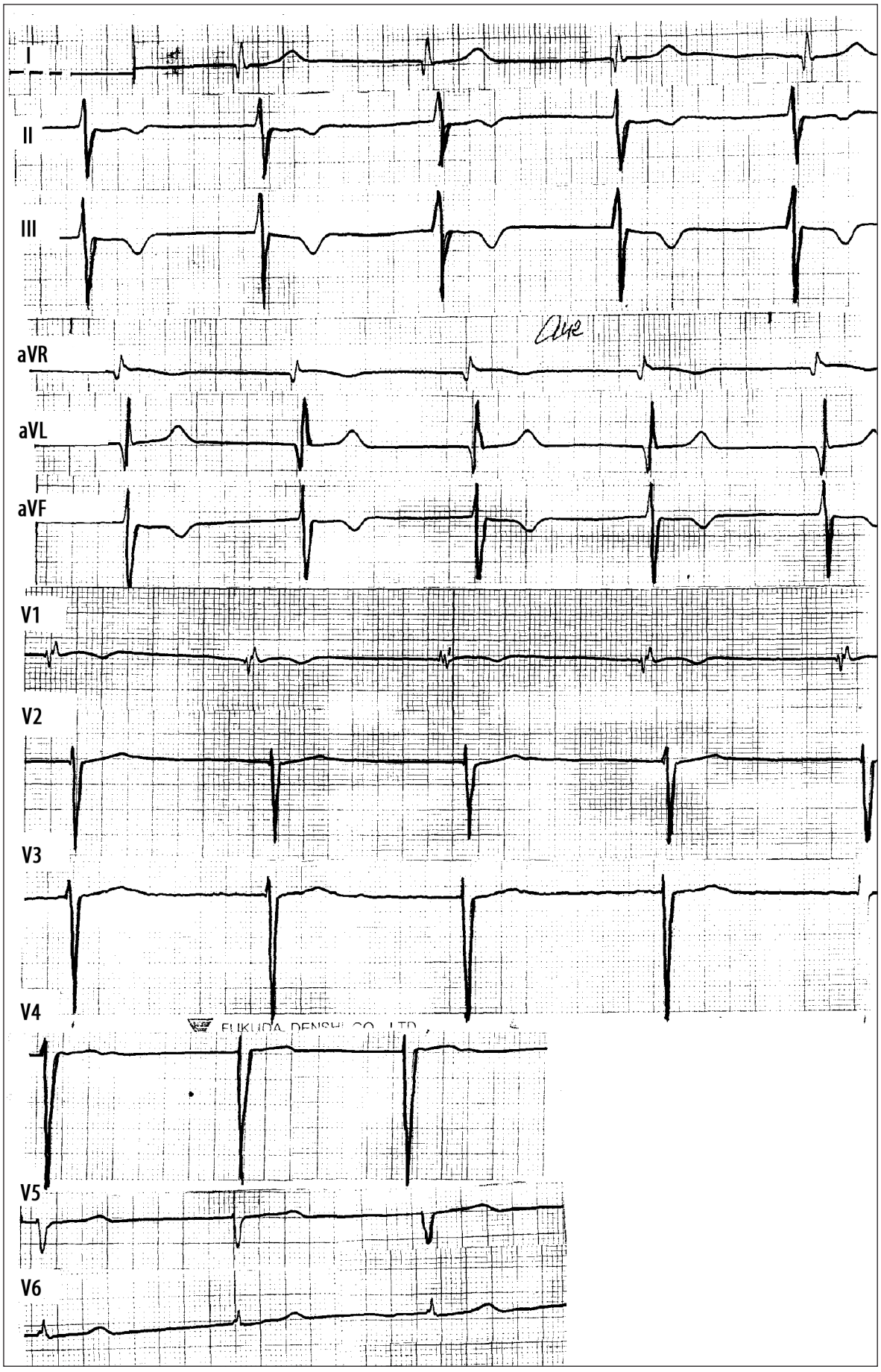

ЕКГ 14

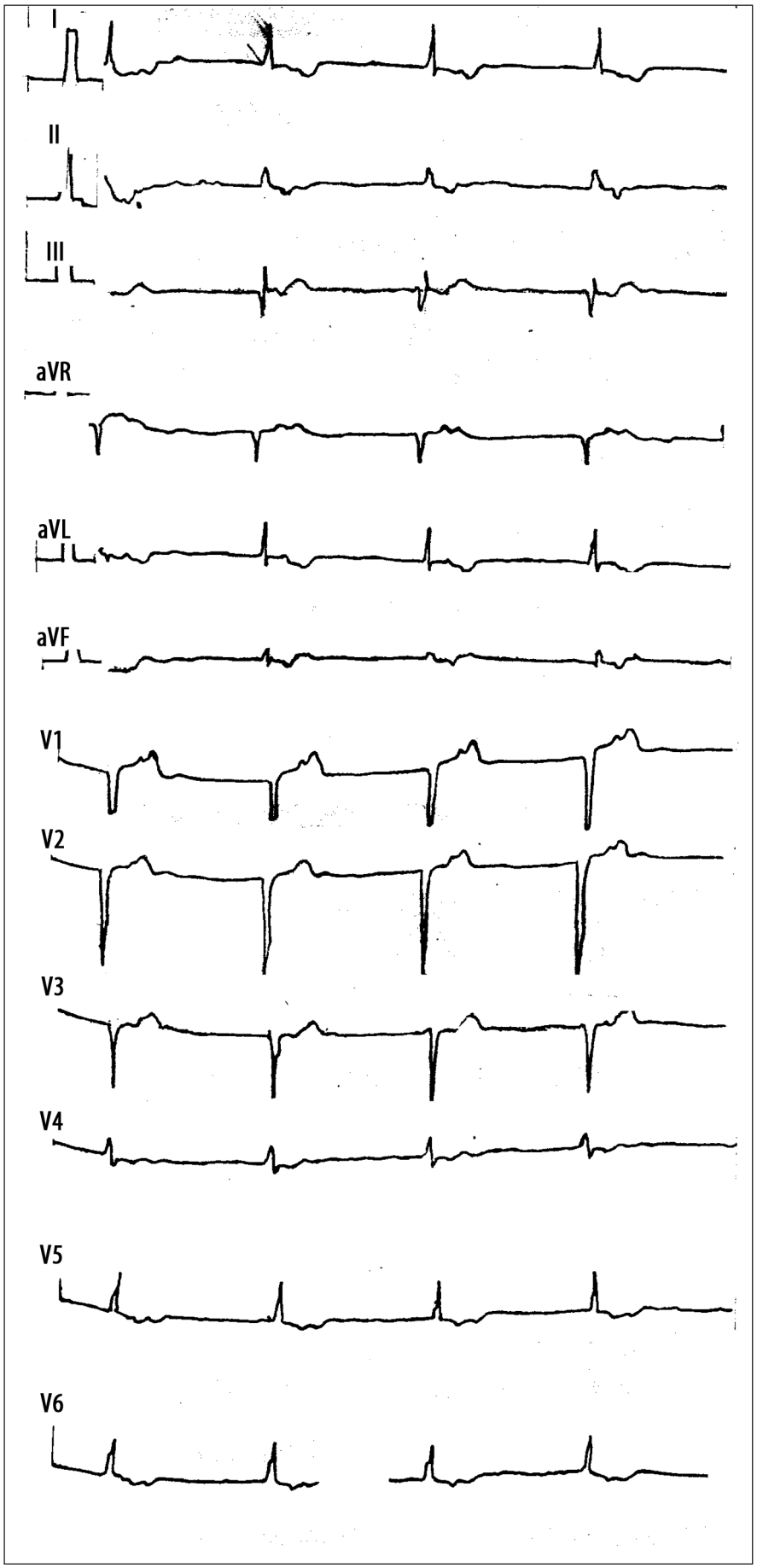

ЕКГ 15

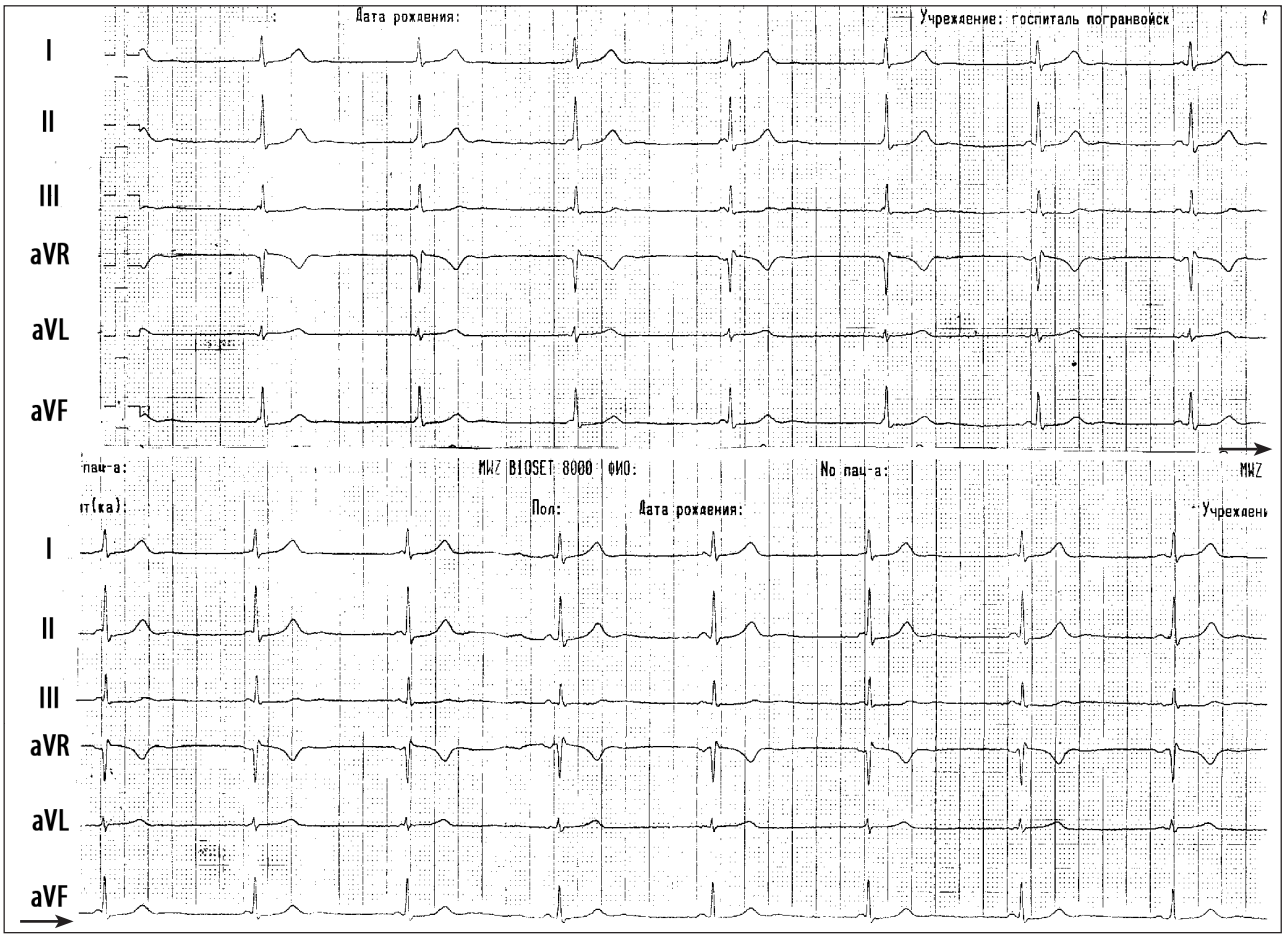
Дата рождения:
Учреждение: госпиталь погранвойск
I
II
III
aVR
aVL
aVF
MWZ BIOSET 8000 ФИО:
No пац-а:
Пол:
Дата рождения:
I
II
III
aVR
aVL
aVF

ЕКГ 16

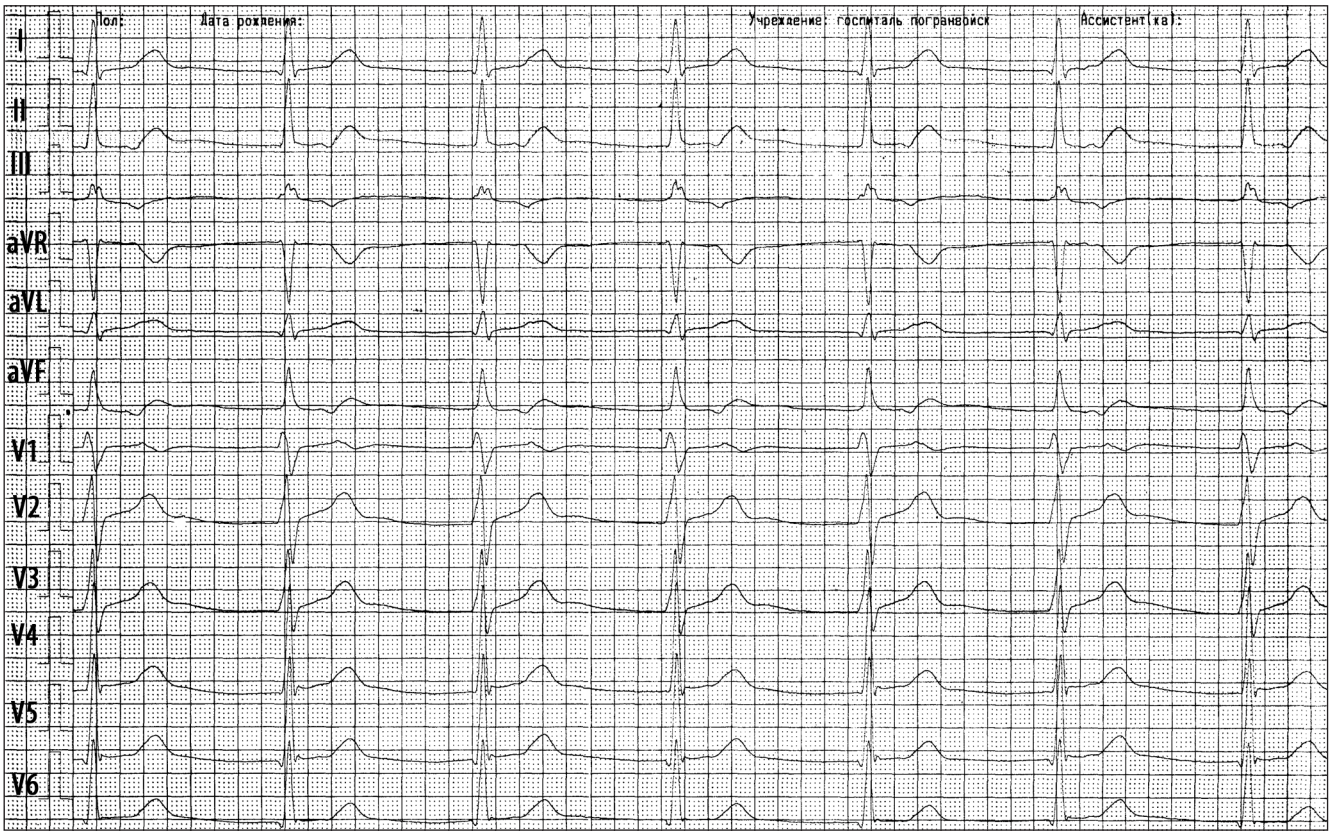
Пол:
Дата рождения:
Учреждение: госпиталь погранвойск
Ассистент(ка):
I
II
III
aVR
aVL
aVF
V1
V2
V3
V4
V5
V6

ЕКГ 17

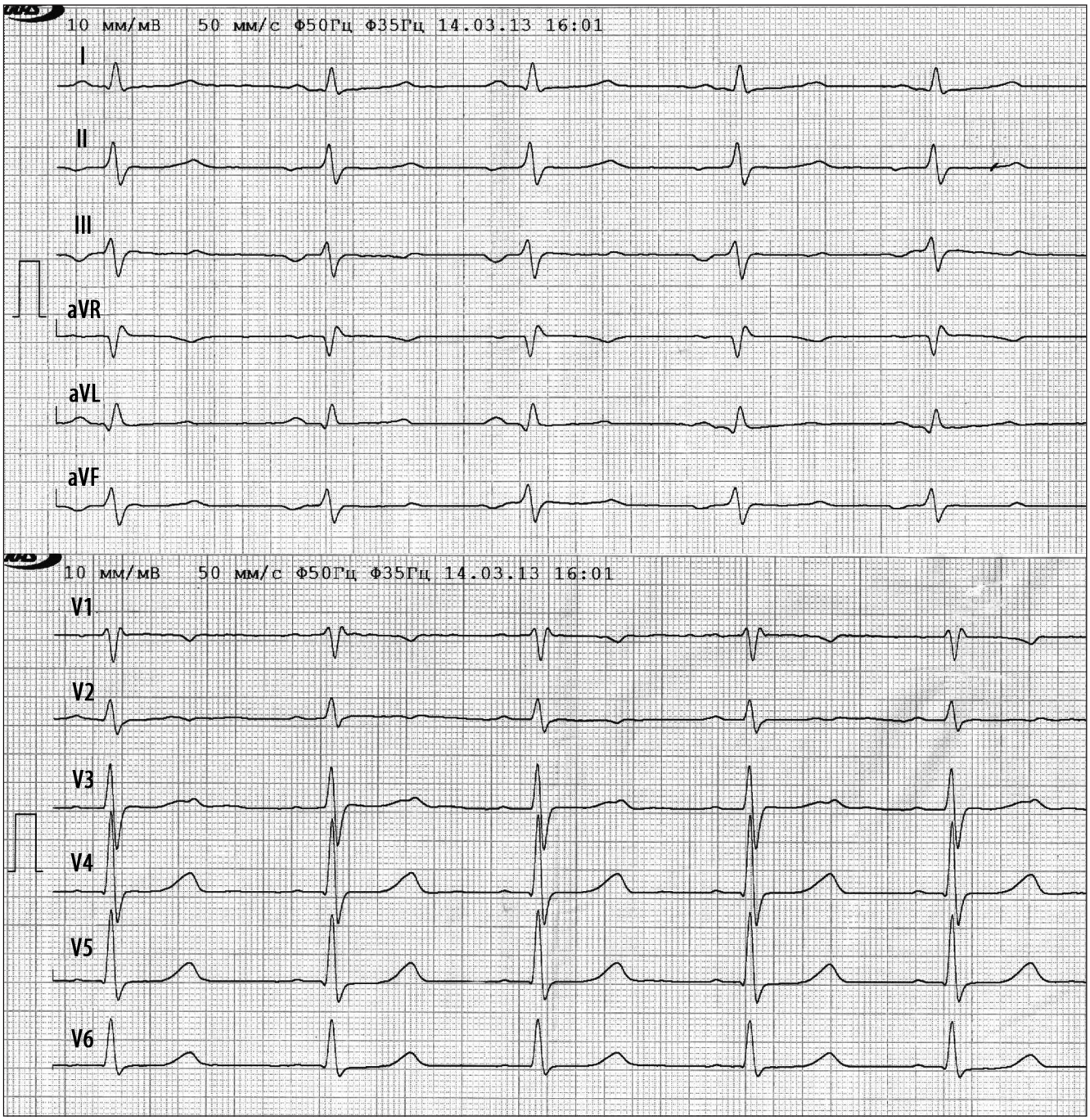
10 мм/мВ 50 мм/с Ф50Гц Ф35Гц 14.03.13 16:01
I
II
III
aVR
aVL
aVF
10 мм/мВ 50 мм/с Ф50Гц Ф35Гц 14.03.13 16:01
V1
V2
V3
V4
V5
V6

ЕКГ 18



ЕКГ 19

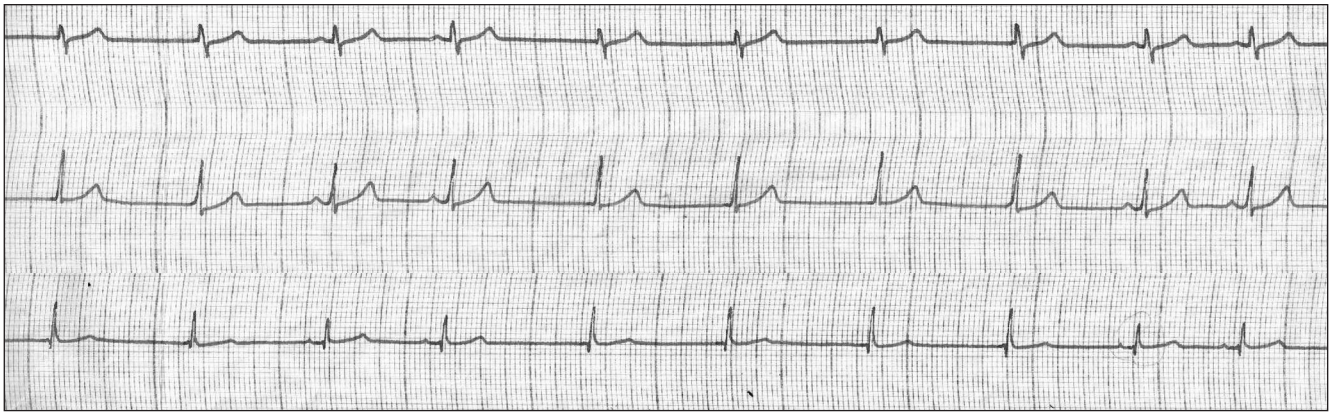

ЕКГ 20

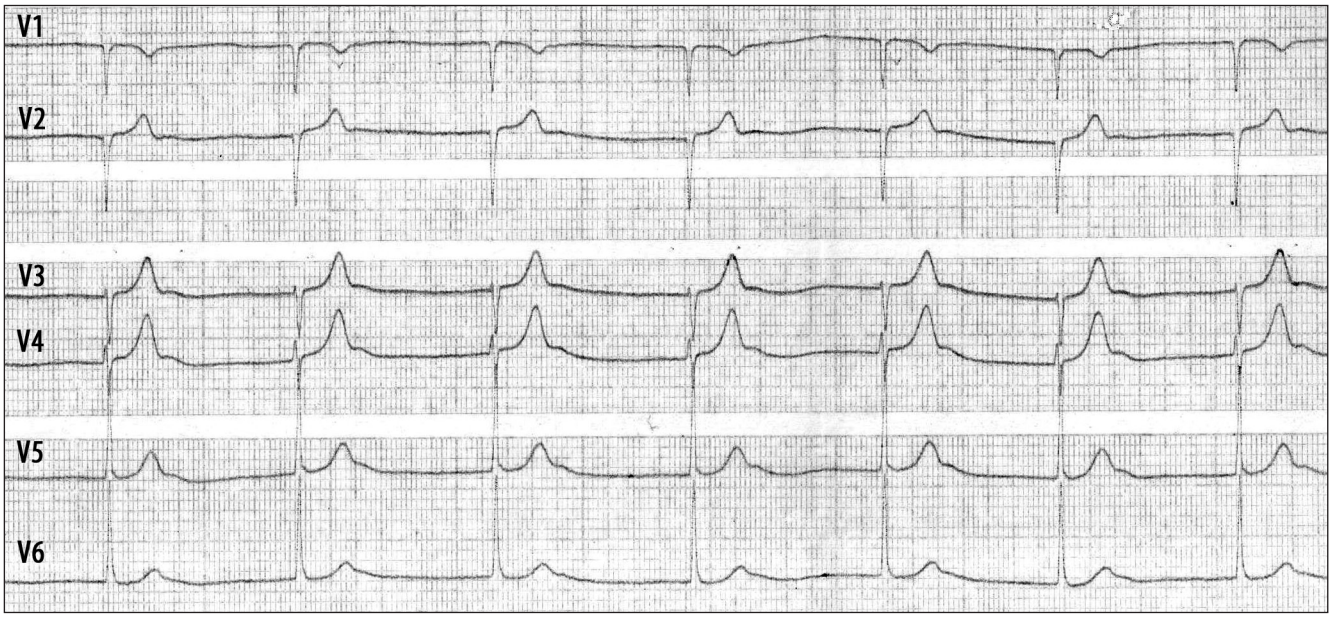

ЕКГ 21

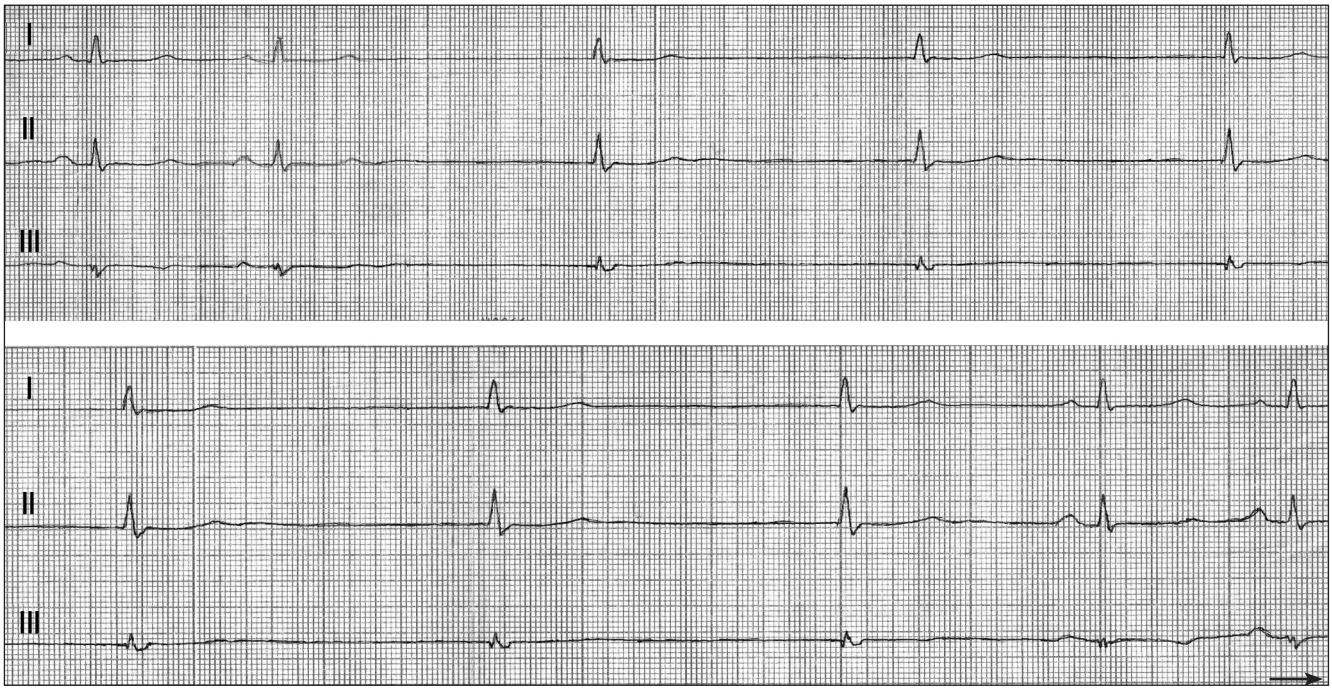

→

ЕКГ 22

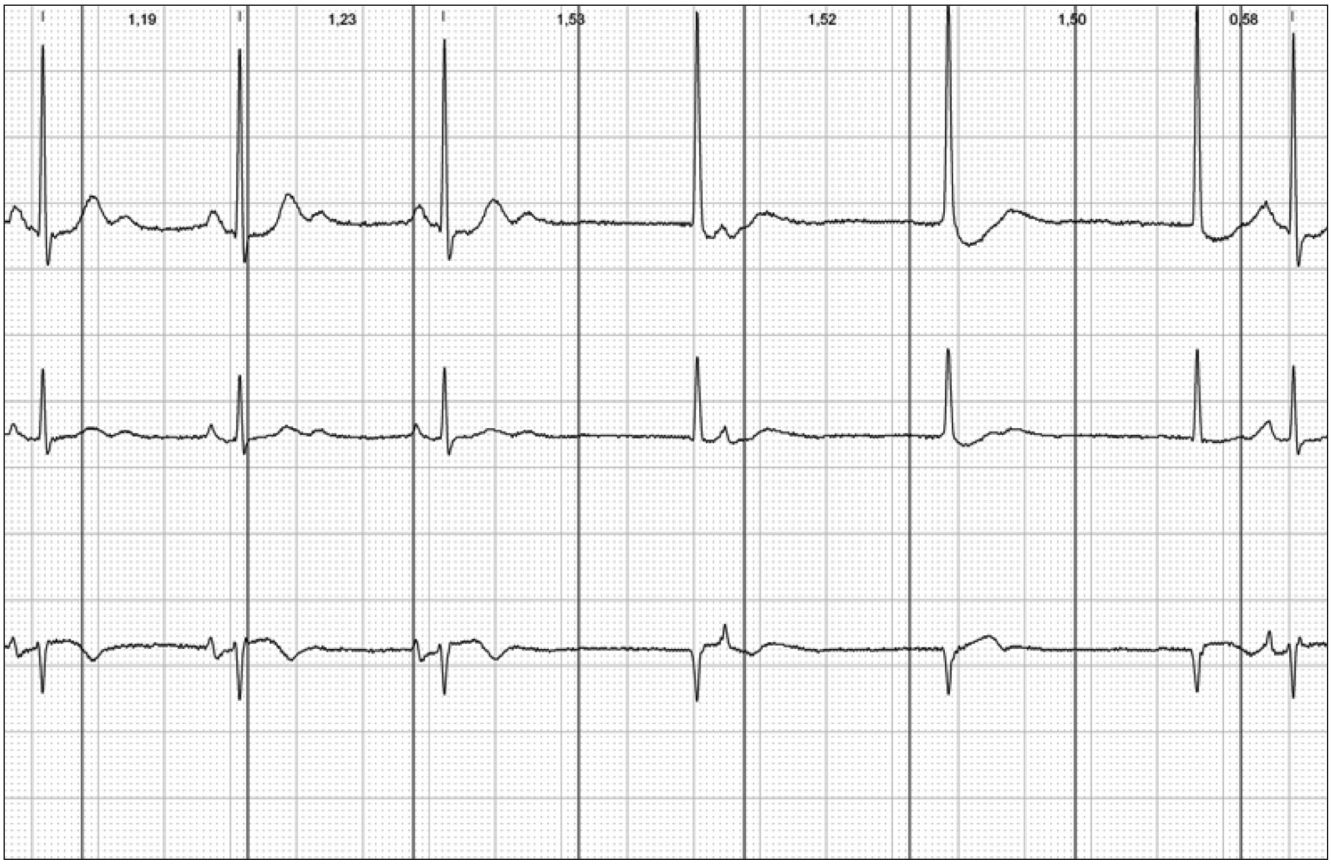

ЕКГ 23

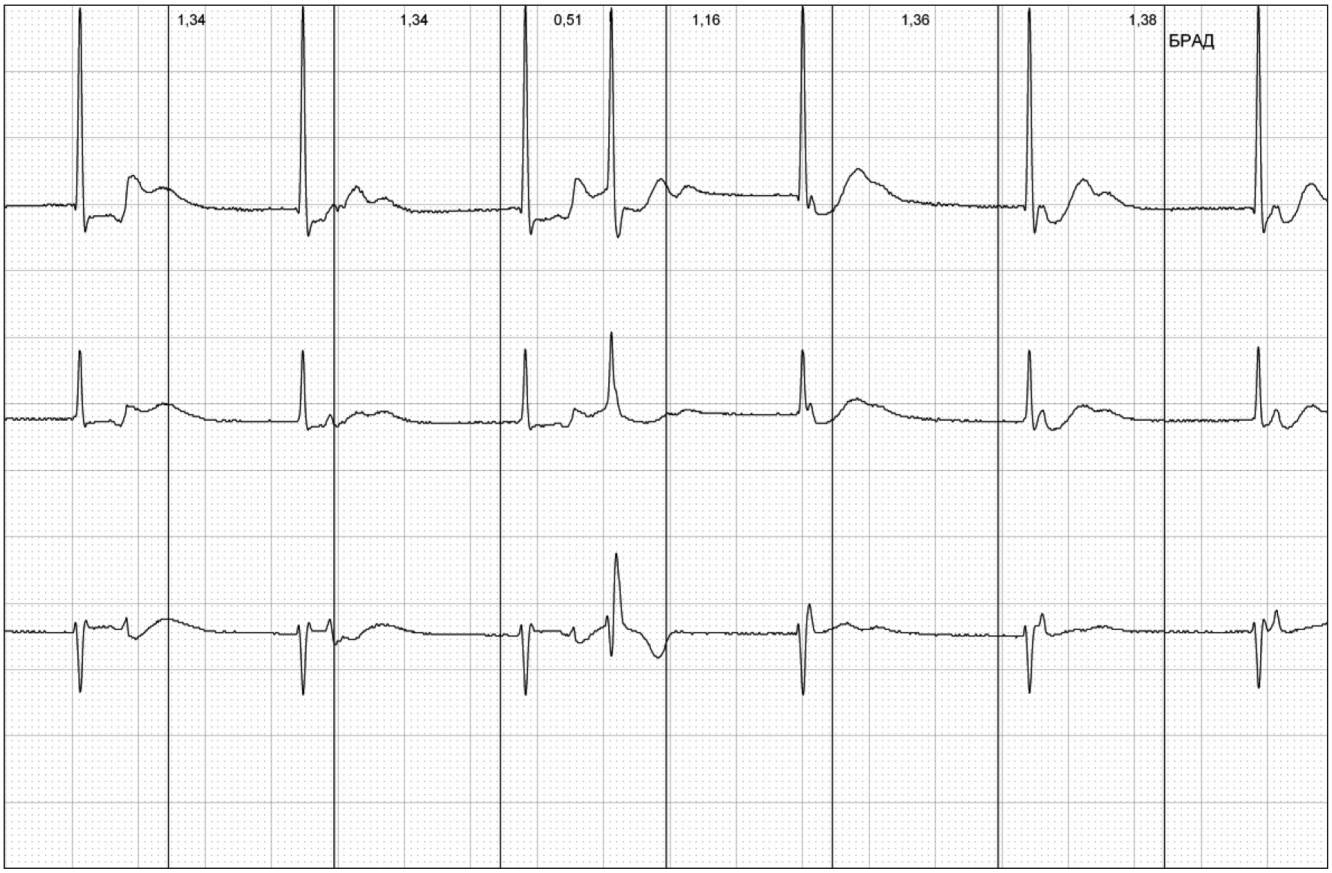

ЕКГ 24

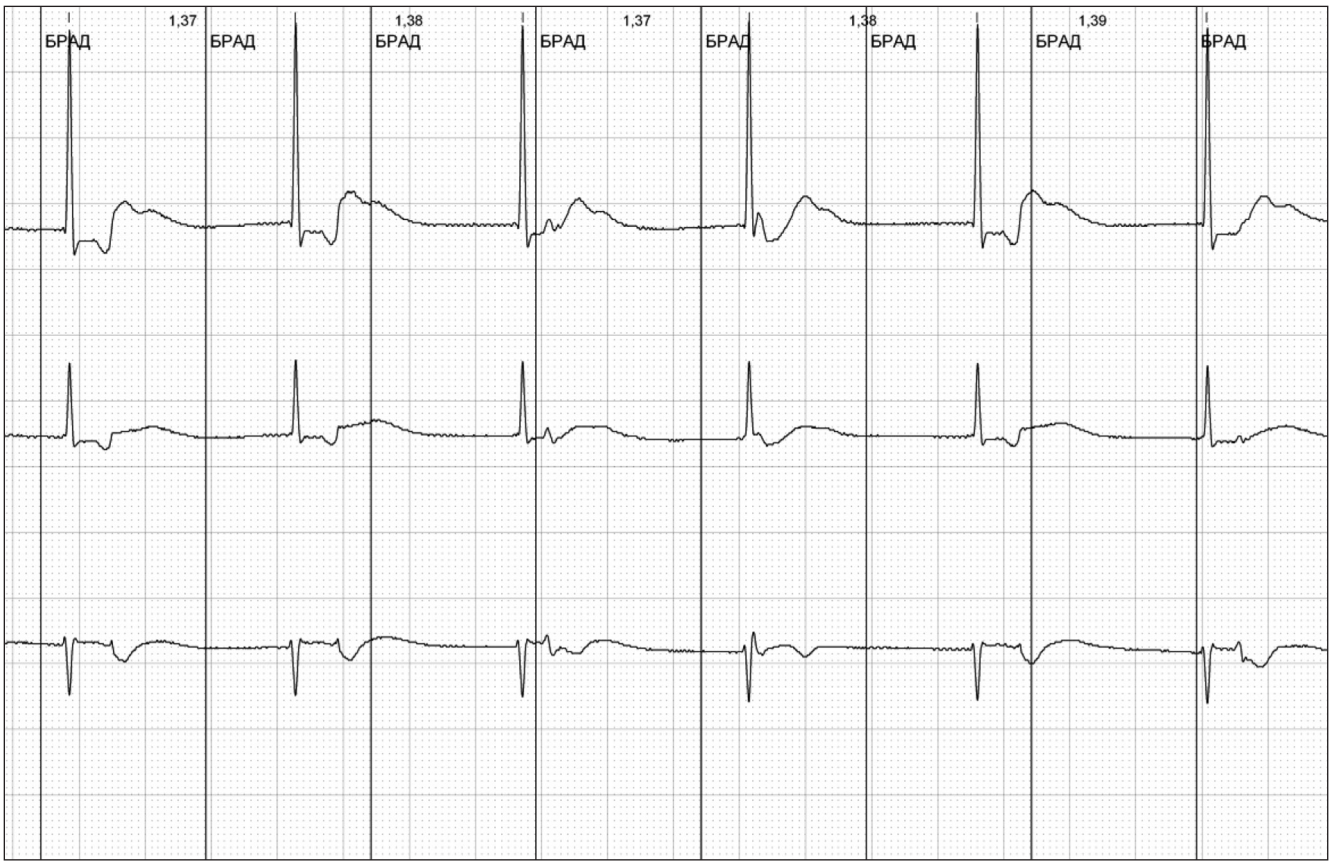
1,37
БРАД
БРАД
1,38
БРАД
1,37
БРАД
1,38
БРАД
1,39
БРАД
БРАД

ЕКГ 25

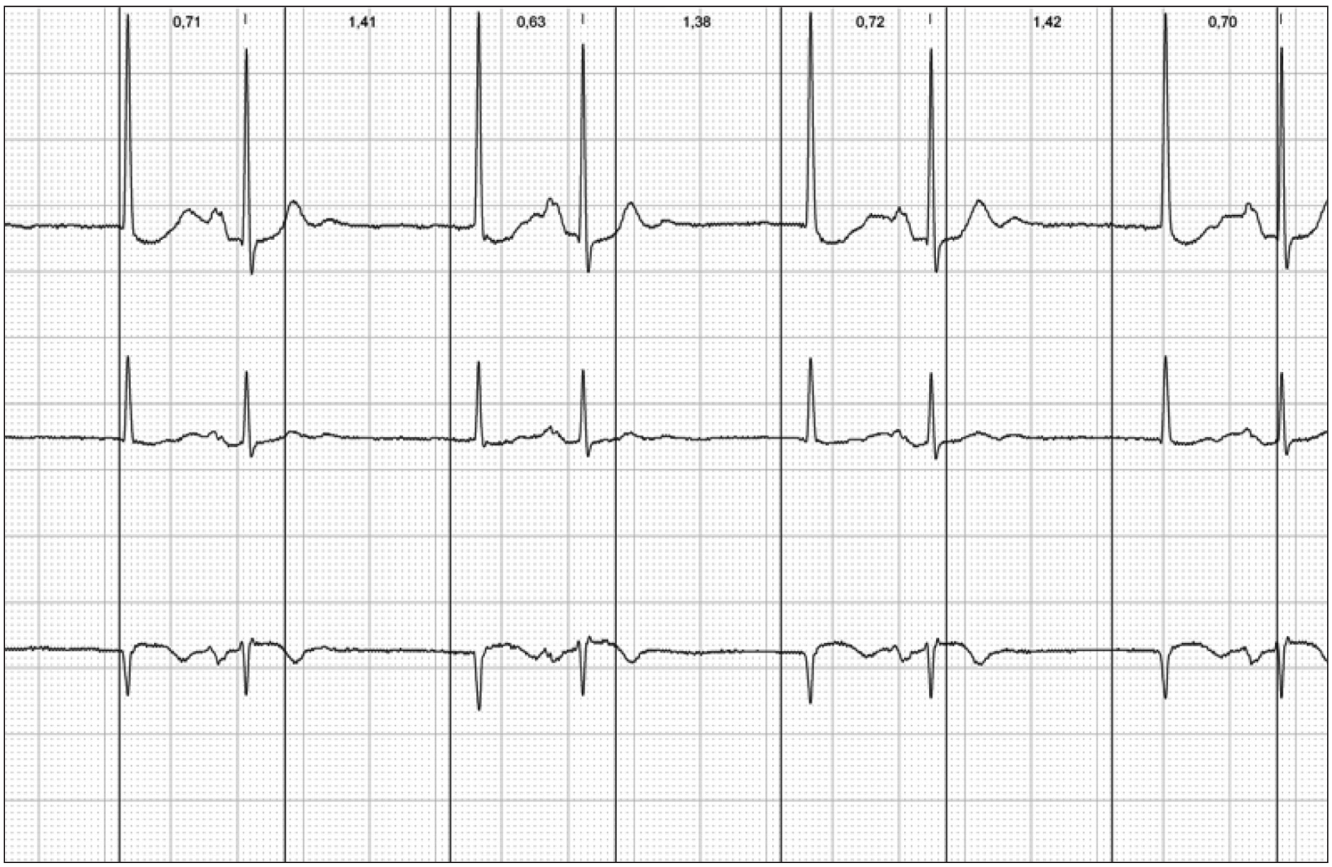
0,71
1,41
0,63
1,38
0,72
1,42
0,70

ЕКГ 26

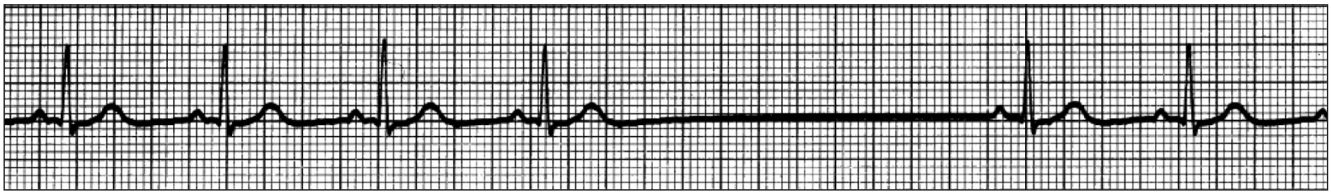

ЕКГ 27

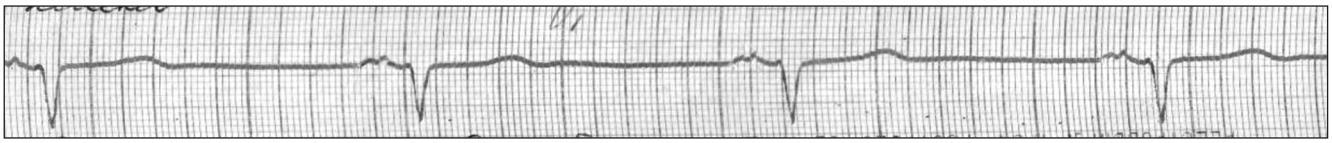

ЕКГ 28

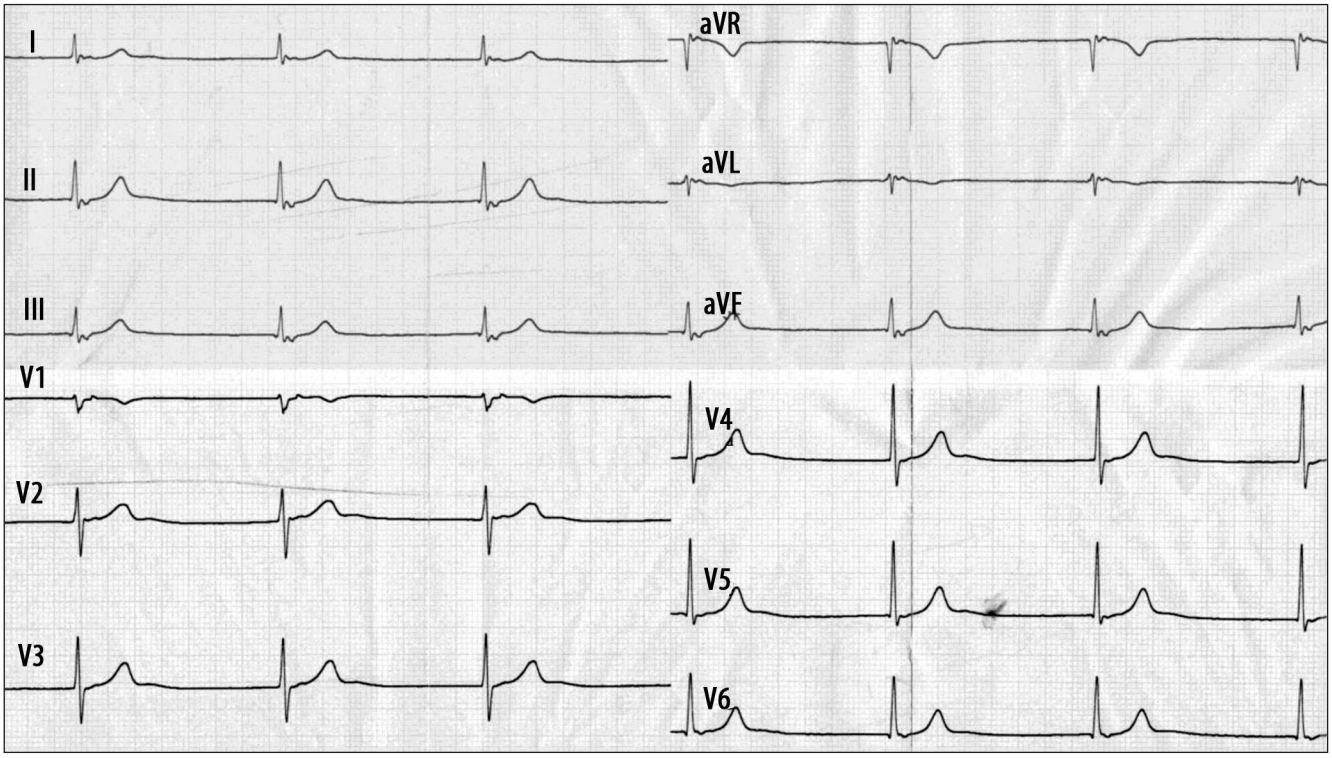

Коментарі до розділу «Аритмії при порушенні функції автоматизму»

ЕКГ 1

R-R – 0,57с. ЧСС – 104 за 1 хв. PQ – 0,15с. QRS – 0,10с. QT – 0,32с. Простежується послідовність зубців P-QRS-T, інтервал PQ нормальної тривалості. Зубці $P_{I,II,III,V3-6}$(+), P_{aVR}(-), однакової форми і полярності в кожному відведенні. Нормальне положення ЕОС (∠QRS = +41°). Комплекс QRS не змінений. Зубець Т нормальної форми і амплітуди. Сегмент ST на ізолінії.

Висновок: Синусова тахікардія з частотою серцевих скорочень 104 за хвилину.

ЕКГ 2. *Швидкість запису 25 мм/с.*

R-R – 1,57-1,60с. ЧСС – 36 за 1 хв. PQ – 0,20с. QRS – 0,09с. QT – 0,44с. Простежується послідовність зубців P-QRS-T, інтервал PQ на верхній межі норми. Зубці Р синусового походження. Вертикальне положення ЕОС (∠QRS = +90°). Комплекс QRS нормальної тривалості, не деформований. Зубець Т нормальної форми і амплітуди. Сегмент ST на ізолінії.

Висновок: Виражена синусова брадикардія з частотою серцевих скорочень 36 за хвилину (дисфункція синусового вузла). Для оцінки функціонального стану синусового вузла показано проведення функціональних проб (атропінова проба з фізичним навантаженням) і добового моніторингу ЕКГ.

ЕКГ 3. *Швидкість запису 25 мм/с.*

R-R -1,40с. ЧСС – 43 за 1 хв. PQ – 0,16с. QRS – 0,10с. QT – 0,44с. $R_{II}>R_{I}>R_{III}$, $R_{aVL}=S_{aVL}$, ∠QRS = +60°. Простежується послідовність зубців P-QRS-T, тривалість інтервалу PQ (0,16с) не відповідає частоті серцевих скорочень. Зубці $P_{I,II,III,aVF,V3-V6}$(+), P_{aVR} (-), P_{V1} (+/-), постійної форми і полярності. Нормальне положення ЕОС. Шлуночкові комплекси QRS нормальної тривалості. У грудних відведеннях V_2-V_6 реєструються високі, асиметричні, з гострою вершиною зубці Т. Сегмент ST_{V2-V4} вище ізолінії, з випуклістю донизу.

Висновок: Ритм синусовий, виражена брадикардія з частотою 43 за хвилину, ймовірно, обумовлена СА блокадою II ступеня 2:1 (синдром слабкості синусового вузла?). Ознаки ваготонії. Для оцінки функціонального стану синусового вузла рекомендовано проведення атропінової проби і добового моніторингу ЕКГ.

ЕКГ 4

R-R – 2,01-1,98с. ЧСС – 29-31 за 1 хв. PQ – 0,18с. QRS – 0,08с. QT – 0,42с. Простежується послідовність зубців P-QRS-T. Зубці Р синусового походження. Інтервал PQ відносно вкорочений. Нормальне положення ЕОС (∠QRS = +50°). Комплекс QRS нормальної тривалості, не деформований. Зубець Т нормальної форми і амплітуди. Сегмент ST на ізолінії.

Висновок: Ритм синусовий, виражена брадикардія з частотою серцевих скорочень 29-31 за хвилину, ймовірно, обумовлена СА блокадою II ступеня 2:1 (синдром слабкості синусового вузла?). Для оцінки функціонального стану синусового вузла рекомендовано проведення атропінової проби і добового моніторингу ЕКГ.

ЕКГ 5. *Швидкість запису 25 мм/с.*

R – R – 1,20-0,80с. ЧСС – 50-75 за 1 хв. PQ – 0,14-0,16с. QRS – 0,09с. QT – 0,36с. Вольтаж зубців ЕКГ збережений. Вертикальне положення ЕОС (∠QRS= +76°). Зубці Р у перших п'яти циклах синусового походження: $P_{II,III,aVF,\ V3-V6}$ (+), $P_{aVR,V1-V2}$(-), нормальної амплітуди та тривалості, інтервал PQ = 0,16с. У наступних циклах зубець $P_{II,III,aVF,V5-V6}$ стає негативним, а інтервал PQ укорочується до 0,14с. Комплекс QRST не змінений, незначні коливання інтервалів R-R.

Висновок: На фоні синусової брадиаритмії з частотою серцевих скорочень 50-58 за хвилину реєструється нижньопередсердний ритм з частотою 56-75 за хвилину.

ЕКГ 6

R-R – 1,02-0,80с. ЧСС- 50-75 за 1 хв. PQ – 0,10-0,16с. QRS – 0,09с. QT – 0,36с. Вольтаж зубців ЕКГ збережений. Горизонтальне положення електричної осі серця (∠QRS = +20°). У перших двох циклах зубці $P_{II,III,aVF,\ V3-\ V6}$(-), $P_{I,\ aVR,\ V1-V2}$ (+), інтервал PQ укорочений до 0,10с. В інших циклах зубці Р синусового походжен-

ня: $P_{II,III,aVF,V3-V6}$(+), P_{aVR} (-), P_{V1-V2}(+/-), нормальної амплітуди та тривалості, інтервал PQ – 0,16с. Шлуночкові комплекси не змінені, інтервали R-R різної тривалості.

Висновок: Нижньопередсердний ритм з частотою 58 за хвилину з наступним відновленням синусового ритму з частотою 75 за хвилину.

ЕКГ 7

R-R – 1,04с. ЧСС – 58 за 1 хв. PQ – 0,10с. QRS – 0,08с. QT – 0,36с. Зубці $P_{I,,II,III,\ aVF,\ V3-V6}$(-), $P_{aVR,\ V1-V2}$(+). Інтервал PQ укорочений до 0,10с. Нормальне положення ЕОС (∠QRS = +30°). Комплекс QRST не змінений.

Висновок: Нижньолівопередсердний ритм з частотою серцевих скорочень 58 за хвилину. ЕКГ-ознаки дисфункції синусового вузла.

ЕКГ 8

R-R – 0,85с. ЧСС – 70 за 1 хв. PQ – 0,16с. QRS – 0,10с. QT – 0,36с. Зубці $P_{II,III,aVF}$(-), $P_{I,aVR,V2-V3}$(+), P_{V1}(+/-), P_{V4-V6} ізоелектричний. Інтервал PQ нормальної тривалості. Нормальне положення ЕОС (∠QRS = +58°). Комплекс QRST не змінений.

Висновок: Прискорений нижньопередсердний ритм з частотою серцевих скорочень 70 за хвилину.

ЕКГ 9. *Швидкість запису 25 мм/с.*

R-R-1,00-1,20с. ЧСС – 60-50 за 1 хв. PQ – 0,14-0,16с. QRS – 0,09с. QT – 0,40с. Вольтаж зубців ЕКГ збережений. Відхилення ЕОС вправо (∠QRS =+102°). Зубець P_{II} у першому циклі синусового походження, у другому – ізоелектричний, в наступних – негативний, амплітуда і полярність його поступово змінюються, інтервал PQ – різної тривалості. Комплекс QRST не змінений, незначні коливання інтервалів R-R. Перехідна зона зміщена до відведення V_5.

Висновок: Міграція водія ритму від синусового вузла до нижніх відділів правого передсердя з частотою серцевих скорочень 50-60 за хвилину. Поворот серця навколо поздовжньої осі за годинниковою стрілкою.

ЕКГ 10

R-R – 1,10-0,86с. ЧСС – 55-70 за 1 хв. PQ – 0,13-0,16с. QRS – 0,09с. QT – 0,38с. Нормальне положення ЕОС (∠QRS = +64°). Зубець Р у першому циклі синусового походження ($P_{II,III,aVF,V3-V6}$ (+), P_{aVR}(-), P_{V1-V2} (+/-), нормальної амплітуди та тривалості, потім зубець P_{II} поступово знижується, стає ізоелектричним і негативним. Інтервали PQ різної тривалості. Комплекс QRST не змінений, коливання інтервалів R-R від 0,86 до 1,10с.

Висновок: Міграція водія ритму від синусового вузла до нижніх відділів правого передсердя з частотою серцевих скорочень 55-70 за хвилину.

ЕКГ 11. *Швидкість запису 25 мм/с.*

R-R – 0,90-1,10с. ЧСС – 66-55 за 1 хв. PQ – 0,16с. QRS – 0,08с. QT – 0,38с. Нормальне положення ЕОС (∠QRS = +30°). У перших двох циклах передсердного походження P_{II} згладжений, $P_{III,\ aVF}$(+/-). Далі реєструється передчасний, розширений (0,13с) комплекс QRS із графікою блокади правої ніжки пучка Гіса. Зубця Р перед цим комплексом QRS немає. Четвертий комплекс QRS передсердного походження, п'ятий-восьмий комплекси PQRST – синусового походження, потім поступово змінюються амплітуда, форма і полярність зубців Р. Тривалість інтервалу PQ зменшується від 0,16 до 0,14с. Комплекси QRST не змінені.

Висновок: Міграція водія ритму від синусового вузла до нижніх відділів правого передсердя з частотою серцевих скорочень 55-66 за хвилину. Поодинока лівошлуночкова екстрасистола.

ЕКГ 12

R-R – 0,70с. ЧСС- 85 за 1 хв. PQ- 0,16с. QRS – 0,16с. QT – 0,36с. Зубців Р на ЕКГ немає. Нормальне положення ЕОС (∠QRS = +30°). Комплекс QRS у всіх циклах розширений, деформований: у відведеннях V_5-V_6 за рахунок широкого зубця R, у правих грудних відведеннях за рахунок широкого зубця S з дискордантним зміщенням сегмента ST і зубця Т. Комплекс QRS у відведеннях I, aVL,V_5-V_6 має графіку повної блокади лівої ніжки пучка Гіса.

Висновок: Прискорений ідіовентрикулярний ритм із правого шлуночка з частотою серцевих скорочень 80 за хвилину.

ЕКГ 13

R-R – 0,70с. ЧСС – 85 за 1 хв. QRS – 0,08с. QT – 0,30с. Електрична вісь серця відхилена вліво (∠QRS = - 65°). Зубців Р на ЕКГ немає, інтервали R-R однакової тривалості. Комплекс QRS не розширений, у відведенні V_1 має форму rsr′, у V_2-V_5 – rS, у V_6 – R. Зубець $T_{II,III,aVF}$ (-).

Висновок: Прискорений ритм АВ з'єднання з частотою серцевих скорочень 85 за хвилину. Блокада передньої гілки лівої ніжки пучка Гіса. Зміни міокарда задньодіафрагмальної ділянки лівого шлуночка, для визначення давності яких потрібно оцінити клінічну картину та дані додаткових методів дослідження.

ЕКГ 14. *Швидкість запису 25 мм/с.*

R-R – 0,92с. ЧСС – 67 за 1 хв. QRS – 0,09с. QT – 0,33с. Горизонтальне положення ЕОС (∠QRS = +7°). Негативний зубець $P_{II,III,aVF}$ нашаровується на висхідне коліно зубця Т. Інтервал R-P = 0,16с. Комплекс QRS суправентрикулярної форми, не розширений. Ритм шлуночків регулярний.

Висновок: Прискорений ритм АВ з'єднання з передуючим збудженням шлуночків з частотою серцевих скорочень 67 за хвилину.

ЕКГ 15. *Швидкість запису 25 мм/с.*

R-R- 1,32с, частота скорочень шлуночків – 45 за 1 хв. P-P – 1,30-1,32с, частота скорочень передсердь – 45-46 за 1 хв. QRS – 0,08с. QT – 0,44с. Зубець Р однакової форми і полярності (відведення III, aVF) спочатку реєструється безпосередньо перед комплексом QRS, потім інтервал P-R поступово збільшується, а потім (нижній відрізок кривої ЕКГ) зубець Р знову наближається або віддаляється від комплексу QRS – "флірт" зубця Р. Інтервали P-P і R-R приблизно однакової тривалості – спостерігається функціонування двох незалежних водіїв ритму (синусовий ритм для передсердь і АВ ритм для шлуночків).

Висновок: Повна АВ дисоціація з частотою серцевих скорочень 45 за хвилину. Ритм передсердь синусовий, ритм шлуночків із АВ з'єднання. Ознаки дисфункції синусового вузла. Для оцінки функціонального стану синусового вузла рекомендовано проведення атропінової проби і добового моніторингу ЕКГ.

ЕКГ 16

R-R – 0,82с. ЧСС – 73 за 1 хв. QRS – 0,08с. QT – 0,36с. Нормальне положення ЕОС (∠QRS = + 49°). Негативний зубець $P_{II,III,aVF}$ нашаровується на зубець Т. Інтервал R-P′ = 0,18с. Комплекс QRS суправентрикулярної форми, не розширений. Ритм шлуночків регулярний.

Висновок: Прискорений ритм АВ з'єднання з передуючим збудженням шлуночків з частотою серцевих скорочень 73 за хвилину.

ЕКГ 17. *Хлопчик 7 років.*

R-R – 0,77 с. ЧСС – 81 за 1 хв. P – 0,09 с. PQ – 0,14 с. QRS – 0,08 с. QT – 0,38 с. $R_{II}>R_{I}>R_{III}$. Горизонтальне положення ЕОС (∠QRS = 0º). Перехідна зона у відведенні V_3. Зубець Р у відведеннях II,III,aVF (-), в aVR (+/-), у V_1-V_5 (+), у V_6 (-/+). Комплекс QRS нормальної тривалості, у відведенні V_1 має графіку rSr′. r′V_1 малої амплітуди ($r'_{V1}=r_{V1}$), не широкий (0,02 с), з гострою вершиною. Зубець $S_{V5,V6}$ не широкий (0,025 с), з гострою вершиною. Зубець r у відведенні aVR тривалістю 0,03 с, загострений. Амплітуда зубців R та Т максимальна у відведенні V_4. Зубець $T_{V1,V2}$ (-/+) зі зменшенням негативної фази у V_2, що відповідає віковій нормі.

Висновок: Прискорений нижньопередсердний ритм з частотою серцевих скорочень 81 за хвилину. Синдром надшлуночкового гребінця – варіант фізіологічного проведення імпульсу по правому шлуночку.

ЕКГ 18. *Ритмограма (II відведення).*

R-R – 0,96 – 0,66 с. ЧСС – 62-90 за 1 хв. P – 0,09с. Інтервал PQ – 0,14 с. QRS – 0,08 с. QT – 0,36 с. Періодично на фоні синусового ритму раптово виникають синусові паузи, під час яких реєструються комплекси QRS суправентрикулярної форми без попереднього зубця Р. Зубці Р синусового походження реєстру-

ються після цих комплексів QRS і нашаровуються на них. Потім знову реєструється синусовий ритм з частотою біля 90 за хвилину.

Висновок: На фоні синусового ритму з частотою серцевих скорочень 90 за хвилину і СА блокади II ступеня реєструються епізоди ізоритмічної АВ дисоціації з висковзуючим ритмом АВ з'єднання з частотою скорочень шлуночків 53-55 за хвилину. ЕКГ-прояви дисфункції синусового вузла. Для оцінки функціонального стану синусового вузла рекомендовано проведення атропінової проби і добового моніторингу ЕКГ.

ЕКГ 19. *Ритмограма. Швидкість запису 25 мм/с.*

R-R – 0,92-1,0 с. Частота скорочень шлуночків – 65-60 за 1 хв. Р – 0,10с. PQ – 0,16 с. QRS – 0,08с. QT – 0,40 с. Третій, четвертий та два останні комплекси QRS синусового походження. Після четвертого комплексу QRS виникла синусова пауза, під час якої реєструються чотири комплекси QRS суправентрикулярної форми без попереднього зубця Р з частотою 60 за хвилину.

Висновок: На фоні короткочасних епізодів синусового ритму з частотою серцевих скорочень 65 за хвилину і СА блокади II ступеня реєструється висковзуючий ритм АВ з'єднання з частотою серцевих скорочень 60 за хвилину з наступним відновленням синусового ритму. ЕКГ-прояви дисфункції синусового вузла. Для оцінки функціонального стану синусового вузла рекомендовано проведення добового моніторингу ЕКГ.

ЕКГ 20. *Ритмограма (грудні відведення). Швидкість запису 25 мм/с.*

R-R – 1,56с. Частота шлуночкових скорочень – 38 за 1 хв. Зубці Р не простежуються. QRS – 0,08с. QT – 0,44 с. Комплекси QRS суправентрикулярної форми, не розширені. Інтервали R-R однакової тривалості. У відведеннях V_2-V_6 добре простежується зубець U.

Висновок: Пасивний ритм АВ з'єднання з частотою серцевих скорочень 38 за хвилину. ЕКГ прояви дисфункції синусового вузла. Для оцінки функціонального стану синусового вузла рекомендовано проведення атропінової проби і добового моніторингу ЕКГ.

ЕКГ21. *Ритмограма (стандартні відведення).*

R-R – 0,80- 1,4 с. ЧСС – 75-42 за 1 хв. Р – 0,10 с. PQ – 0,17 с. QRS – 0,07 с. QT – 0,42с. Всі комплекси QRS суправентрикулярної форми. Першим двом комплексам QRS передують зубці Р синусового походження. Далі у паузі через 1,4 с реєструються комплекси QRS без попередніх зубців Р з приблизно однаковими інтервалами R-R (1,36-1,4с). Негативні зубці $P_{II,III}$ нашаровуються на зубці S шлуночкових комплексів. На другому фрагменті в останніх двох комплексах простежується відновлення синусового ритму.

Висновок: На фоні синусового ритму з частотою серцевих скорочень 75 за хвилину і СА блокади II ступеня (зупинки синусового вузла?) реєструється висковзуючий ритм АВ з'єднання з передуючим збудженням шлуночків з частотою серцевих скорочень 42 за хвилину. ЕКГ прояви дисфункції синусового вузла. Для оцінки функціонального стану синусового вузла рекомендовано проведення атропінової проби і добового моніторингу ЕКГ.

ЕКГ 22. *Фрагмент добового моніторингу ЕКГ. Швидкість запису 25 мм/с.*

Після перших трьох комплексів PQRST синусового походження (ЧСС – 50 за хвилину) через 1,53 с реєструються три комплекси QRS без попередніх зубців Р з частотою 39 за хвилину. В цей час зубці Р синусового походження нашаровуються на сегмент ST або зубець Т, а останній імпульс із передсердь проводиться до шлуночків – «захоплення» шлуночків.

Висновок: На фоні синусового ритму з частотою серцевих скорочень 50 за хвилину і СА блокади II ступеня 1-го типу реєструється епізод неповної АВ дисоціації з пасивним ритмом АВ з'єднання з частотою серцевих скорочень 39 за хвилину. ЕКГ-прояви дисфункції синусового вузла.

ЕКГ 23. *Фрагмент добового моніторингу ЕКГ. Швидкість запису 25 мм/с.*

Перші три і останні три комплекси QRS без попередніх зубців Р з частотою скорочень шлуночків 44 за хвилину. Зубці Р синусового походження реєструються після комплексів QRS на різній відстані, що веде до деформації сегмента ST та зубця Т. Зубець Р після третього комплексу QRS з'явився на дещо більшій відстані, після нього шлуночковий комплекс з графікою блокади правої ніжки пучка Гіса – «захоплення» шлуночків з аберантним проведенням.

Висновок: Пасивна форма неповної АВ дисоціації з ритмом для шлуночків з АВ з'єднання з частотою 44 за хвилину. ЕКГ-прояви дисфункції синусового вузла.

ЕКГ 24. *Фрагмент добового моніторингу ЕКГ. Швидкість запису 25 мм/с.*

R-R–1,37с. Частота скорочень шлуночків – 43 за 1 хв. Комплекси QRS суправентрикулярної форми без попередніх зубців Р. Частота скорочень передсердь – 43 за 1 хв. Зубці Р синусового походження нашаровуються на комплекс QRS, сегмент ST або зубець Т.

Висновок: Повна АВ дисоціація з ритмом для шлуночків з АВ з'єднання з частотою 43 за хвилину. ЕКГ-прояви дисфункції синусового вузла.

ЕКГ 25. *Фрагмент добового моніторингу ЕКГ. Швидкість запису 25 мм/с.*

2, 4, 6 і 8-ий комплекси QRS синусового походження, після яких виникає СА блокада 2:1, що призводить до появи висковзуючих комплексів з АВ з'єднання.

Висновок: Ритм синусовий, нерегулярний. СА блокада II ступеня 2:1 з висковзуючими комплексами з АВ з'єднання (псевдобігемінія). ЕКГ-прояви дисфункції синусового вузла.

ЕКГ № 26. *Ритмограма (II відведення). Швидкість запису 25 мм/с.*

R-R – 0,84с. ЧСС – 71 за хвилину. Р – 0,09с. PQ – 0,16с. QRS – 0,08с. QT – 0,40с. Ритм синусовий, нерегулярний. Після чергового синусового комплексу PQRST раптово виникає синусова пауза тривалістю 2,52 с з наступним відновленням синусового ритму.

Висновок: На фоні синусового ритму з частотою серцевих скорочень 71 за хвилину реєструється зупинка синусового вузла тривалістю 2,52 с без висковзуючих комплексів із центрів автоматизму II-III порядку. ЕКГ прояви бінодальної слабкості. Для оцінки функціонального стану синусового вузла рекомендовано проведення добового моніторингу ЕКГ.

ЕКГ 27. *Ритмограма (відведення V_1).*

R-R – 1,14с. ЧСС – 52 за 1 хв. Р – 0,10с. PQ – 0,15с. QRS – 0,08с. QT – 0,42с. Зубець Р у відведенні V_1 двогорбий, має графіку «щит і меч», що є специфічною ознакою лівопередсердного ритму. Частота ритму характерна для пасивного ритму з центрів автоматизму II порядку.

Висновок: Пасивний лівопередсердний ритм з частотою серцевих скорочень 52 за хвилину. ЕКГ прояви дисфункції синусового вузла. Для оцінки функціонального стану синусового вузла рекомендовано проведення атропінової проби і добового моніторингу ЕКГ.

ЕКГ 28. *Швидкість запису 25 мм/с.*

R-R – 1,56с. ЧСС – 38 за 1 хв. QRS – 0,08с. QT – 0,46с. Нормальне положення ЕОС ($\angle$QRS = + 58°). Перехідна зона між відведеннями V_2 і V_3. Комплекс QRS суправентрикулярної форми, не розширений. Зубець Р реєструється після комплексу QRS на початку сегмента ST, у відведеннях II, III, aVF він негативний. Інтервал R-P' = 0,10с.

Висновок: Пасивний ритм АВ з'єднання з передуючим збудженням шлуночків з частотою серцевих скорочень 38 за хвилину. ЕКГ прояви дисфункції синусового вузла. Для оцінки функціонального стану синусового вузла рекомендовано проведення атропінової проби і добового моніторингу ЕКГ.

ЕКГ ПРИ ЕКСТРАСИСТОЛІЇ І ПАРАСИСТОЛІЇ

Екстрасистола – передчасне збудження серця або окремих його відділів. Найчастіше екстрасистоли формуються за механізмами повторного входу збудження (рі-ентрі), патологічного автоматизму і тригерної активності. За джерелом розрізняють монотопні і політопні екстрасистоли (як передсердні, так і шлуночкові); за часом виникнення – ранні (коли зубець R шлуночкової екстрасистоли (ШЕ) потрапляє на зубець Т) і пізні; за кількістю – рідкісні і часті, і градацією – поодинокі, парні та групові; за формою – мономорфні і поліморфні.

Для монотопних екстрасистол характерний постійний інтервал зчеплення (відстань від попереднього комплексу до екстрасистоли). Після екстрасистоли у більшості випадків наявна компенсаторна пауза: повна або неповна. Коли наявна повна компенсаторна пауза (яка більш характерна для ШЕ), сума інтервалу зчеплення і післяекстрасистолічного інтервалу відповідає тривалості двох інтервалів R-R. Повна компенсаторна пауза зумовлена тим, що черговий імпульс із синусового вузла застає провідну систему серця у рефрактерному стані, що веде до «випадіння» чергового скорочення. Якщо ж екстрасистола проводиться в синусовий вузол (що частіше спостерігається при передсердних екстрасистолах (ПЕ)), вона «розряджає» синусовий вузол. У цьому випадку збільшення тривалості періоду до виникнення наступного комплексу зумовлено деяким пригніченням автоматизму синусового вузла. Така компенсаторна пауза називається неповною; сума інтервалу зчеплення та післяекстрасистолічного інтервалу в цьому випадку є меншою за два інтервали Р-Р.

Поява екстрасистолії з певною періодичністю визначається як алоритмія. Зокрема, при бігемінії, тригемінії і квадригемінії екстрасистолічним є, відповідно, кожен другий, третій чи четвертий комплекс (ЕКГ 2, 4, 7, 8). Дві екстрасистоли підряд називаються парними (ЕКГ 1, 3, 20), а три-п'ять – груповими, «залповими», або пробіжками тахікардії (ЕКГ 18). Виділяють також ранні і дуже ранні ШЕ (типу „R на T"). За локалізацією джерела розрізняють синусові, передсердні, з АВ з'єднання і шлуночкові екстрасистоли. Синусові екстрасистоли та екстрасистоли з АВ з'єднання зустрічаються рідко, а значно частіше реєструються передсердні та шлуночкові екстрасистоли.

Синусові екстрасистоли характеризуються незмінною формою передчасного зубця Р та відсутністю компенсаторної паузи. Точно діагностувати синусову екстрасистолію можна лише за допомогою інвазивного електрофізіологічного дослідження.

Передсердні екстрасистоли ідентифікують за двома основними ознаками: передчасним (щодо основного ритму), зміненим за формою і/або полярністю зубцем Р, а також дещо збільшеною, порівняно зі звичайним серцевим циклом, постекстрасистолічною паузою. Частіше зустрічаються нижньопередсердні екстрасистоли з негативним зубцем Р перед комплексом QRS у відведеннях II, III, aVF (ЕКГ 2, 16, 17). При лівонижньопередсердних екстрасистолах негативний зубець Р реєструється також у відведеннях I, aVL, V_5-V_6, а у відведенні V_1 інколи екстрасистолічний зубець Р має двогорбу форму («щит і меч», або «купол і шпиль»). Інтервал PQ передсердних екстрасистол може бути укорочений до 0,09 с, нормальної тривалості або подовжений (більше 0,20 с), що залежить від місця виникнення ектопічного імпульсу і умов його АВ проведення. Комплекс QRS передсердної екстрасистоли інколи має аберантну (змінену) форму внаслідок функціональної внутрішньошлуночкової блокади (ЕКГ 4, 16, 17), що виникла при проведенні передчасного імпульсу. Такі екстрасистоли слід диференціювати від шлуночкових екстрасистол, особливо коли ектопічний зубець Р нашаровується на зубець Т попереднього комплексу, який при цьому дещо деформується. Аберантні комплекси QRS суправентрикулярних екстрасистол найчастіше мають вигляд неповної або повної блокади правої ніжки пучка Гіса (ЕКГ 15) і трифазну форму у відведеннях V_1 (rSr' або rSR') і V_6 (qRS). Імовірність виникнення аберантного шлуночкового комплексу зростає при ранніх передсердних екстрасистолах (при інтервалі зчеплення менше 44% від попереднього Р-Р) і екстрасистолах, що виникають при низькій частоті базисного ритму («феномен Ашмана»).

Якщо екстрасистола виникне ще раніше, вона може виявитися блокованою внаслідок рефрактерності АВ вузла (ЕКГ 15). Глибоке проникнення екстрасистолічного імпульсу в ділянку АВ вузла може призводити до подовження

інтервалу PQ в наступних комплексах, появи періодики Венкебаха і навіть виникнення короткочасної субтотальної АВ блокади. Блокована передсердна екстрасистолія може імітувати СА блокаду або синусову брадикардію (блокована передсердна бігемінія) у тих випадках, коли екстрасистолічний зубець Р нашаровується на зубець Т попереднього комплексу і може бути непомітний.

У пацієнтів з фоновою блокадою ніжки пучка Гіса виникнення суправентрикулярних екстрасистол переважно не супроводжується змінами морфології комплексу QRS, що дозволяє диференціювати ці екстрасистоли від шлуночкових.

Екстрасистоли з АВ з'єднання поділяють на такі електрокардіографічні варіанти: а) з одночасним збудженням передсердь і шлуночків; б) з передуючим збудженням шлуночків; в) з вентрикулоатріальною блокадою I ступеня; г) з передуючим збудженням передсердь (рідко); д) приховані екстрасистоли. При екстрасистолії з АВ з'єднання імпульс одночасно поширюється уверх до передсердь (ретроградно) і униз (антероградно) до шлуночків. Співвідношення швидкостей ретроградного і антероградного проведення визначає ЕКГ-ознаки АВ екстрасистолії. При АВ екстрасистолії з одночасним збудженням передсердь і шлуночків на ЕКГ звичайно реєструється передчасний комплекс QRS суправентрикулярної форми; зубець Р' на поверхневій ЕКГ непомітний, але його можна ідентифікувати іншими методами (підсилена, черезстравохідна або внутрішньопередсердна електрограми). Для екстрасистол з АВ з'єднання з попереднім збудженням шлуночків характерна реєстрація на ЕКГ передчасного комплексу QRS, частіше суправентрикулярної форми, на сегменті ST або зубці Т якого розташований негативний (у відведеннях II, III, aVF) зубець Р' (ЕКГ 14).

Якщо в АВ екстрасистолі тривалість інтервалу R-P' перевищує 0,20 с, говорять про уповільнення ретроградного проведення, що може бути провісником виникнення реципрокних імпульсів і ритмів. У випадку повної ретроградної блокади екстрасистолічного імпульсу можлива поява вставної екстрасистоли з АВ з'єднання або реєстрація екстрасистоли з повною компенсаторною паузою («стовбурові» екстрасистоли). Для екстрасистол з АВ з'єднання вважається типовою суправентрикулярна форма комплексу QRS, але він може мати також аберантний вигляд, частіше за типом блокади правої ніжки пучка Гіса (повної чи неповної), що ускладнює диференціальну діагностику аберантних екстрасистол з АВ з'єднання і шлуночкових екстрасистол. Якщо імпульс АВ екстрасистоли блокується лише в антероградному напрямку (до шлуночків), на ЕКГ реєструються передчасні негативні зубці Р у відведеннях II, III, aVF, що імітує блоковану нижньопередсердну екстрасистолію (ЕКГ 24). Імпульс АВ екстрасистоли може блокуватися одночасно в антеро- і ретроградному напрямку – приховані АВ екстрасистоли. Ці екстрасистоли не реєструються на ЕКГ, але імітують різні варіанти порушення АВ провідності: АВ блокаду I ступеня, що з'являється періодично; чергування нормальних і подовжених інтервалів PQ при прихованій АВ тригемінії; АВ блокаду II ступеня 1-го типу, II ступеня 2-го типу (блокада псевдо-Мобітц 2) або II ступеня з проведенням 2:1. Приховану АВ екстрасистолію необхідно запідозрити у випадках одночасної реєстрації на ЕКГ порушень АВ провідності та реалізованих в антероградному напрямку АВ екстрасистол. У цих випадках внутрішньосерцеве електрофізіологічне дослідження дозволяє виявити приховані АВ екстрасистоли або встановити іншу причину порушення провідності.

Шлуночкові екстрасистоли характеризуються передчасною появою розширеного та деформованого комплексу QRS без передуючого йому зубця Р та наявністю, як правило, повної компенсаторної паузи. При цьому тривалість комплексу QRS перевищує 0,12 с, а зубець Т дискордантний до найбільшого зубця шлуночкового комплексу. Екстрасистоли з низьковольтними широкими комплексами QRS з щербинами, з конкордантними зубцями Т і, особливо, поліморфні екстрасистоли характерні для структурної хвороби серця, а шлуночкові екстрасистоли високої амплітуди з невеликим розширенням комплексу QRS переважно виникають без структурної хвороби серця. Форма ШЕ залежить не лише від локалізації джерела екстрасистолії, а й від швидкості та шляху поширення імпульсу в шлуночках. Аналіз ЕКГ дає змогу орієнтовно встановити розташування ектопічного вогнища за морфологією екстрасистолічного комплексу. Коли ШЕ має морфологію блокади правої ніжки і лівої передньої гілки пучка Гіса, джерело її знаходиться в системі лівої задньої гілки пучка Гіса, тобто в задній стінці лівого шлуночка; якщо ШЕ має вигляд блокади правої ніжки і задньої нижньої гілки пучка Гіса, джерело її знаходиться в лівій передній гілці пучка Гіса (ЕКГ 11); а якщо ШЕ має вигляд повної блокади лівої ніжки пучка Гіса, джерело її знаходиться в правій ніжці пучка Гіса (ЕКГ 5, 6). Якщо ШЕ виникає

в ділянці міжшлуночкової перегородки, звичайно її тривалість і графіка незначно відрізняються від таких комплексу QRS основного ритму. Форма QRS типу rSR' у відведенні V_1 характерна для екстрасистоли з лівого боку міжшлуночкової перегородки, а тип R або qR у відведенні V_6 – для екстрасистол з правого боку перегородки. Спрямованість комплексу QRS екстрасистолічного комплексу у всіх грудних відведеннях уверх (позитивна конкордантність) дозволяє припускати локалізацію джерела ШЕ в базальних відділах серця, а спрямованість комплексу QRS униз (негативна конкордантність) – у ділянці верхівки (ЕКГ 13). У складних для топічної діагностики випадках точне джерело екстрасистоли не вказують, обмежившись висновком про наявність ШЕ.

Інтервали зчеплення монотопних ШЕ однакові, незважаючи на те, що форма їх може бути різною (у цьому випадку вони є поліморфними). Коливання інтервалів зчеплення монотопних екстрасистол звичайно не перевищують 0,06-0,10 с. Політопні ШЕ мають різні за тривалістю інтервали зчеплення і, зазвичай, різну форму комплексів QRS (ЕКГ 12). Інтерпольовані передсердні або шлуночкові екстрасистоли виникають під час паузи між двома черговими комплексами QRS, переважно – на фоні брадикардії (ЕКГ 9).

Розрізняють також зворотні (реципрокні, ехо-комплекси) екстрасистоли (ЕКГ 10). Для їх виникнення необхідно щоб в АВ з'єднанні (атріовентрикулярному вузлі або загальному стовбурі пучка Гіса) провідні шляхи були дисоційовані на альфа- і бета-канали. Альфа-канал характеризується більш уповільненим, у порівнянні з бета-каналом, проведенням, але меншим рефрактерним періодом. Якщо в АВ з'єднанні виникне екстрасистола (або АВ ритм), то імпульс поширюється як на шлуночки, так і ретроградно на передсердя. При наявності поздовжньої дисоціації АВ з'єднання і ретроградної блокади одного з каналів (частіше бета) такий імпульс буде поширюватися на передсердя повільніше, ніж на шлуночки і, викликавши збудження передсердь, по іншому (бета) каналу знову повернеться до шлуночків. Таким чином виникне друга екстрасистола, яка є «відлунням» першої («ехо-комплекс»). Аналогічно можуть виникати шлуночкові (частіше) та передсердні зворотні екстрасистоли.

Парасистолія – автономна активність ектопічного центру, що не залежить від основного серцевого ритму і співіснує з ним. Подвійне ритмоутворення стає можливим завдяки захисту парацентру від розрядки більш частими імпульсами основного ритму, звичайно СА вузла (так звана «блокада входу», або «захисна блокада»). Проте, при появі блокади виходу не всі імпульси парацентру можуть викликати збудження міокарда. За локалізацією парацентру розрізняють парасистоли: шлуночкові, із АВ сполучення, передсердні, синусові, із додаткових передсердно-шлуночкових шляхів, поєднані (із різних камер серця) і дубльовані, або множинні (з тієї ж камери серця).

Для класичної парасистолії характерні такі ознаки: а) коливання передектопічних інтервалів, що перевищують у спокої 100 мс при мономорфності передчасних комплексів; б) правило «загального дільника»: довжина найбільш короткого інтервалу між двома послідовними парасистолами (автоматизм парацентру) знаходиться в простому математичному співвідношенні з іншими більш тривалими міжектопічними інтервалами; в) «зливні» комплекси, які вказують на те, що частина міокарда збуджується синусовим, а інша його частина – парасистолічним імпульсом (при шлуночковій парасистолії реєструються зливні комплекси QRS, а при передсердній – зливні зубці Р). Зливних комплексів немає при АВ парасистолії.

Найчастіше зустрічається безперервна брадикардитична (менше 60 імпульсів за хвилину) шлуночкова парасистолія. Звичайно автоматизм парацентру нижче автоматизму СА вузла. Імпульси із парацентру викликають збудження міокарда шлуночків у тому випадку, якщо вони попадають у позарефрактерну фазу. За відсутності розрядки СА вузла після шлуночкової парасистоли, як звичайно, спостерігається повна компенсаторна пауза. Якщо парасистола проводиться ретроградно на передсердя, то за парасистолічним комплексом QRS реєструється негативний зубець Р у нижніх відведеннях і неповна компенсаторна пауза. Безперервна тахікардитична шлуночкова парасистолія з блокадою виходу (або без неї) – більш рідкісний варіант парасистолії, при якому парацентр генерує імпульси частіше, ніж основний водій ритму.

Передсердна парасистолія найчастіше є брадикардитичною. Ектопічні зубці Р відрізняються від синусових за формою, а інколи – і полярністю. При передсердній парасистолії також можуть формуватися зливні зубці Р (ЕКГ 25). Однією з атипових двох форм є парасистолія з фіксованими передектопічними інтервалами. Ця ситуація виникає, коли автоматизм двох незалежних водіїв ритму співпадає, або внаслідок барорецепторного рефлексу із синокаротидних зон. При виконанні хворим фізичного навантаження або після

атропінової проби відбувається відновлення змінного передектопічного інтервалу.

Атріовентрикулярна вузлова парасистолія характеризується змінним передектопічним інтервалом передчасних вузлових комплексів щодо основного ритму та однаковими міжектопічними інтервалами. Її частота майже завжди перевищує 40, а в середньому становить 60 за хвилину. Імпульси парацентру можуть проводитися лише до шлуночків, і при цьому зберігається регулярний ритм синусового вузла. В інших варіантах можлива АВ вузлова парасистолія з одночасним збудженням передсердь і шлуночків, або з попереднім збудженням шлуночків. В останньому випадку зубці Р' інвертовані у нижніх відведеннях, і можуть формуватися зливні зубці Р.

ЕКГ 1

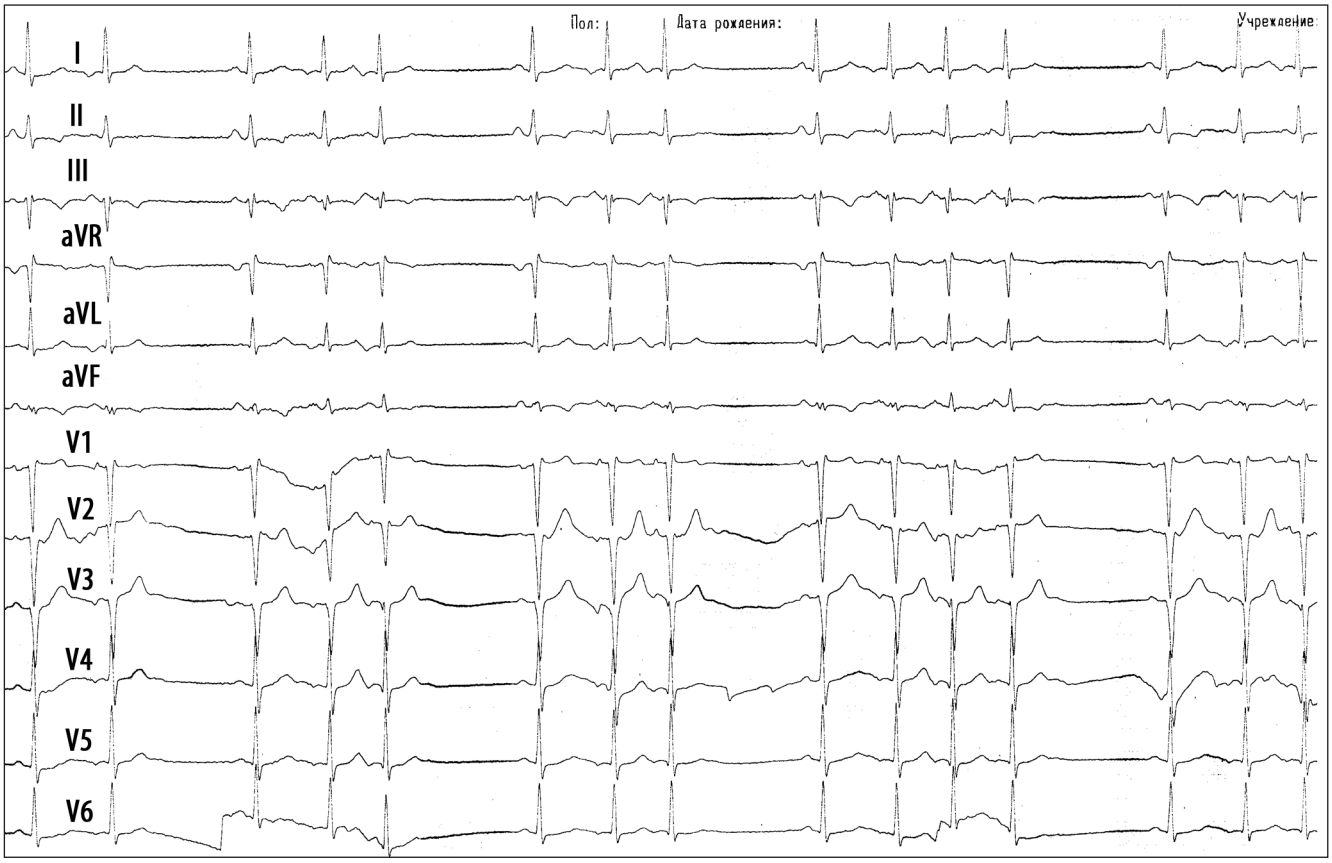

ЕКГ 2

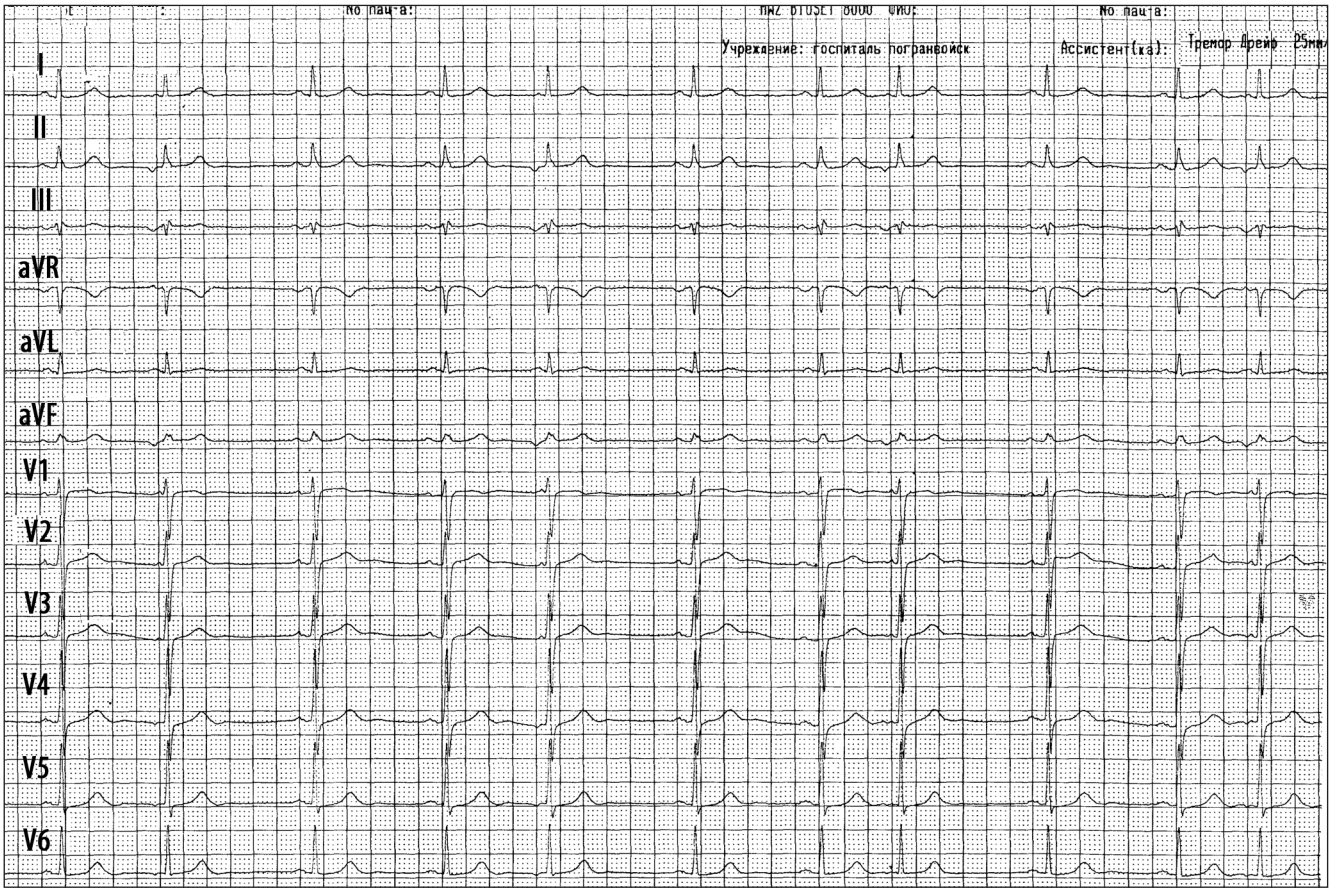
I
II
III
aVR
aVL
aVF
V1
V2
V3
V4
V5
V6

ЕКГ 3


I
II
III
aVR
aVL
aVF
V1
V2
V3
V4
V5
V6

ЕКГ 4

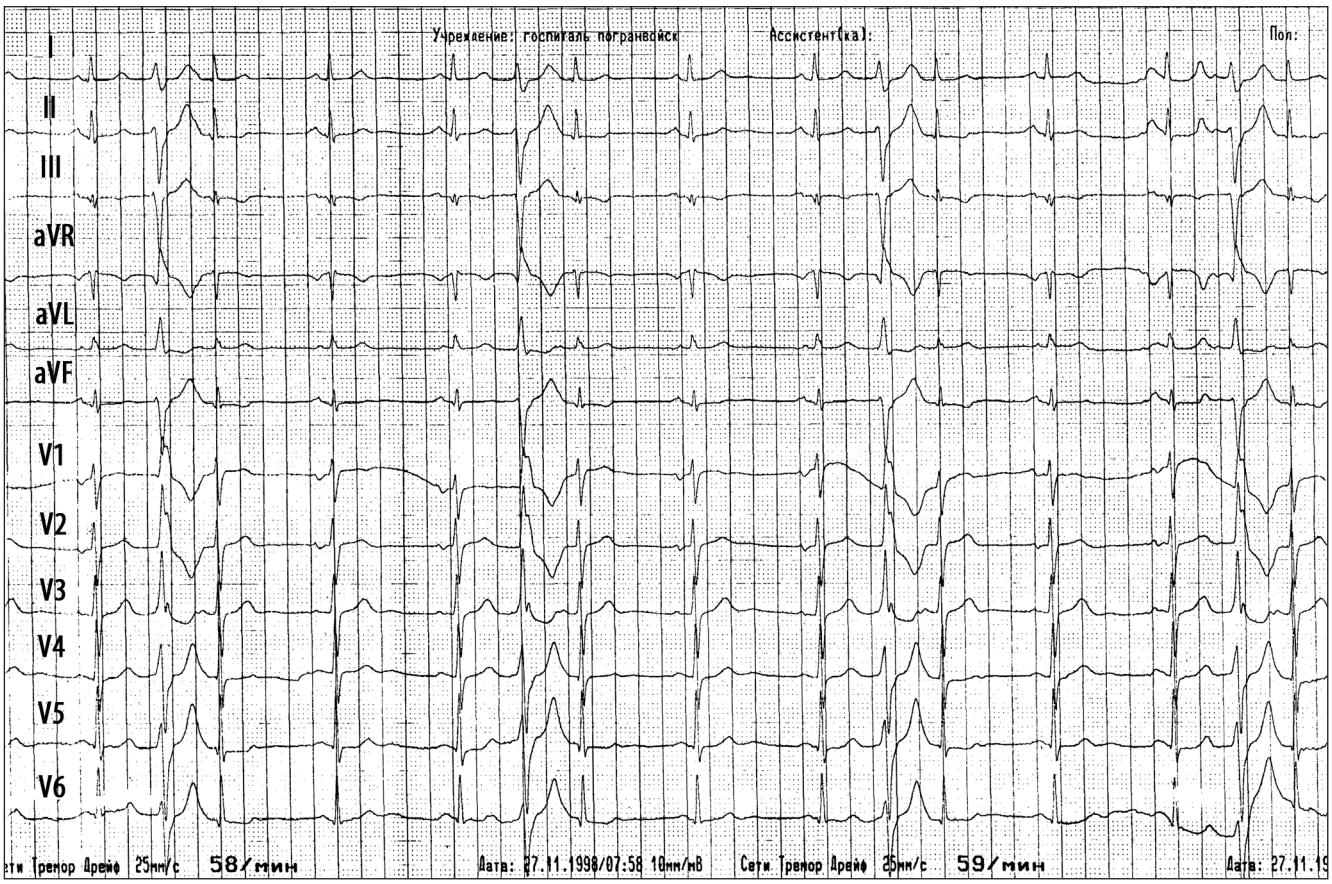
I
II
III
aVR
aVL
aVF
V1
V2
V3
V4
V5
V6
Учреждение: госпиталь погранвойск
Ассистент(ка):
Пол:
Сети Тремор Дрейф 25мм/с 58/мин
Дата: 27.11.1998/07:58 10мм/мВ
Сети Тремор Дрейф 25мм/с 59/мин

ЕКГ 5

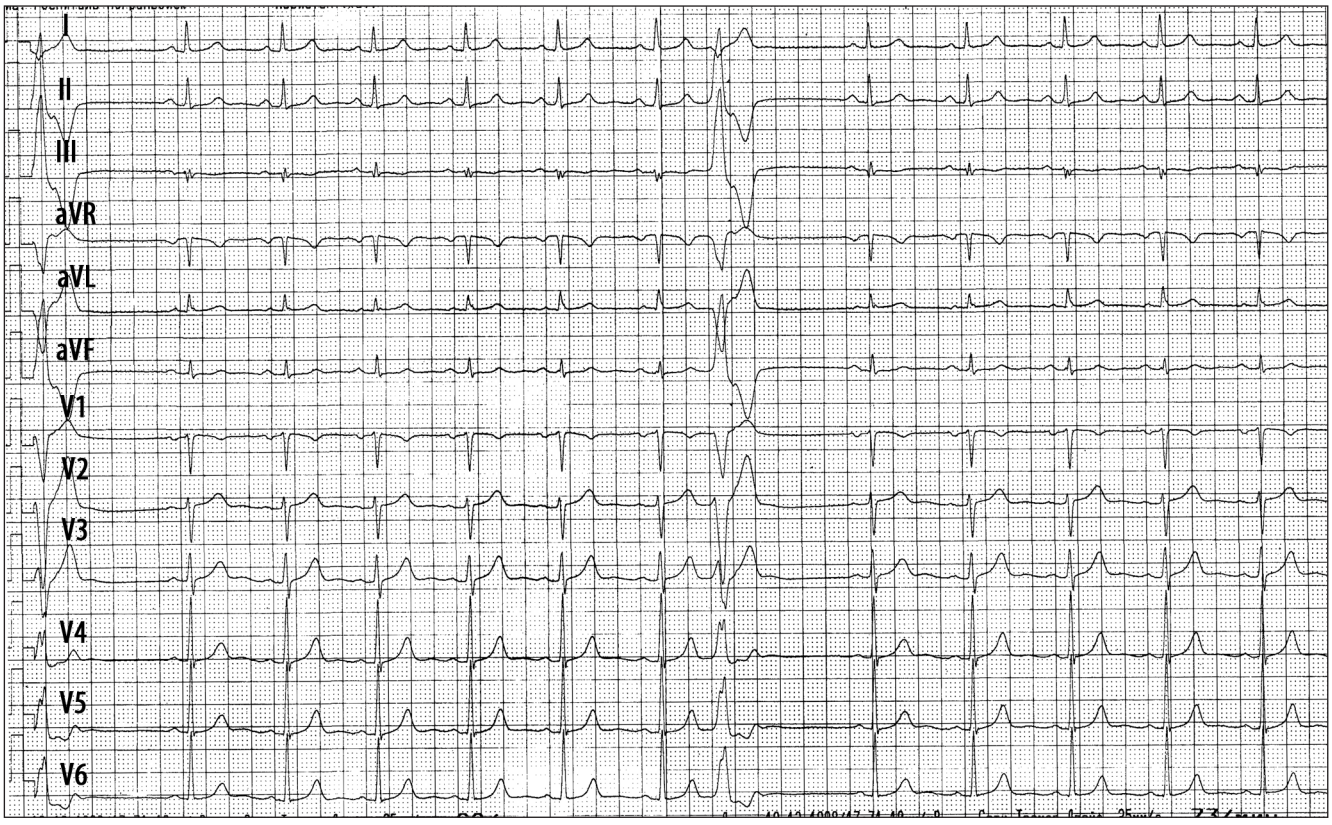
I
II
III
aVR
aVL
aVF
V1
V2
V3
V4
V5
V6

ЕКГ 6

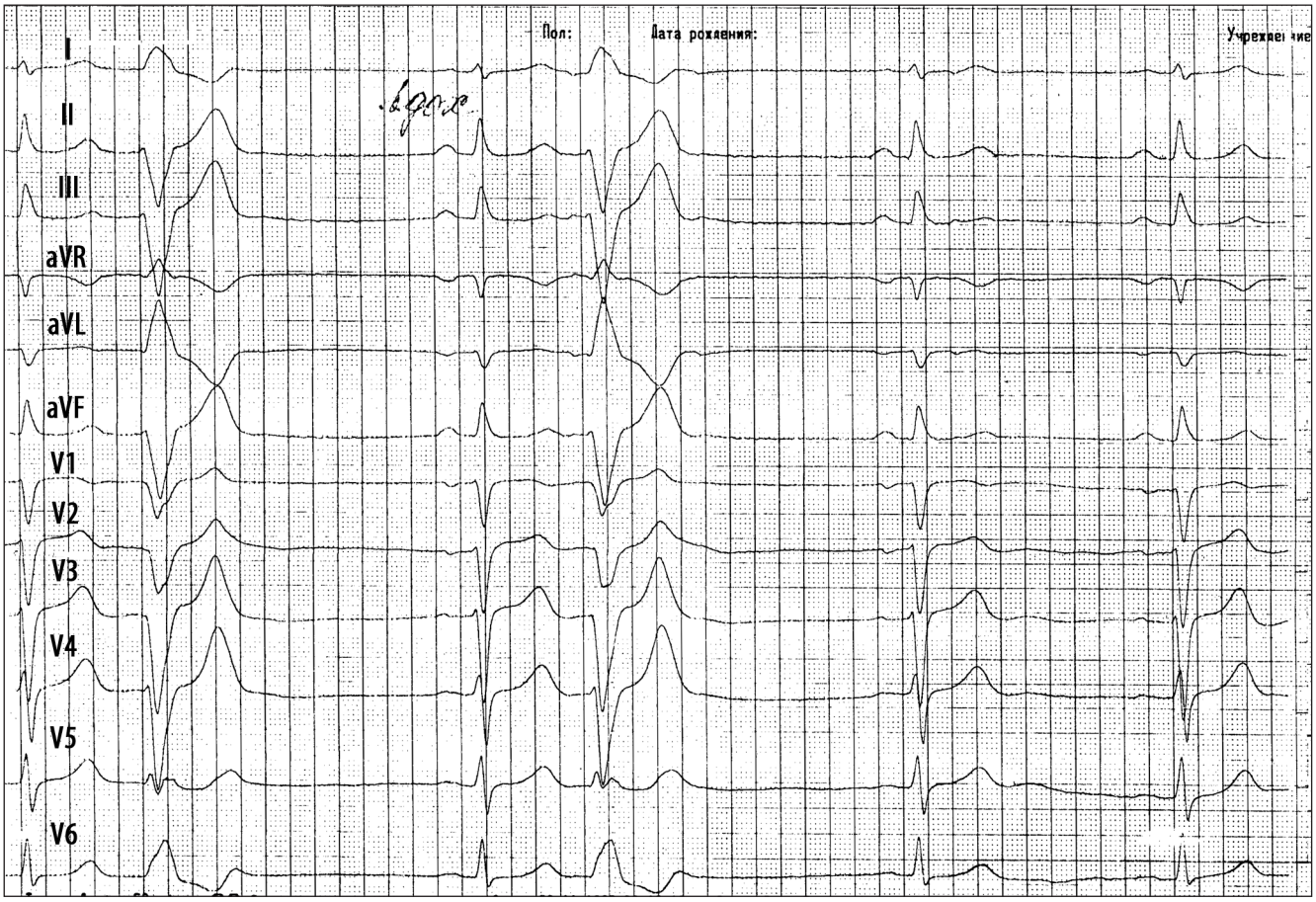
Пол:
Дата рождения:
I
II
III
aVR
aVL
aVF
V1
V2
V3
V4
V5
V6

ЕКГ 7

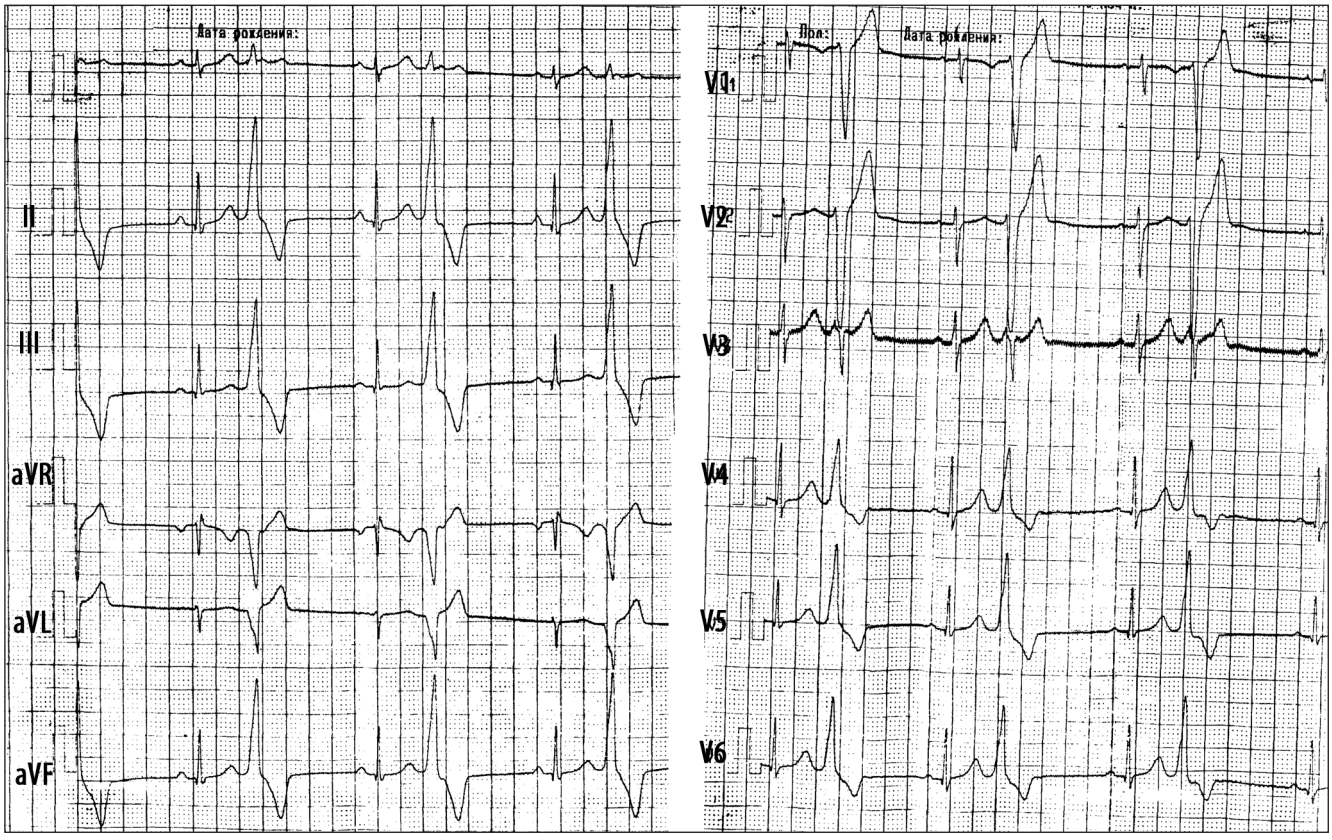
Дата рождения:
Пол:
Дата рождения:
I
II
III
aVR
aVL
aVF
V1
V2
V3
V4
V5
V6

ЕКГ 8


Учреждение: госпиталь погранвойск
Ассистент(ка)
Пол:
I
II
III
aVR
aVL
aVF
V1
V2
V3
V4
V5
V6

ЕКГ 9

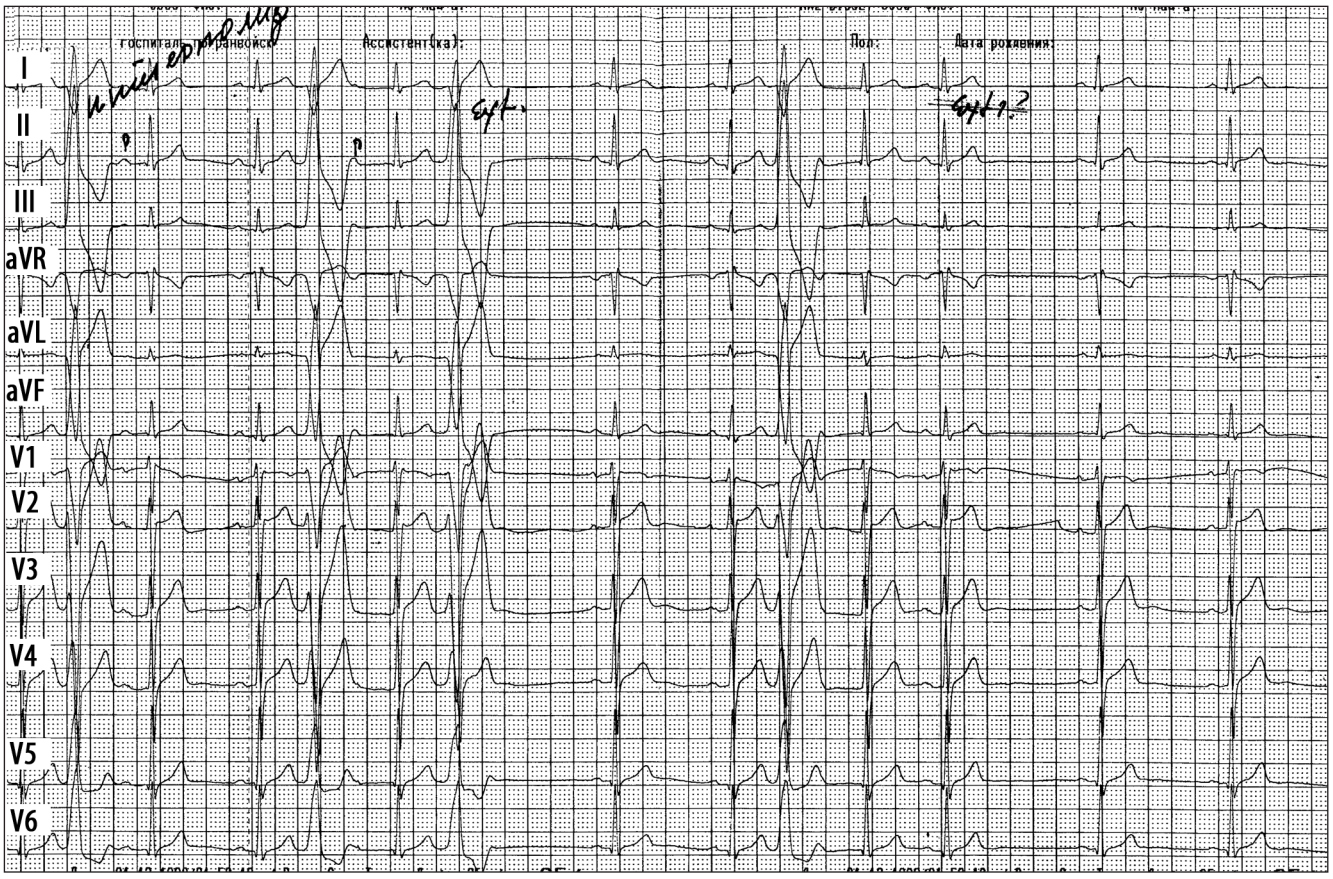
госпиталь погранвойск
Ассистент(ка):
Пол:
Дата рождения:
I
II
III
aVR
aVL
aVF
V1
V2
V3
V4
V5
V6

ЕКГ 10

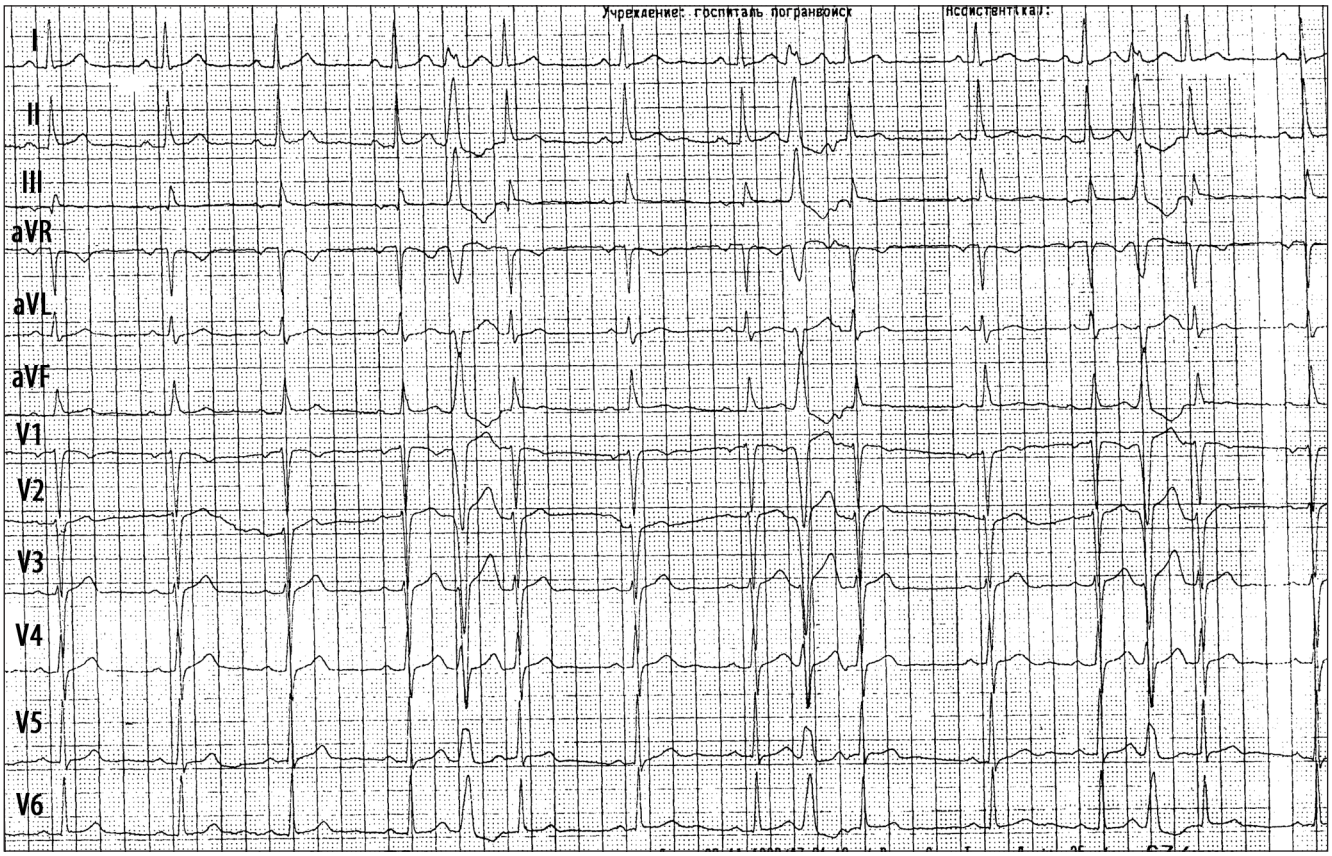
I
II
III
aVR
aVL
aVF
V1
V2
V3
V4
V5
V6

ЕКГ 11

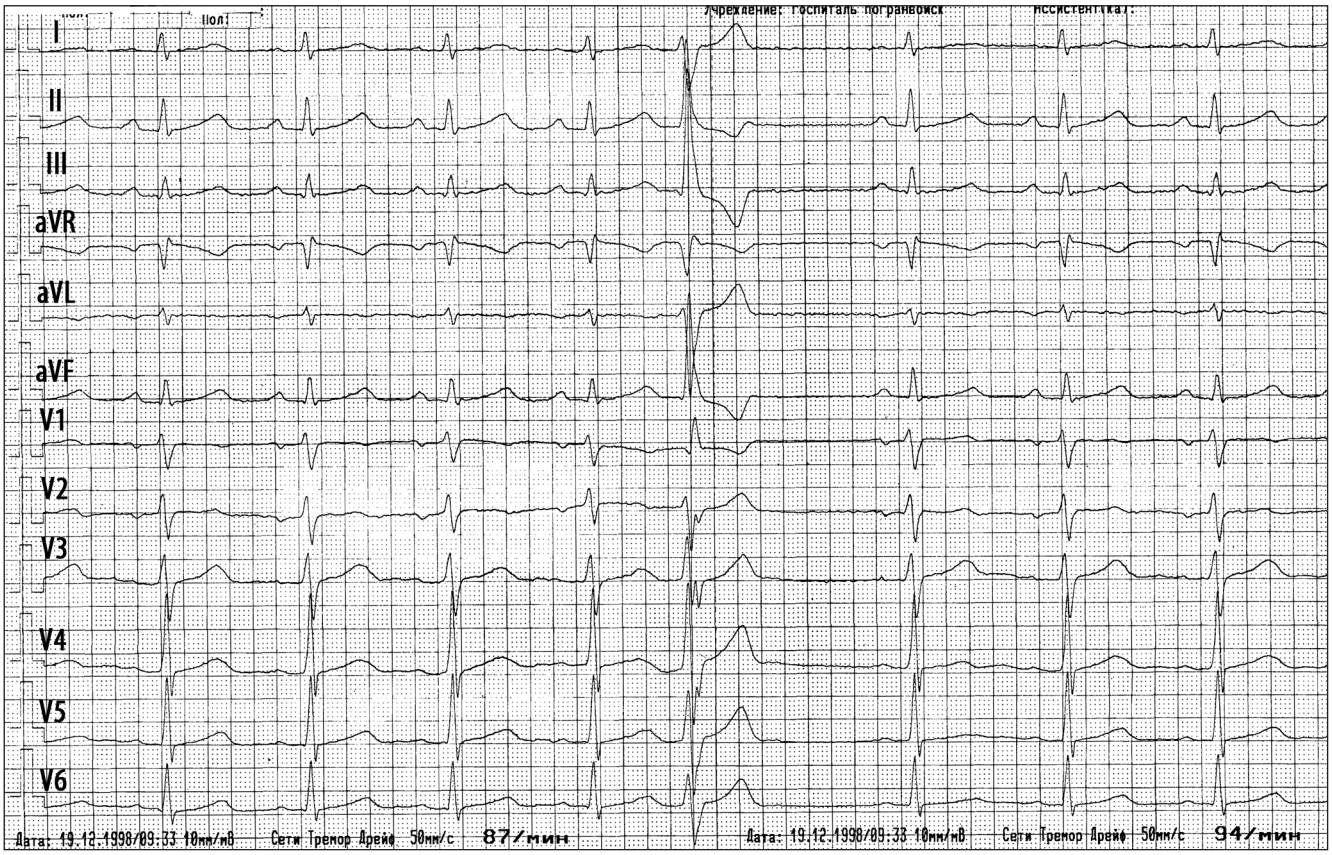
I
II
III
aVR
aVL
aVF
V1
V2
V3
V4
V5
V6
87/мин
94/мин

ЕКГ 12

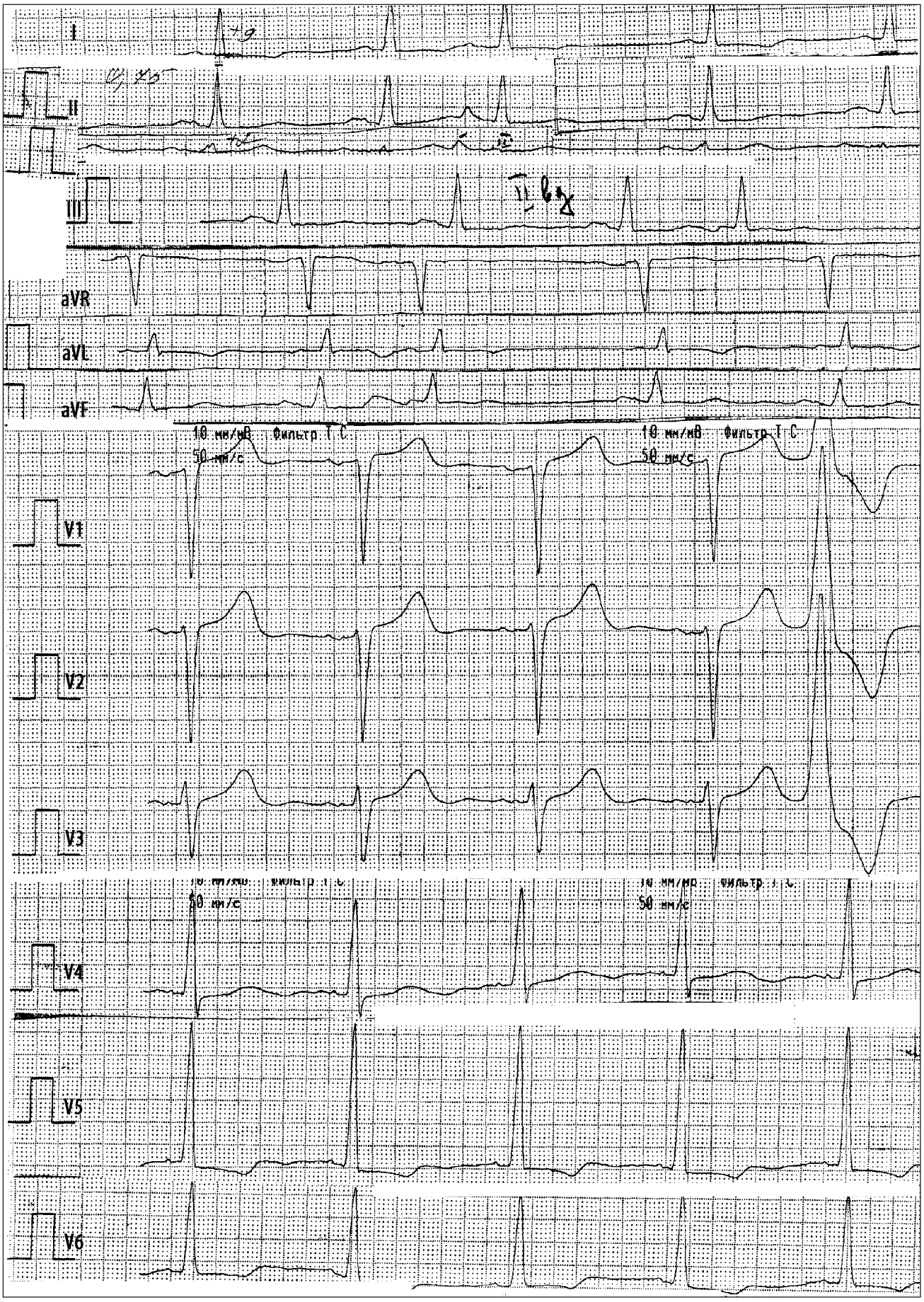

ЕКГ 13

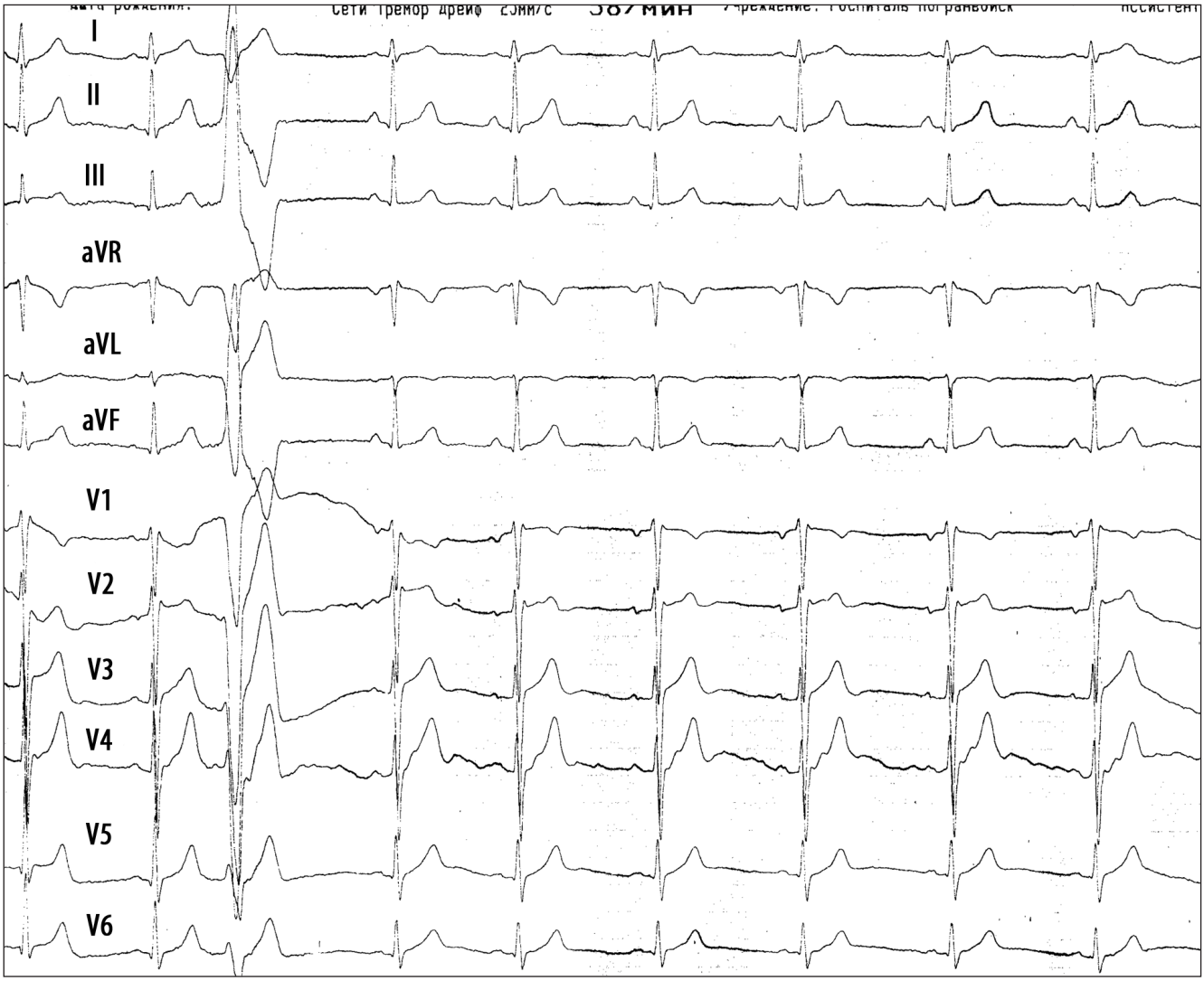

ЕКГ 14


I
II
III
aVR
aVL
aVF
V1
V2
V3
V4
V5
V6

ЕКГ 15

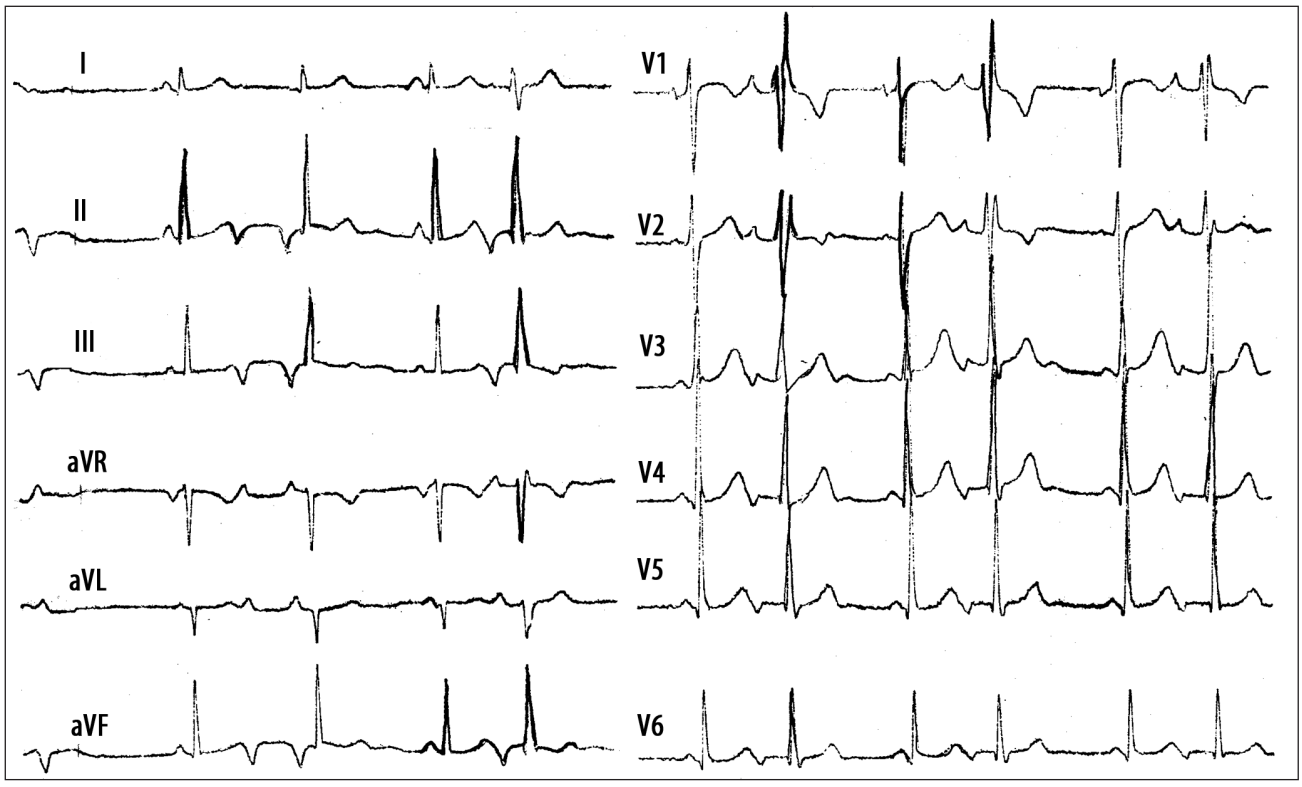
I
II
III
aVR
aVL
aVF
V1
V2
V3
V4
V5
V6

ЕКГ 16

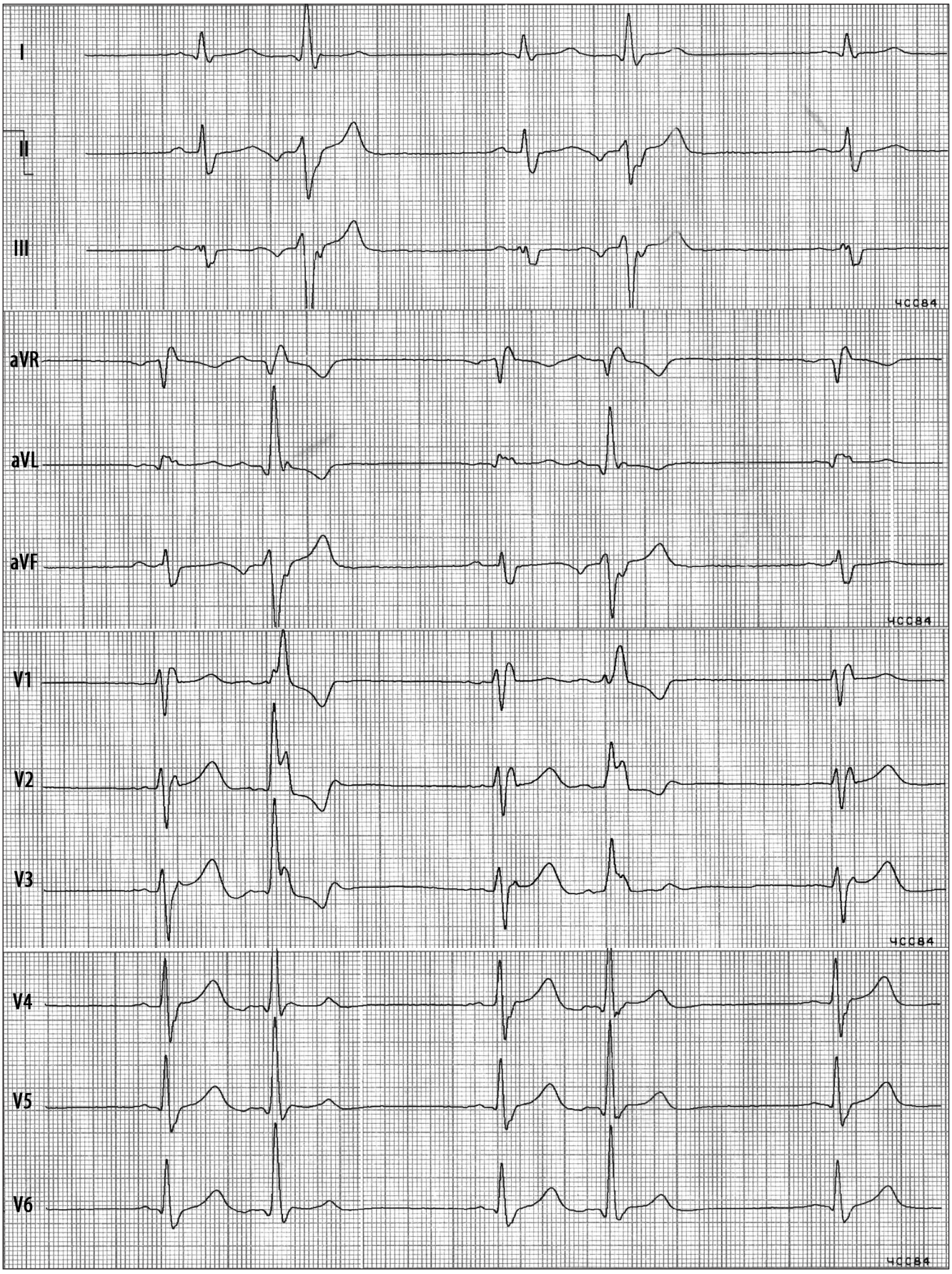

ЕКГ 17

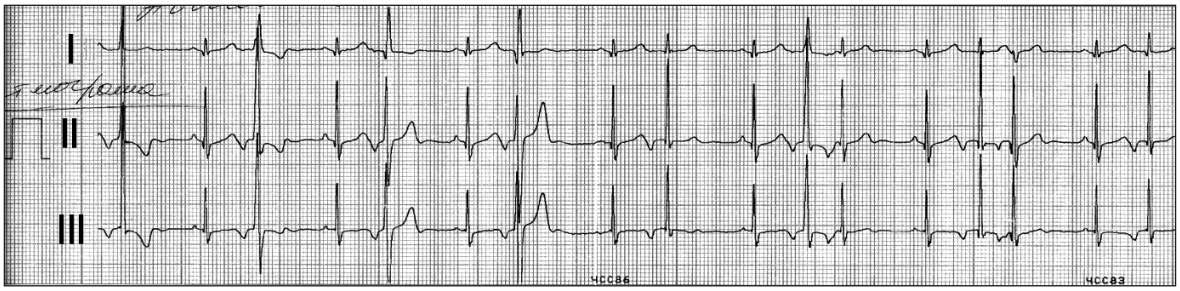

ЕКГ 18

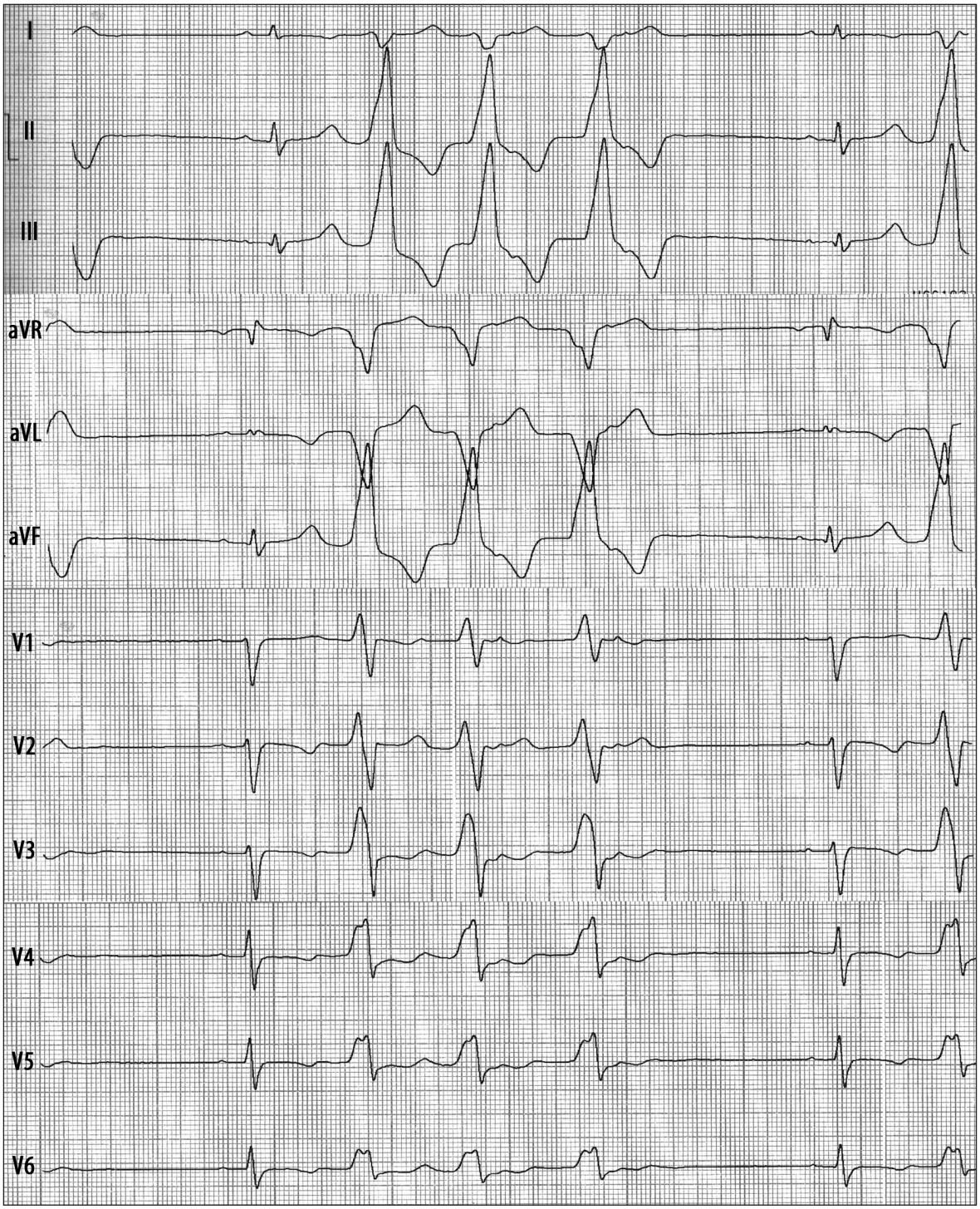

ЕКГ 19

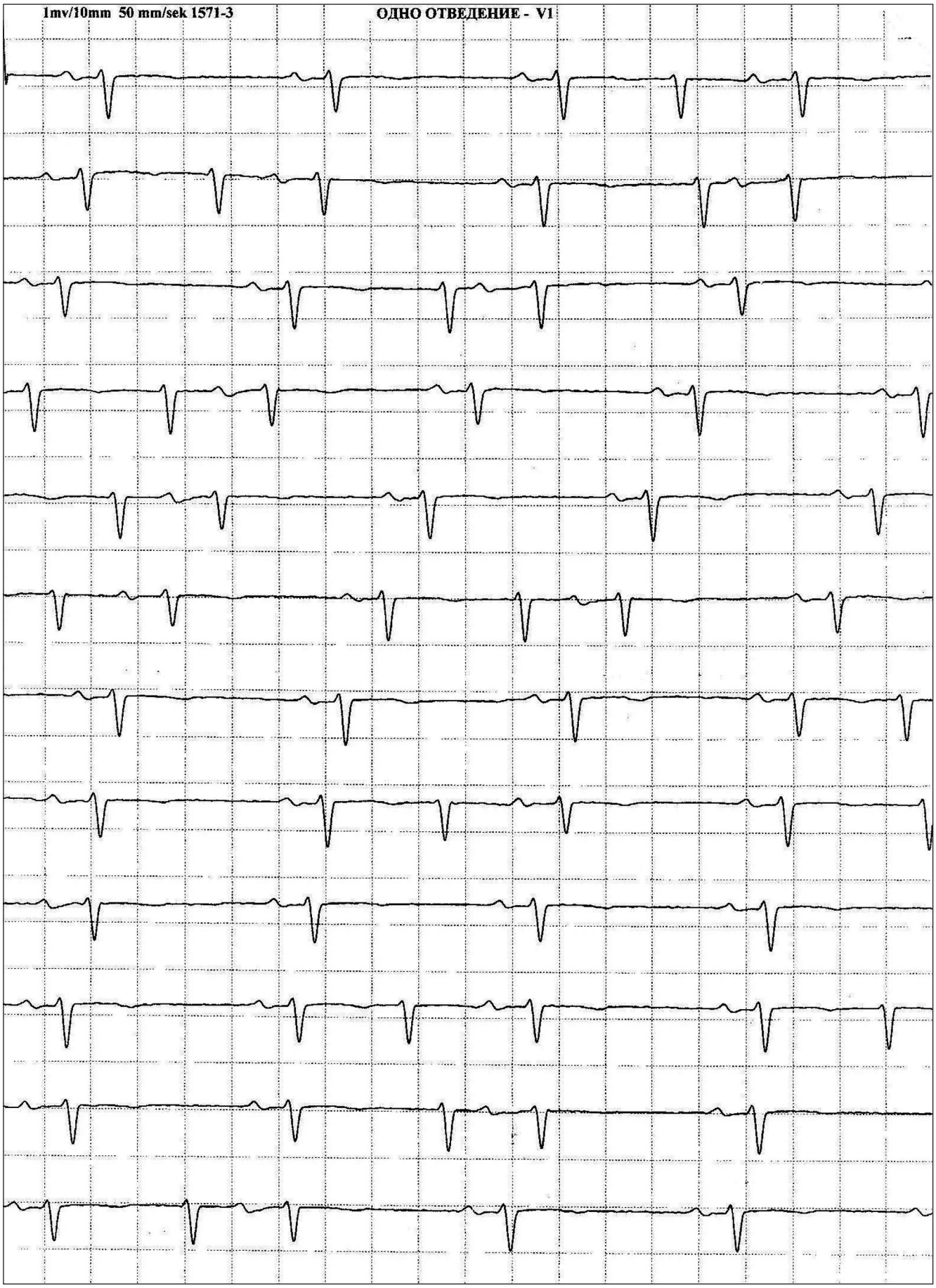

ЕКГ 20

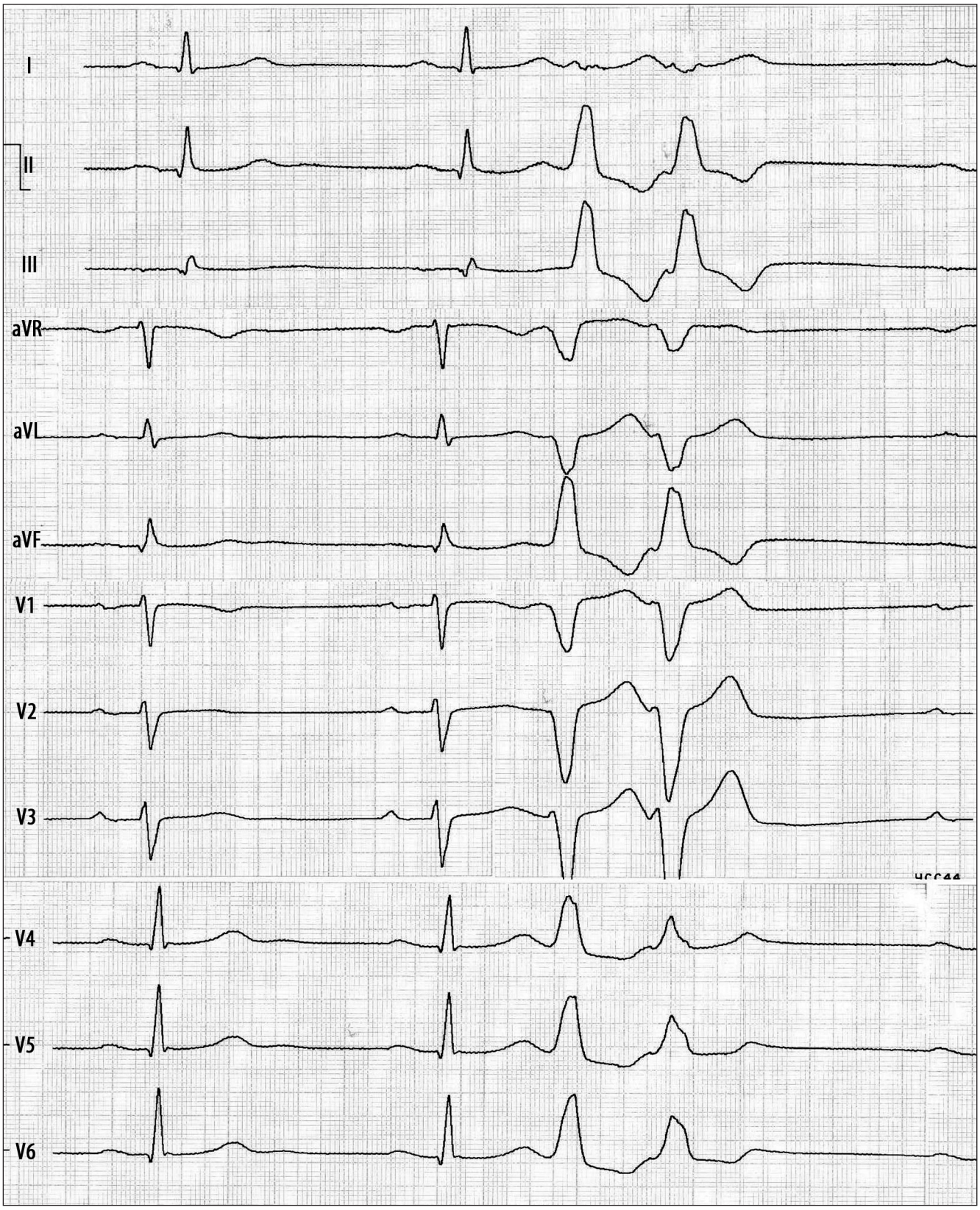

ЕКГ 21

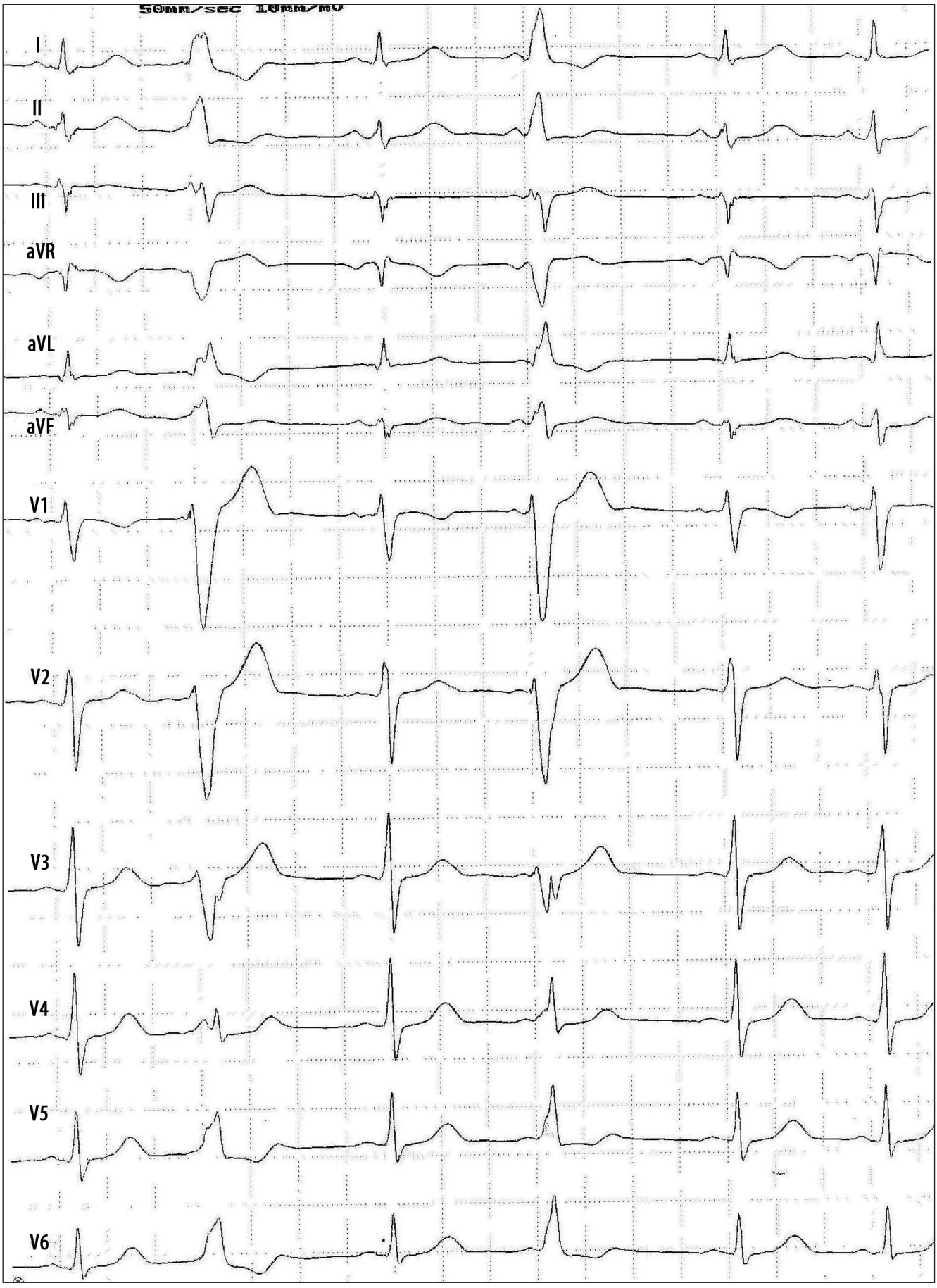

ЕКГ 22



ЕКГ 23

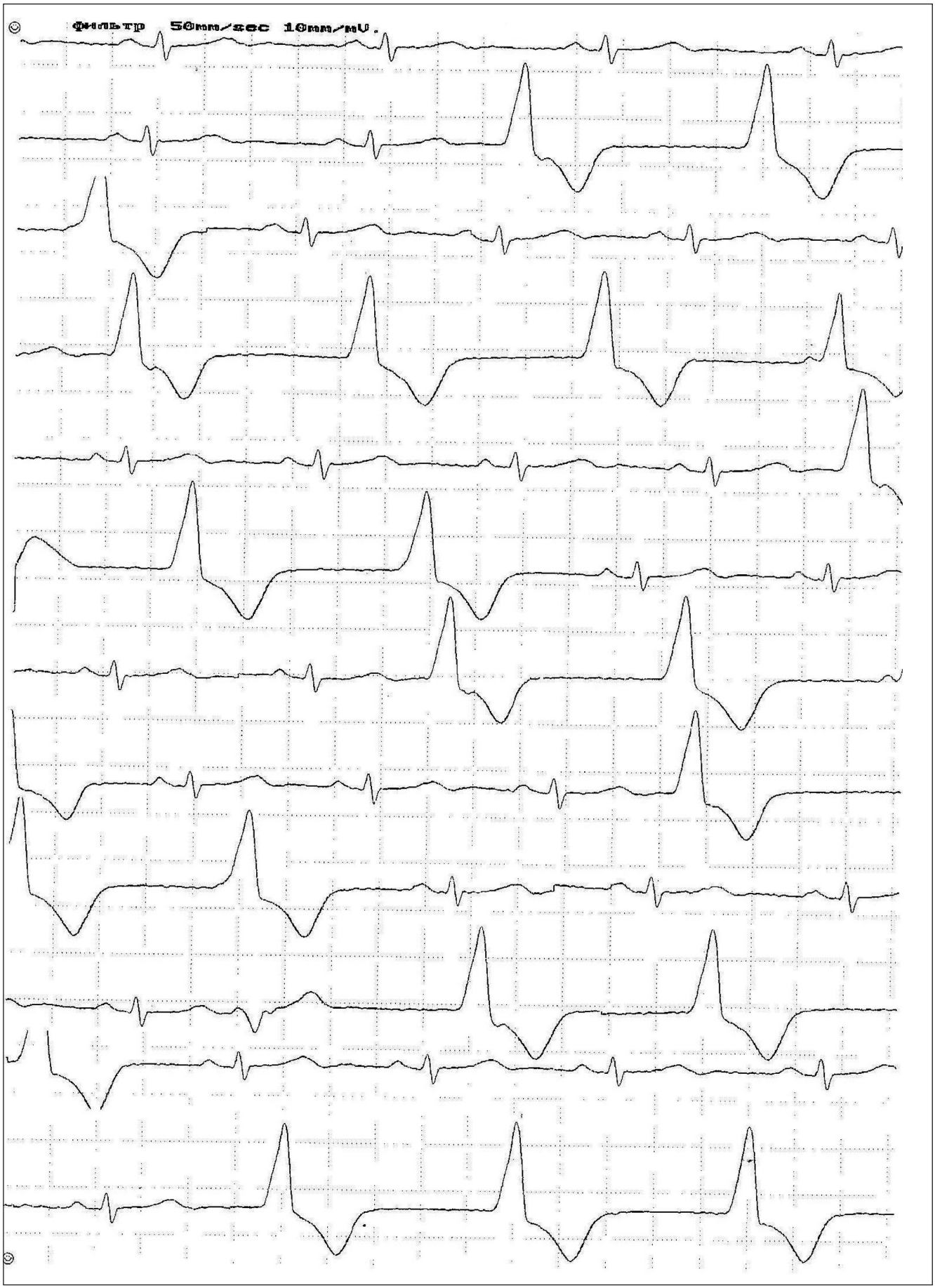

ЕКГ 24

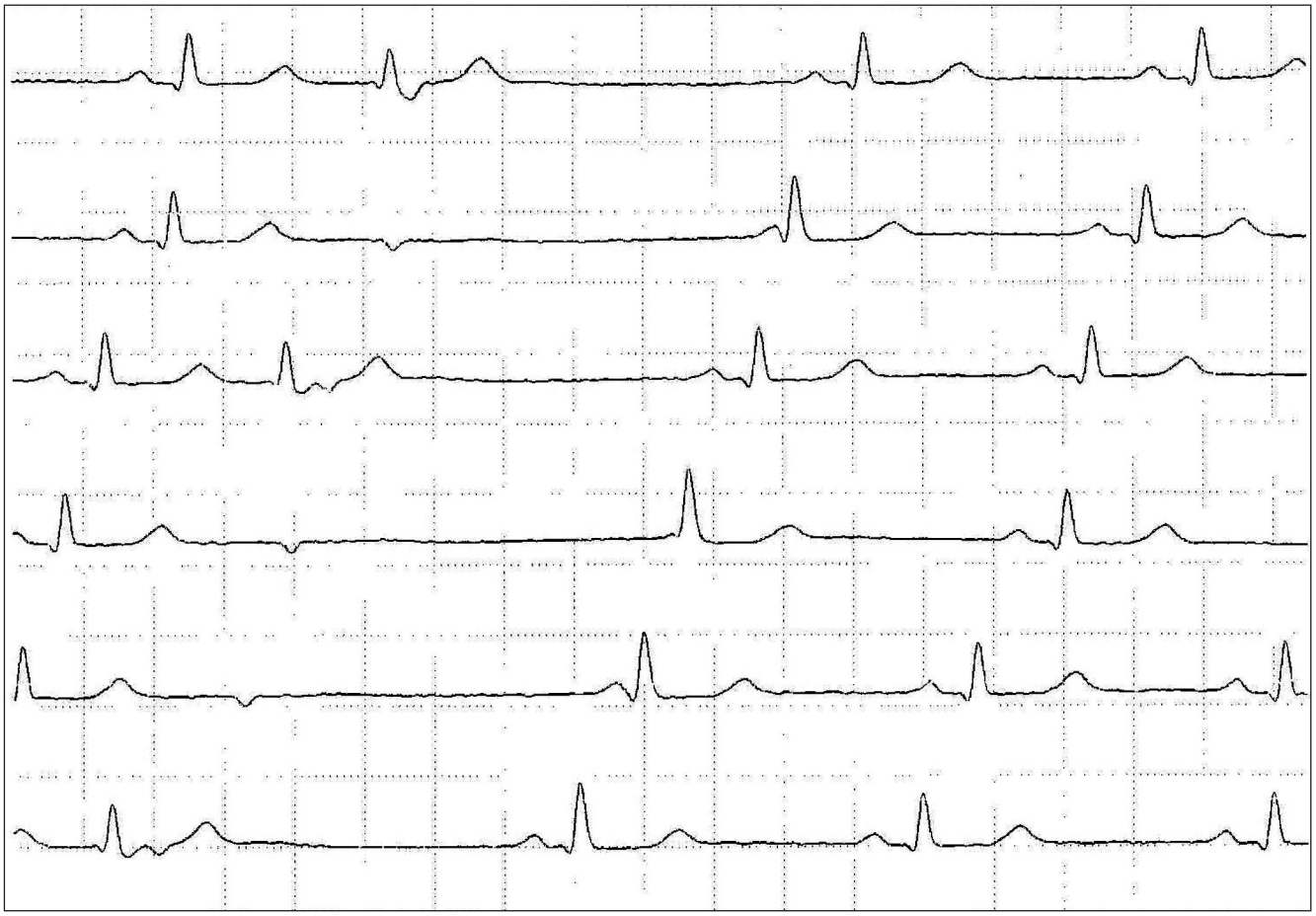

Коментарі до розділу «ЕКГ при екстрасистолії та парасистолії»

ЕКГ 1. *Швидкість запису 25 мм/с.*

PQ – 0,16с. QRS – 0,08с. QT-0,36с. Горизонтальне положення ЕОС (∠QRS= +10°). Після кожного комплексу PQRST синусового походження реєструються поодинокі, парні та групові (три) передчасні, суправентрикулярної форми комплекси QRS з зубцем $P_{I,aVL,V3-6}$ (-), $_{aVR}$(+). Комплекси QRS нормальної тривалості, у відведеннях V_1-V_2 мають форму rSr′ (синдром надшлуночкового гребінця – варіант норми). Зубці $T_{II,III,aVF}$ (-), в інших відведеннях нормальної форми і амплітуди.

Висновок: На фоні синусового ритму зареєстровані часті поодинокі, парні та групові лівопередсердні екстрасистоли. Зміни міокарда задньої стінки лівого шлуночка, походження яких необхідно оцінити з урахуванням скарг хворого та даних додаткових методів дослідження.

ЕКГ 2. *Швидкість запису 25 мм/с.*

R-R – 1,12с. ЧСС- 53 за 1 хв. PQ – 0,16с. QRS- 0,12с. QT – 0,40с. Горизонтальне положення ЕОС (∠QRS = +25°). Після кожного другого комплексу PQRST синусового походження реєструються передчасні, суправентрикулярної форми комплекси QRS з негативним $P_{II,III,aVF}$ перед ними, різною тривалістю передектопічних інтервалів (0,88 – 0,64с) і неповною компенсаторною паузою. Міжектопічні інтервали рівні (1,50с). Зливні зубці Р не зареєстровані.

Висновок: Помірна синусова брадикардія з частотою серцевих скорочень 53 за хвилину. Нижньопередсердна екстрасистолія за типом тригемінії. Не виключається брадисистолічна форма нижньопередсердної парасистолії з частотою 40 за хвилину.

ЕКГ 3. *Швидкість запису 25 мм/с.*

R-R – 1,20-1,24с. ЧСС = 50-46 за 1 хв. PQ – 0,15с. QRS – 0,08с. QT – 0,40с. $R_{II}>R_{I}>R_{III}$. Нормальне положення ЕОС (∠QRS = +57°). Інтервал PQ = 0,15с (відносно вкорочений). Після третього циклу PQRST синусового походження зареєстровано два передчасних комплекси QRS суправентрикулярної форми з зубцем $P_{I,II,III,aVF,V3-V6}$(+), P_{V1-2}(+/-), $P_{aVR,\ aVL}$(-). Інтервал PQ у передчасних комплексах = 0,18с. Комплекси QRS синусового походження нормальної тривалості, з графікою rSr′ у відведеннях V_1-V_2 (варіант норми). Елевація сегмента $ST_{I,II,V3-V6}$ випуклістю донизу з хвилею J.

Висновок: Синусова брадикардія з частотою серцевих скорочень 48 за хвилину, парні верхньопередсердні екстрасистоли. Синдром ранньої реполяризації шлуночків. Для виключення СА блокади з проведенням 2:1 необхідно провести атропінову пробу та пробу з фізичним навантаженням.

ЕКГ 4. *Швидкість запису 25 мм/с.*

R-R – 1,08с. ЧСС – 56 за 1 хв. PQ – 0,18с. QRS – 0,10с. QT – 0,39с. Горизонтальне положення ЕОС (∠QRS = +7°). Періодично між двома комплексами QRS синусового походження реєструються передчасні деформовані комплекси QRS за типом блокади правої ніжки пучка Гіса з дискордантним зміщенням сегмента ST і зубця Т. Перед деякими ектопічними комплексами QRS простежується зубець Р, який нашаровується на зубець Т попереднього циклу або знаходиться після нього. Таким чином, передчасні комплекси PQRST є передсердними екстрасистолами з аберантним проведенням. Компенсаторної паузи немає. Передектопічні інтервали однакові. Інтервал PQ у комплексі PQRST синусового походження, який слідує за ектопічним, подовжений до 0,20с (Р нашаровується на Т ектопічного комплексу і погано диференціюється), а комплекс QRST частково змінений з огляду на аберантне проведення.

Висновок: Синусова брадикардія з частотою серцевих скорочень 56 за хвилину. Передсердна інтерпольована екстрасистолія за типом квадригемінії з аберантним проведенням.

ЕКГ 5. *Швидкість запису 25 мм/с.*

R-R-0,80с. ЧСС-75 за 1 хв. PQ – 0,16с. QRS – 0,08с. QT- 0,36с. Нормальне положення ЕОС (∠QRS= +30°). Періодично після циклу PQRST синусового походження реєструються передчасні деформовані комплекси QRS з дискордантним зміщенням сегмента ST і зубця Т. Компенсаторна пауза повна. Зубців Р перед ектопічними комплексами немає. Ектопічні комплекси QRS деформовані за типом блокади лівої ніжки пучка Гіса з відхиленням електричної осі вниз і вправо (вогнище екстрасистоли знаходиться у вихідному тракті правого шлуночка).

Висновок: Синусовий ритм з частотою серцевих скорочень 75 за хвилину. Передньоправошлуночкова екстрасистолія.

ЕКГ 6

R-R – 1,08с. ЧСС – 56 за 1 хв. PQ – 0,16с. QRS – 0,10с. QT – 0,36с. Вертикальне положення ЕОС (∠QRS= +90°). Періодично після кожного комплексу PQRST синусового походження реєструються передчасні деформовані комплекси QRS з дискордантним зміщенням сегмента ST і зубця Т. Компенсаторна пауза повна. Зубців Р перед ектопічними комплексами немає. Ектопічні комплекси QRS деформовані за типом блокади лівої ніжки пучка Гіса з відхиленням електричної осі вверх і вліво (вогнище екстрасистоли знаходиться у задній стінці правого шлуночка). Інтервал зчеплення складає 0,44 – 0,49с.

Висновок: Помірна синусова брадикардія з частотою серцевих скорочень 56 за хвилину. Задньоправошлуночкова екстрасистолія, періодично за типом бігемінії.

ЕКГ 7. *Швидкість запису 25 мм/с.*

R-R – 0,44-1,06с. PQ – 0,16с. QRS – 0,07с. QT – 0,38с. Вертикальне положення ЕОС (∠QRS = +90°). Після кожного синусового комплексу PQRST реєструються передчасні деформовані комплекси QRS за типом блокади лівої ніжки пучка Гіса з відхиленням електричної осі вниз і вправо (вогнище екстрасистоли знаходиться у вихідному тракті правого шлуночка). Зубців Р перед ектопічними комплексами QRS немає. Інтервал зчеплення всіх екстрасистол однаковий (0,44с).

Висновок: Ритм синусовий, часта передньоправошлуночкова екстрасистолія за типом бігемінії.

ЕКГ 8. *Швидкість запису 25 мм/с.*

R-R – 0,54с. ЧСС – 108 за 1 хв. PQ- 0,12с. QRS – 0,06с. QT – 0,36с. Нормальне положення ЕОС (∠QRS = +63°). Після кожного другого комплексу PQRST синусового походження зареєстровані передчасні розширені, деформовані комплекси QRS за типом блокади лівої ніжки пучка Гіса з відхиленням електричної осі вниз і вправо. Зубців Р перед ектопічними комплексами немає. Компенсаторна пауза повна. Інтервали зчеплення всіх передчасних комплексів однакові.

Висновок: Синусова тахікардія з частотою серцевих скорочень 108 за хвилину. Передньоправошлуночкова екстрасистолія за типом тригемінії.

ЕКГ 9. *Швидкість запису 25 мм/с.*

R-R – 0,90-1,12с. ЧСС – 66-54 за 1 хв. PQ – 0,16с. QRS – 0,10с. QT – 0,36с. Нормальне положення ЕОС (∠QRS = +55°). Періодично між двома комплексами QRS синусового походження реєструються передчасні деформовані комплекси QRS за типом блокади лівої ніжки пучка Гіса з дискордантним зміщенням сегмента ST і зубця Т. Зубців Р перед ектопічними комплексами немає. Передектопічні інтервали однакові. Інтервали PQ у комплексах PQRST синусового походження, які слідують за ектопічними, подовжені до 0,22-0,28-0,30с. Третій передчасний комплекс QRS з повною компенсаторною паузою. Коливання інтервалів P-P>0,16с.

Висновок: Синусова аритмія з частотою серцевих скорочень 56-64 за хвилину. Часта правошлуночкова (періодично інтерпольована) екстрасистолія.

ЕКГ 10. *Швидкість запису 25 мм/с.*

R-R – 1,00с. ЧСС – 60 за 1 хв. PQ – 0,20с. QRS – 0,10с. QT – 0,38с. Нормальне положення ЕОС (∠QRS = +57°). Періодично після комплексу PQRST синусового походження реєструється передчасний деформований за типом блокади лівої ніжки пучка Гіса комплекс QRS з відхиленням електричної осі вниз і вправо, з дискордантним зміщенням сегмента ST і зубця Т. Зубця Р перед ектопічним комплексом немає. Після ектопічного комплексу реєструється негативний Р у відведеннях II, III, aVF (ретроградне проведення імпульсу екстрасистоли до передсердь), далі – комплекс QRS суправентрикулярної форми.

Висновок: Ритм синусовий з частотою серцевих скорочень 60 за хвилину. Передньоправошлуночкова екстрасистолія з ехо-комплексами.

ЕКГ 11

R-R – 0,64с. ЧСС – 93 за 1 хв. PQ – 0,18с. QRS – 0,07с. QT – 0,32с. Нормальне положення ЕОС (∠QRS = +65°). Після четвертого комплексу PQRST синусового походження реєструється передчас-

ний розширений (0,13с) шлуночковий комплекс, деформований за типом блокади правої ніжки пучка Гіса з відхиленням електричної осі вниз і вправо. Зубця Р перед ним немає. Компенсаторна пауза повна.

Висновок: Синусова тахікардія з частотою серцевих скорочень 93 за хвилину. Поодинока лівошлуночкова екстрасистола з вихідного тракту лівого шлуночка.

ЕКГ 12

R-R – 0,76с. ЧСС – 76 за 1 хв. PQ – 0,16с. QRS – 0,08с. QT – 0,36с. Нормальне положення ЕОС (∠QRS = +40°). У стандартних та підсилених відведеннях від кінцівок реєструються передчасні комплекси QRS суправентрикулярної форми з зубцями Р перед ними та неповною компенсаторною паузою. У відведеннях V_1-V_3 зареєстровано передчасний розширений комплекс QRS, який має вигляд блокади правої ніжки пучка Гіса, зубця Р перед ним немає. Зубці Р у циклах синусового походження двогорбі, розширені до 0,12с. Комплекси QRS синусового походження нормальної тривалості. $R_{V5}>R_{V4}$. R_{V5} =30мм, $T_{I, aVL,V5-V6}$ (-).

Висновок: Ритм синусовий з частотою серцевих скорочень 76 за хвилину. Політопна (передсердна та лівошлуночкова) екстрасистолія. Гіпертрофія лівого передсердя та лівого шлуночка з його систолічним перевантаженням.

ЕКГ 13. *Швидкість запису 25 мм/с.*

R-R – 0,90 – 1,10с. ЧСС – 66-55 за 1 хв. PQ – 0,16с. QRS – 0,08с. QT – 0,38с. Вертикальне положення ЕОС (∠QRS = +79°). Після другого циклу PQRST синусового походження реєструється передчасний розширений комплекс QRS з дискордантно зміщеним сегментом ST і зубцем Т. Компенсаторна пауза повна. Зубця Р перед ектопічним комплексом QRS немає. Ектопічний комплекс QRS в усіх грудних відведеннях з широким глибоким зубцем S (негативна конкордантність). Комплекси QRS синусового походження нормальної тривалості, з графікою rSr' у відведеннях V_1-V_2 (синдром надшлуночкового гребінця – варіант норми). Коливання інтервалів Р-Р > 0,16с.

Висновок: Синусова аритмія з частотою серцевих скорочень 55-66 за хвилину. Поодинока шлуночкова екстрасистола з ділянки верхівки серця.

ЕКГ 14. *Швидкість запису 25 мм/с.*

R-R – 1,00с. ЧСС – 60 за 1 хв. PQ – 0,15с. QRS – 0,07с. QT – 0,36с. Вертикальне положення ЕОС (∠QRS = +71°). Третій комплекс QRS передчасний, з негативним зубцем $P_{II,III,aVF}$ після нього. Компенсаторна пауза неповна. Після двох наступних комплексів QRST синусового походження реєструється передчасний QRST з позитивним зубцем P_{II} на сегменті ST та повною компенсаторною паузою. Передчасні комплекси QRS дещо змінені у зв'язку з аберантним проведенням.

Висновок: Ритм синусовий з частотою серцевих скорочень 60 за хвилину. Атріовентрикулярна екстрасистолія з передуючим збудженням шлуночків, деякі – з повною ретроградною блокадою.

ЕКГ 15. *Швидкість запису 25 мм/с.*

R-R синусового ритму – не визначається. QRS – 0,09с. QT – 0,33с. ∠QRS = 70°. Після першого синусового циклу PQRST реєструються два передчасні зубці Р, негативні у відведеннях II, III, aVF. Після першого передчасного зубця Р комплексу QRS немає, а після другого – комплекс QRS суправентрикулярної форми. Після третього комплексу PQRST (синусового походження) реєструється ще один передчасний комплекс QRS з негативним зубцем $P_{II,III,aVF}$. У грудних відведеннях після кожного синусового комплексу PQRST реєструються передчасні розширені комплекси QRS, деформовані за типом повної або неповної блокади правої ніжки пучка Гіса з зубцем Р перед ними.

Висновок: На фоні синусового ритму реєструються часті одиночні та парні нижньопередсердні екстрасистоли. Деякі екстрасистоли з аберантним проведенням, одна з них блокована.

ЕКГ 16

Тривалість R-R синусового ритму не визначається. Р – 0,09 с. PQ – 0,14 с. QRS – 0,11 с. QT – 0,32 с. Горизонтальне положення ЕОС (∠QRS = +5°). Після кожного синусового комплексу реєструється передчасний, деформований комплекс QRS за типом блокади правої ніжки та передньо-верхньої гілки лівої ніжки пучка Гіса з негативним зубцем $P_{II,III,aVF}$ перед ним. Сегмент ST і зубець Т зміщені дискордантно щодо

найбільшого зубця комплексу QRS. Передектопічні інтервали однакові. Тривалість компенсаторної паузи на цьому фрагменті ЕКГ оцінити неможливо. Комплекс QRS_{V1} синусового походження має форму rSr', $r'_{V1}>r_{V1}$, розширений.

Висновок: На фоні синусового ритму реєструються часті нижньопередсердні екстрасистоли за типом бігемінії з аберантним проведенням. Неповна блокада правої ніжки пучка Гіса.

ЕКГ 17. *Ритмограма (стандартні відведення). Швидкість запису 25 мм/с.*

Тривалість R-R синусового ритму не визначається. P – 0,10 с. PQ – 0,14 с. QRS – 0,08 с. QT – 0,38 с. Після кожного PQRST синусового походження реєструються одиночні та парні передчасні комплекси QRS з негативними зубцями $P_{II,III}$ перед ними. Передчасні комплекси QRS мають різний ступінь деформації з відхиленням електричної осі вниз або вверх. Таким чином, передчасні комплекси PQRST є передсердними екстрасистолами з аберантним проведенням. Передектопічні інтервали складають 0,44-0,40 с. Інтервали між парними екстрасистолами – 0,40 с, зубець P другої екстрасистоли нашаровується на зубець T попереднього комплексу. Тривалість компенсаторної паузи на цьому фрагменті ЕКГ оцінити неможливо.

Висновок: На фоні синусового ритму реєструються часті одиночні та парні нижньопередсердні екстрасистоли за типом бігемінії з поліморфним аберантним проведенням.

ЕКГ 18

Тривалість R-R синусового ритму визначити неможливо. P – 0,09 с. PQ – 0,14 с. QRS – 0,08 с. QT – 0,36 с. Після кожного синусового комплексу реєструються передчасні, групові (по три підряд), широкі, деформовані комплекси QRS з негативними зубцями $P_{II,III,aVF}$ на сегменті ST другого і третього комплексів (ретроградне проведення імпульсів до передсердь). Ектопічні комплекси QRS мають графіку блокади лівої ніжки пучка Гіса з відхиленням електричної осі вниз. Сегмент ST і зубець T зміщені дискордантно щодо найбільшого зубця комплексу QRS. Передектопічні інтервали однакові (0,45 с). Інтервали між екстрасистолами – 0,50 с. Тривалість компенсаторної паузи на цьому фрагменті ЕКГ оцінити неможливо.

Висновок: На фоні синусового ритму реєструються часті групові (за типом бігемінії) мономорфні екстрасистоли з вихідного тракту правого шлуночка. Рекомендована консультація аритмолога для визначення показань до радіочастотної катетерної абляції джерела аритмії.

ЕКГ 19. *Ритмограма (відведення V_1).*

R-R – 0,96 с. P – 0,10 с. PQ – 0,18 с. QRS – 0,08 с. QT – 0,38 с. Крім комплексів PQRST синусового походження, реєструються передчасні, інколи доволі пізні, одиночні комплекси QRS суправентрикулярної форми без зубця P перед ними, з передектопічними інтервалами від 0,5 с до 0,69 с. Відстань між передчасними комплексами переважно однакова – 2,2 с. Компенсаторна пауза після передчасних комплексів відсутня, а поява їх не порушує регулярності синусового ритму.

Висновок: На фоні синусового ритму з частотою серцевих скорочень 62 за хвилину реєструється брадисистолічна форма парасистолії з АВ з'єднання.

ЕКГ № 20

R-R – 1,24 с. ЧСС – 48 за 1 хв. PQ – 0,21 с. P – 0,12 с. QRS – 0,09 с. QT – 0,45 с. $R_{II}>R_I>R_{III}$. Нормальне положення ЕОС ($\angle$QRS = 43°). Перехідна зона між відведеннями V_3 і V_4. На фоні синусового ритму реєструються передчасні парні деформовані комплекси QRS за типом блокади лівої ніжки пучка Гіса з відхиленням їх осі вниз і вправо. У відведеннях II, III, aVF у синусових комплексах реєструється патологічний зубець q (деформований, зазубрений у відведенні III, aVF). $R_{V5,V6} > R_{V4}$. Зубець T_{V1} слабонегативний, T_{V2} згладжений, в інших грудних відведеннях T позитивний.

Висновок: Синусова брадикардія з частотою серцевих скорочень 48 за хвилину. Парна правошлуночкова екстрасистолія. Рубцеві зміни міокарда задньодіафрагмальної ділянки лівого шлуночка. Помірна гіпертрофія лівого шлуночка.

ЕКГ 21

R-R – 0,66 с. ЧСС – 90 за 1 хв. PQ – 0,13 с. P – 0,10 с. QRS – 0,10 с. QT – 0,36 с. $R_I>R_{II}>R_{III}$. Нормальне положення ЕОС ($\angle$QRS = + 60°). Перехідна зона у відведенні V_3. Після кожного комплексу PQRST синусового походження реєструються широкі, деформовані передчасні комплекси QRS з графікою блокади лівої

ніжки пучка Гіса з дискордантним зміщенням сегмента ST і зубця Т, які з'являються досить пізно, нашаровуються на наступний своєчасний зубець Р або реєструються одразу після нього. Інтервали зчеплення 0,54-0,62с. Графіка четвертого і шостого комплексів QRS проміжна між комплексами синусового походження та передчасними – зливні комплекси QRS.

Висновок: На фоні синусового ритму з частотою серцевих скорочень 90 за хвилину реєструється брадисистолічна форма правошлуночкової парасистолії.

ЕКГ 22. *Ритмограма (відведення V_1). Швидкість запису 25 мм/с.*

Р-Р – 1,06с. Р – 0,11с. Інтервал PQ – 0,13 с. QRS – 0,09 с. QT – 0,36 с. Після кожного комплексу PQRST синусового походження реєструються одиночні та парні широкі, деформовані комплекси QRS з графікою блокади лівої ніжки пучка Гіса, з дискордантним зміщенням сегмента ST і зубця Т, які з'являються на різній відстані від синусових комплексів. Інтервали зчеплення коливаються від 0,40с до 0,60с. Синусові зубці Р інколи нашаровуються на деформовані комплекси QRS, сегмент ST або зубець Т і проводяться до шлуночків у вигляді суправентрикулярних або аберантних комплексів (4-й у першому рядку, 1-й у другому рядку), деякі – з АВ затримкою. Перші комплекси QRS 3-го та 4-го рядку є зливними. В деяких ділянках ритмограми простежується математична кратність між короткими і довгими міжектопічними інтервалами (3-й та 4-й рядки).

Висновок: На фоні синусового ритму реєструється тахісистолічна форма правошлуночкової парасистолії з блокадою виходу II ступеня.

ЕКГ 23. *Ритмограма (II відведення).*

R-R – 0,86с. ЧСС – 69 за 1 хв. Р – 0,09с. Інтервал PQ – 0,14 с. QRS – 0,08 с. QT – 0,40 с. На фоні синусового ритму реєструються передчасні, по три-чотири підряд, ідіовентрикулярні комплекси QRS з частотою серцевих скорочень 60 за хвилину. Інтервали зчеплення цих комплексів – 0,52-0,68с. Останній комплекс QRS у 4-му рядку – зливний, а другий у 3-му рядку знизу – шлуночкова екстрасистола.

Висновок: На фоні синусового ритму з частотою серцевих скорочень 69 за хвилину періодично реєструється прискорений ідіовентрикулярний парасистолічний ритм з частотою 60 за хвилину. Одиночна шлуночкова екстрасистола.

ЕКГ 24. *Ритмограма (II відведення). Швидкість запису 25 мм/с.*

R-R – 0,88-1,02 с. ЧСС – 58 – 68 за 1 хв. Р – 0,10с. Інтервал PQ – 0,16 с. QRS – 0,09 с. QT – 0,40 с. На фоні синусового ритму реєструються передчасні, дещо деформовані за типом блокади правої ніжки пучка Гіса комплекси QRS з негативним зубцем Р після них (другий комплекс у 1-му, 3-му та останньому рядках). Ці комплекси можна розцінити як екстрасистоли з АВ з'єднання з передуючим збудженням шлуночків. Крім цих екстрасистол, періодично реєструються передчасні негативні зубці Р без комплексів QRS – можливо, блокована передсердна екстрасистолія. Але інтервал зчеплення цих передчасних зубців Р співпадає з інтервалом між синусовим комплексом QRS та ретроградно проведеним зубцем Р після АВ екстрасистол. Тому необхідно зробити висновок, що негативні передчасні зубці Р – це частина екстрасистоли з АВ з'єднання, яка блокована в антероградному напрямку і проведена в ретроградному. Після цих блокованих в антероградному напрямку АВ екстрасистол простежується деяке пригнічення синусового вузла, що приводить до появи висковзуючого комплексу з АВ з'єднання та виникнення спорадичної АВ дисоціації.

Висновок: На фоні синусової аритмії з частотою серцевих скорочень 58-68 за хвилину реєструються поодинокі екстрасистоли з АВ з'єднання з аберантним проведенням, деякі з них блоковані в антероградному напрямку з пригніченням синусового вузла та висковзуючими вузловими комплексами.

Розділ 5.

ЕКГ ПРИ ПАРОКСИЗМАЛЬНИХ ТАХІАРИТМІЯХ

Пароксизмальна тахікардія – напад серцебиття з ЧСС понад 100 за хвилину. Механізми пароксизмальної тахікардії: макроріентрі (раптові початок і закінчення, без суттєвих коливань ЧСС під час нападу), патологічний автоматизм, тригерна активність. За локалізацією джерела розрізняють синоатріальні, передсердні, АВ вузлові, АВ тахікардії з участю додаткових шляхів проведення імпульсів (АВ реципрокні) і шлуночкові тахікардії, за перебігом – пароксизмальні, постійно-зворотні та постійні (безперервні) тахікардії.

Синоатріальна реципрокна тахікардія (зустрічається рідко) характеризується раптовим збільшенням ЧСС без суттєвих змін морфології зубця Р, порівняно з таким до початку пароксизму. Натомість, для звичайної синусової тахікардії (яка виникає за механізмом підвищеного автоматизму), характерні поступові початок і припинення епізоду тахікардії.

При передсердних тахікардіях спостерігають зміни морфології зубця Р, порівняно із синусовими комплексами (ЕКГ 7). На відміну від фібриляції та тріпотіння передсердь, при передсердній тахікардії зубці Р добре ідентифікуються і відокремлені ізолінією у всіх відведеннях ЕКГ. Оцінка морфології зубців Р та вектора збудження передсердь дозволяє орієнтовно визначити локалізацію джерела передсердної тахікардії. Нерідко під час епізоду тахікардії з'являється АВ блокада II ступеня з періодикою Венкебаха або з проведенням 2:1. При реципрокній передсердній тахікардії кільце повторного входу збудження знаходиться у передсердях, зубець Р завжди знаходиться перед комплексом QRS, графіка його змінена порівняно із синусовими комплексами, інтервали P-P однакові, частота передсердного ритму від 100 до 240 за хвилину. Морфологія зубця Р та тривалість інтервалу P-R залежать від розташування джерела тахікардії. Особливості ектопічних тахікардій (механізм – патологічний автоматизм) – поступовість початку та припинення, наявність періодів „розігріву" та „охолодження" з відповідними змінами тривалості інтервалів між зубцями Р, нерідко – постійно-зворотний перебіг (ЕКГ 8, 32, 33). При багатофокусній (хаотичній) передсердній тахікардії частота передсердного ритму звичайно до 180, інколи до 240 за хвилину, реєструються принаймні три різновиди зубців Р, неоднакові інтервали P-P, P-R, R-R. Нерідко наявна також аберація шлуночкових комплексів. Такі тахікардії можуть виникати у хворих із вродженими і набутими вадами серця, при хронічних бронхолегеневих хворобах, інтоксикації серцевими глікозидами.

Серед АВ вузлових тахікардій найчастіше спостерігається АВ вузлова реципрокна тахікардія (АВВРТ), яка виникає за механізмом макроріентрі, переважно – у жінок молодого і середнього віку без структурного ураження серця (ЕКГ 14, 27). ЧСС під час цієї тахікардії становить 140-220 за хвилину, для неї характерні початок з передсердної екстрасистоли з подовженням інтервалу PQ, раптовість початку та припинення. Зубців Р не видно (якщо збудження шлуночків і передсердь відбувається одночасно), або негативні Р з'являються одразу після комплексу QRS (інтервал RP' < 70 мс). Після відновлення синусового ритму інколи можна помітити чергування „коротких" та „тривалих" інтервалів PQ, різниця між якими перевищує 80 мс, а перехід від одних до інших відбувається стрибкоподібно. Вказані зміни характерні для типової форми АВВРТ з повільним антероградним і швидким ретроградним проведенням імпульсів. У випадку, якщо інтервал RP' довший, ніж інтервал P'R, диференціальну діагностику проводять між такими порушеннями ритму: 1) атипова форма АВВРТ із швидким антероградним і повільним ретроградним проведенням імпульсів (приблизно 5% усіх випадків АВВРТ); 2) рідкісна форма безперервної (перманентної) АВ реципрокної тахікардії з повільними, ретроградно функціонуючими додатковими шляхами; 3) нижньопередсердна тахікардія.

Атріовентрикулярна реципрокна тахікардія (АВРТ) з антероградним проведенням через АВ вузол і ретроградним через додатковий шлях (ортодромна) – одна з найбільш поширених суправентрикулярних тахікардій. Найчастіше під час цієї тахікардії спостерігається суправентрикулярна морфологія комплексу QRS, а ЧСС зазвичай становить 160-220 за хвилину (ЕКГ 28, 29). Інколи комплекс QRS поширений внаслідок фонової блокади однієї з ніжок пучка Гіса або аберантного проведення. Найскладніше здійснювати диференціальну діагностику ортодромної тахікардії і АВВРТ. Про імовірне залучення додаткового шляху свідчить наявність ознак преекзитації під

час синусового ритму, дискретний негативний зубець P' під час тахікардії у нижніх відведеннях з інтервалом R-P' 100 мс і більше (ЕКГ 5, 28, 29, 30), а також електрична альтернація шлуночкового комплексу. При антидромній тахікардії імпульс проходить антероградно через додатковий шлях і ретроградно – через АВ вузол. Це зумовлює формування широких комплексів QRS, інколи – з дуже високою ЧСС.

Графіка комплексу QRS під час антидромної тахікардії може нагадувати таку на фоні синусового ритму з ознаками преекзитації, хоча ступінь аберації внутрішньошлуночкової провідності на фоні високої ЧСС збільшується. Натомість, при ортодромній тахікардії можливі різні співвідношення форми шлуночкового комплексу під час пароксизму і в періоди синусового ритму. В пацієнтів з маніфестним синдромом преекзитації під час ортодромної тахікардії дельта-хвиля зникає, і конфігурація шлуночкового комплексу нормалізується. Навпаки, інколи з'являється частото-залежна блокада ніжки пучка Гіса (найчастіше – правої). Можливий також варіант виникнення ортодромної тахікардії у пацієнтів з фоновою блокадою однієї з ніжок пучка Гіса. У цьому випадку її потрібно диференціювати від шлуночкової тахікардії (ШТ). Приблизно 30% випадків АВРТ пов'язують з прихованим додатковим АВ шляхом. Про можливе його функціонування свідчить дуже висока ЧСС на фоні тахікардії з вузькими комплексами QRS у пацієнтів без вихідних ознак синдрому преекзитації.

Шлуночкова тахікардія характеризується широкими (понад 0,12 с) розщепленими комплексами QRS. Сегмент ST і зубець T дискордантні до основного зубця комплексу QRS, інтервали RR однакові або із незначними коливаннями, ЧСС від 120 до 220 за хвилину (ЕКГ 6, 25). Розрізняють пробіжки (3-5 шлуночкових комплексів), пароксизми нестійкої (від 6 комплексів до 30 секунд) і стійкої (більше 30 секунд) ШТ. Нестійка ШТ нерідко виявляється при добовому моніторуванні ЕКГ в осіб без даних про структурну хворобу серця. Переважно пароксизми ШТ супроводжуються більш вираженими порушеннями гемодинаміки і частіше є загрозливими для життя, ніж пароксизми суправентрикулярної тахікардії. Стійка ШТ, незалежно від клінічних симптомів і структурної хвороби серця, розглядається як злоякісне порушення ритму, тоді як прогностичне значення нестійкої ШТ залежить від фонової хвороби серця та функціонального стану міокарда.

Під час пароксизмів мономорфної ШТ комплекси QRS змінені, але однорідні, тривалістю більше 120 мс, а у 60-70% хворих – більше 140 мс, частіше з відхиленням електричної осі серця вліво (ЕКГ 21). Розширення комплексів QRS більше 200 мс для ШТ не є характерним. Важливий критерій діагностики ШТ – АВ дисоціація з наявністю „зливних" і „захоплених" комплексів, або без них. При цьому передсердя збуджуються від синусового вузла, але рідше, ніж шлуночки. Якщо антероградне проведення збережене, то періодично реєструється захоплення шлуночків синусовими імпульсами (передчасні щодо основного ритму вузькі комплекси QRS із синусовим зубцем P перед ними). При частоті ШТ понад 150 за хвилину захоплені комплекси зустрічаються рідко. «Зливні» комплекси обумовлені одночасним збудженням міокарда шлуночків антероградно проведеним синусовим імпульсом та імпульсом ШТ. Відтак, комплекс QRS має проміжну форму між синусовим та тахікардитичним, із зубцем P перед ним.

Дуже специфічною ознакою ШТ є позитивна конкордантність шлуночкових комплексів у грудних відведеннях (ШТ з базальних відділів шлуночків) (ЕКГ 23). Негативна конкордантність, яка спостерігається при ШТ з ділянки верхівки, менш специфічна для ШТ. На користь ШТ свідчить також виявлення при тривалій реєстрації ЕКГ шлуночкових екстрасистол з тією ж конфігурацією шлуночкового комплексу, що й під час епізоду тахікардії. Під час ШТ переважно змінюються вісь та морфологія шлуночкового комплексу порівняно з такими на фоні синусового ритму з порушенням внутрішньошлуночкової провідності. Специфічним є відхилення ЕОС під час пароксизму в «північно-західному» напрямку (від -90° до -180°), яке не може спостерігатися при жодному виді аберації внутрішньошлуночкової провідності. У пацієнтів із суправентрикулярною формою комплексу QRS під час синусового ритму, тахікардія з широкими комплексами і відхиленням осі вправо (від 90 до 180°) майже завжди є шлуночковою.

При поліморфній ШТ змінюються морфологія, амплітуда і полярність комплексу QRS. Тахікардія починається з передчасного шлуночкового комплексу. Зазвичай ЧСС становить від 200 до 250 за хвилину, інколи – від 150 до 300 за хвилину. З огляду на високу ЧСС буває тяжко відділити комплекс QRS і зубець T. Пірует-тахікардія (*torsades de pointes*) – варіант поліморфної ШТ, яка нерідко асоціюється з подовженим інтервалом QT. Вісь шлуночкового комплексу протягом епізоду цієї тахікардії може змінюватися на 180°. У більшості випадків тахікардію ініціює передчасний шлуночковий комплекс, який попадає у „вразливу" ділян-

ку серцевого циклу на фоні подовження інтервалу QT. Тахікардія за перебігом нестійка, припиняється самостійно, але схильна до частих рецидивів і може супроводжуватися синкопальними станами та трансформуватися в фібриляцію шлуночків. За відсутності подовження інтервалу QT поліморфна ШТ найчастіше зустрічається у пацієнтів з гострим коронарним синдромом, а також після перенесеного інфаркту міокарда.

Під час ШТ ритм для передсердь може бути синусовим, пасивним передсердним, фібриляцією або тріпотінням передсердь (ЕКГ 24), а також передсердною тахікардією (дубльована передсердно-шлуночкова тахікардія). У пацієнтів з ШТ також можливі різні варіанти ретроградного (шлуночково-передсердного) проведення.

Найчастіше серед тахіаритмій зустрічаються фібриляція і тріпотіння передсердь. Передумовами для їх виникнення є збільшення маси та фіброзування передсердь внаслідок ІХС, артеріальної гіпертензії, кардіоміопатій, вад серця, тиреотоксикозу та інших хвороб. У свою чергу, ці зміни призводять до уповільнення розповсюдження хвилі збудження по передсердях і формування передумов для повторного входу збудження. ФП виникає за механізмом мікроріентрі, тріпотіння – макроріентрі в передсердях. Частота збудження передсердь в обох випадках (220-350 за хвилину при тріпотінні, понад 350-400 – при фібриляції передсердь) є суттєво більшою, ніж кількість імпульсів, які можуть бути проведені через АВ з'єднання.

Фібриляцію передсердь визначають як суправентрикулярну тахіаритмію, яка характеризується некоординованою активацією передсердь з погіршенням внаслідок цього їх механічної функції. На ЕКГ замість стійких зубців Р реєструють швидкі осциляції або фібриляторні хвилі *f*, змінні за розмірами, формою, часом виникнення і асоційовані з нерегулярною і нерідко – надто частою відповіддю шлуночків (ЕКГ 1-4). Кількість шлуночкових імпульсів у хворих з ФП залежить від електрофізіологічних властивостей АВ вузла та інших тканин, які проводять імпульси, вагусного і симпатичного тонусу, наявності чи відсутності додаткових провідних шляхів, а також впливу препаратів. Нерегулярна, стійка тахіаритмія з дуже високою ЧСС (понад 200-250 імпульсів за хвилину) і поширеними поліморфними комплексами QRS дозволяє припускати ФП з проведенням через додатковий шлях (ЕКГ 15, 18).

На відміну від ФП, тріпотіння передсердь характеризується «пилкоподібною» картиною ізолінії ЕКГ, що відображає більш організовану електричну активність передсердь. Хвилі тріпотіння *F* виникають з частотою 220-350 на хвилину і найкраще візуалізуються у відведеннях II, III, aVF і V_1 (ЕКГ 9, 10). При типовій формі ТП хвилі *F* негативні у відведеннях II, III і aVF і позитивні – у V_1 (ЕКГ 16). Навпаки, при зворотній типовій формі ТП хвилі *F* позитивні у відведеннях II, III і aVF і негативні – у V_1. При ТП нерідко спостерігається АВ блокада з проведенням 2:1, внаслідок чого зберігається регулярність ритму шлуночків. У цьому випадку частота скорочень шлуночків може становити близько 150 за хвилину, що потребує проведення диференціальної діагностики з іншими суправентрикулярними, особливо передсердними тахікардіями (ЕКГ 19, 26, 31). Натомість, при АВ проведенні 4:1 частота ритму шлуночків є нормальною, а гемодинаміка – стабільною, і тому ТП інколи виявляють лише при випадковій реєстрації ЕКГ (ЕКГ 9, 17). При змінному АВ проведенні (від 2:1 до 3:1 і 4:1) ритм шлуночків нерегулярний (ЕКГ 10, 16, 20, 34).

Особливо небезпечним для життя є виникнення фібриляції або тріпотіння передсердь з проведенням імпульсів через пучок Кента (ЕКГ 15, 18). Оскільки тривалість рефрактерного періоду додаткового шляху може бути меншою за 200 мс, частота шлуночкового ритму може сягати 250-300 і більше за хвилину. А це, в свою чергу, може призвести до тріпотіння та фібриляції шлуночків. За дуже високої ЧСС ритм під час пароксизму буває абсолютно регулярним. Можливі пояснення цього феномену – активація шлуночків у момент закінчення рефрактерного періоду додаткового шляху, або тріпотіння передсердь з проведенням через додатковий шлях 1:1. Повторне приховане проведення імпульсів у додатковий шлях може спричинити появу пауз, достатніх для короткочасного відновлення функції АВ вузла та інтермітуючого нормального АВ проведення з вузькими комплексами QRS.

При тріпотінні та фібриляції шлуночків спостерігаються хаотичні скорочення м'язових волокон. Оскільки при цьому шлуночки не в змозі виконувати насосну функцію, може настати зупинка кровообігу. Інколи спостерігаються короткочасні епізоди тріпотіння шлуночків, які припиняються самостійно. Натомість, фібриляція шлуночків майже завжди безпосередньо загрожує життю і потребує проведення негайної дефібриляції.

Графіка ЕКГ при тріпотінні шлуночків нагадує синусоїдальну (пилкоподібну) криву, на якій неможливо розрізнити комплекс QRS, сегмент ST і зубець Т (ЕКГ 11). Частота осциляцій зазвичай перевищує 200 за хвилину. Наголосимо, що осно-

вою диференціації між ШТ і тріпотінням шлуночків насамперед є графіка хвиль, а не ЧСС.

Фібриляція шлуночків проявляється хаотичною асинхронною фракціонованою активністю серця. На ЕКГ з'являються нерегулярні коливання різної амплітуди та форми, частотою від 150 до 500 за хвилину. Розрізняють дрібнохвильову, середньохвильову і великохвильову форми фібриляції шлуночків (ЕКГ 12, 13). Якщо тривалість епізодів тріпотіння або фібриляції шлуночків не перевищує 5-7 секунд, клінічно це може проявитися лише короткочасною втратою свідомості (синдромом Морганьї-Едемса-Стокса). При більшій тривалості нападів настає клінічна смерть.

ЕКГ 1

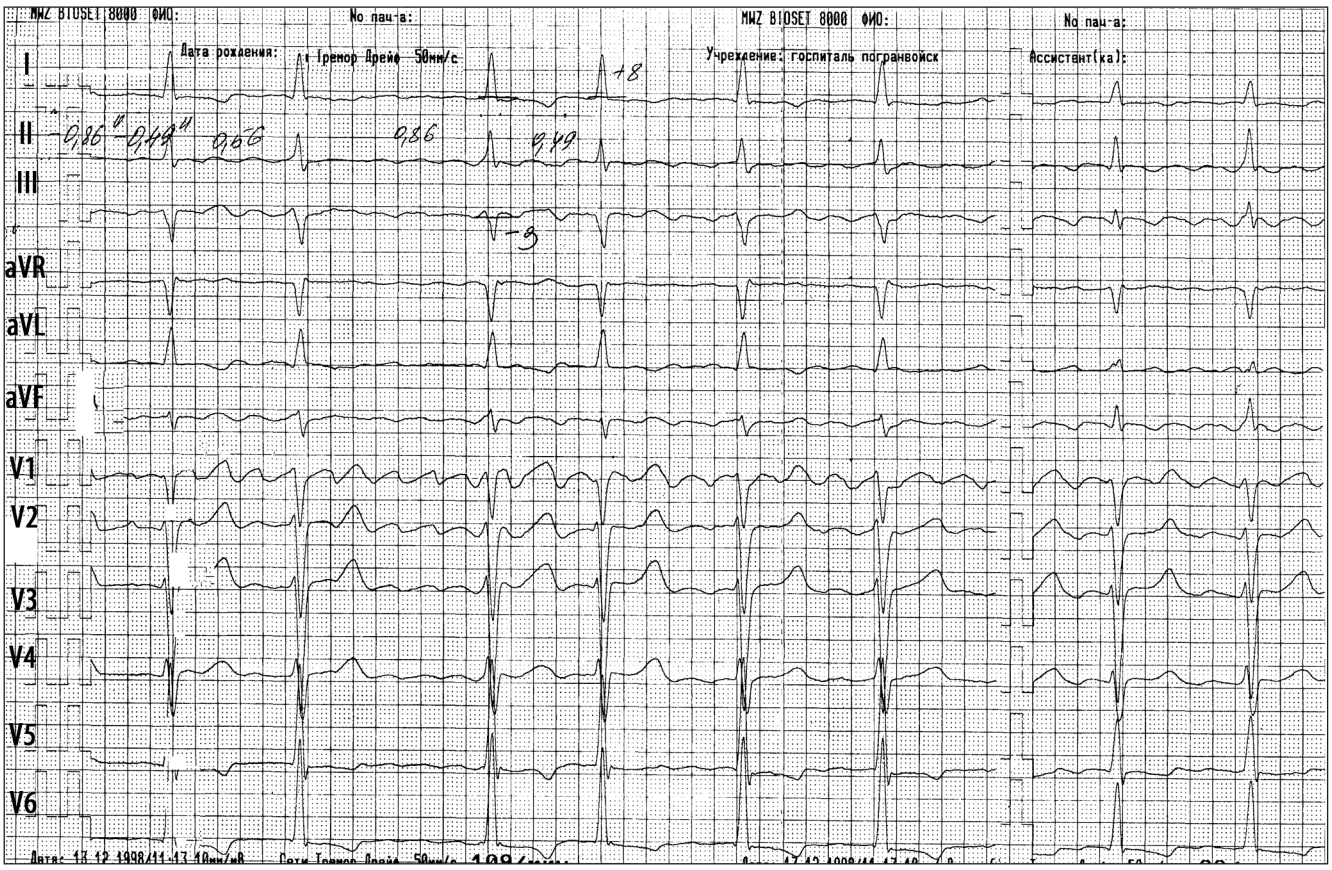

ЕКГ 2

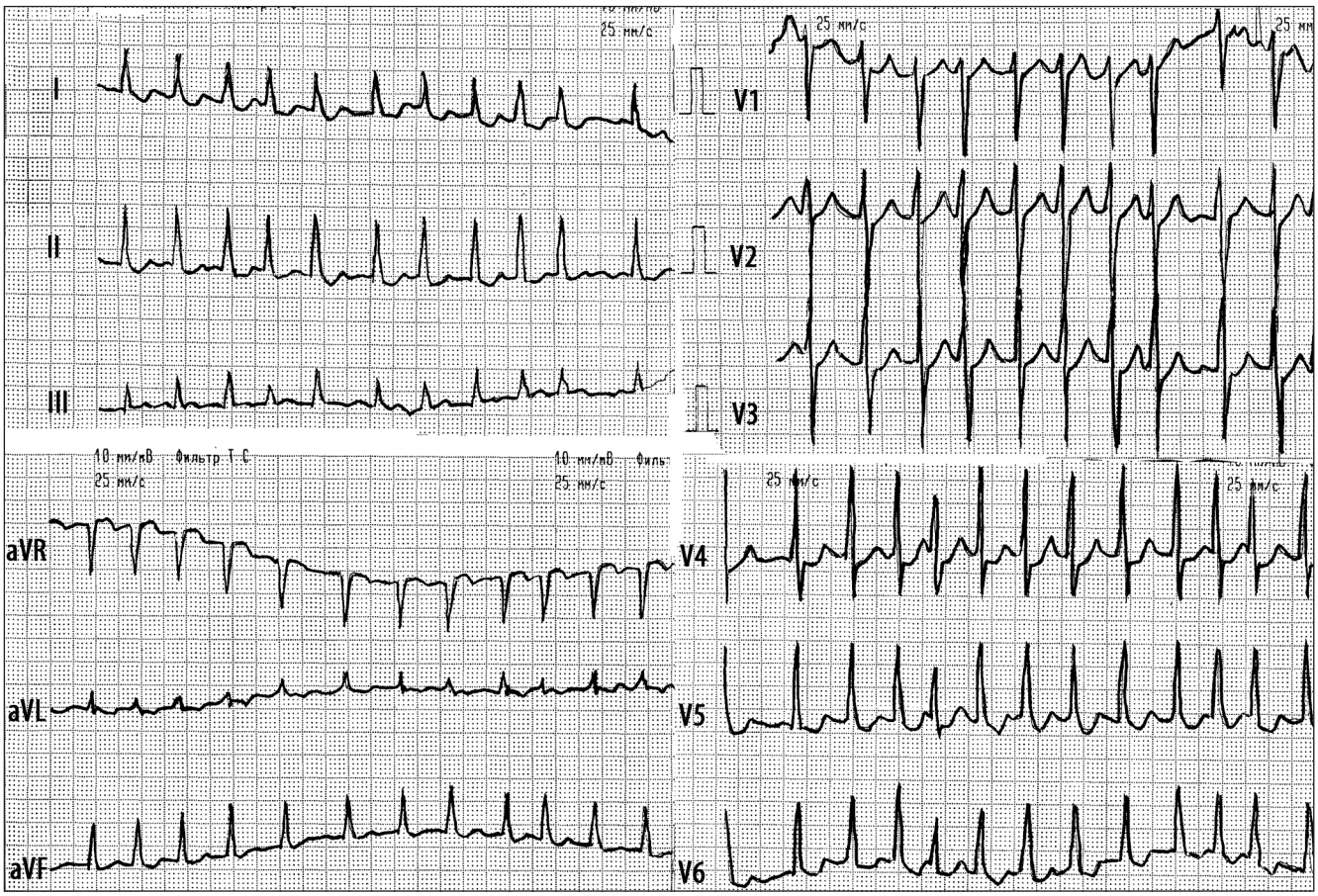

ЕКГ 3

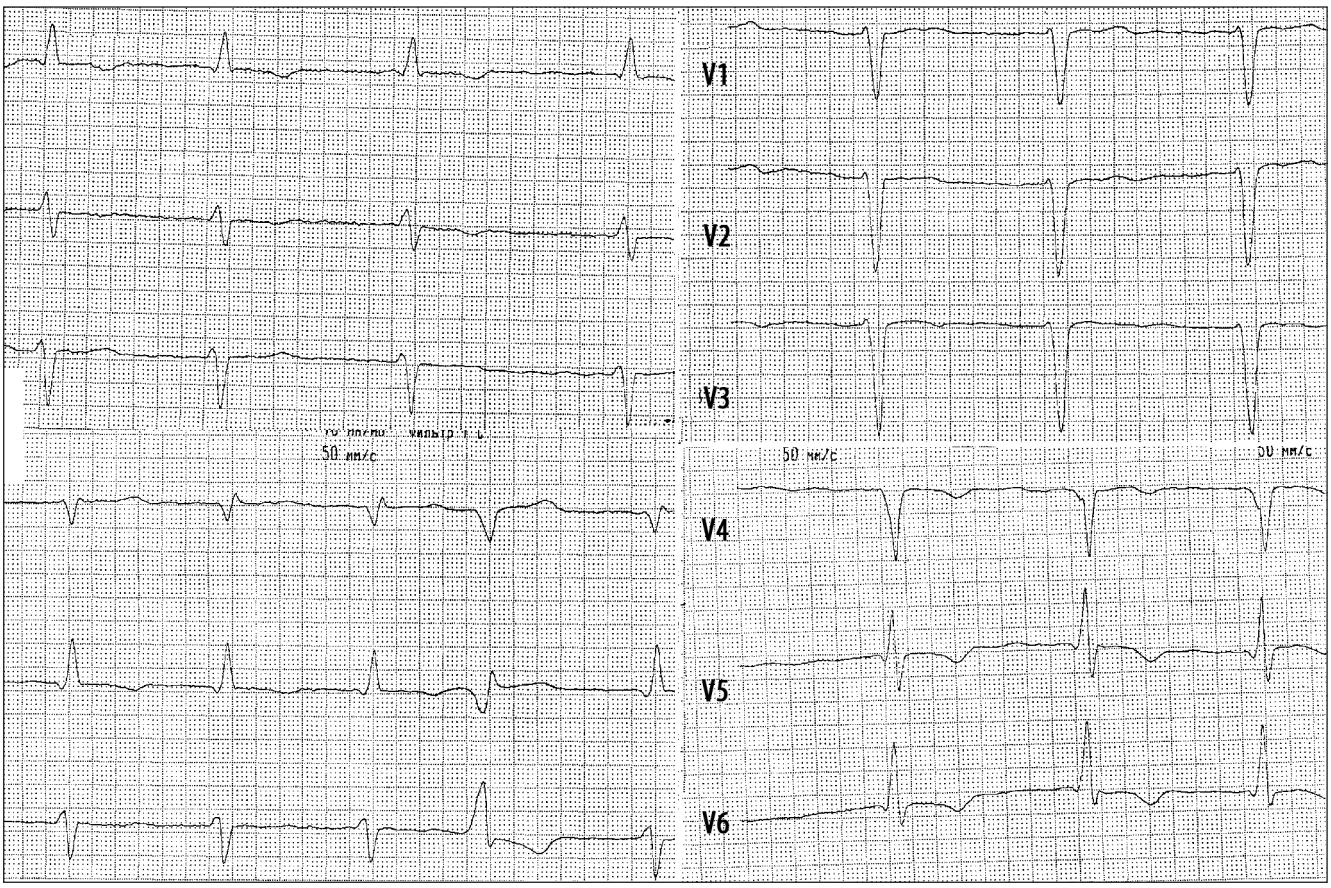

ЕКГ 4

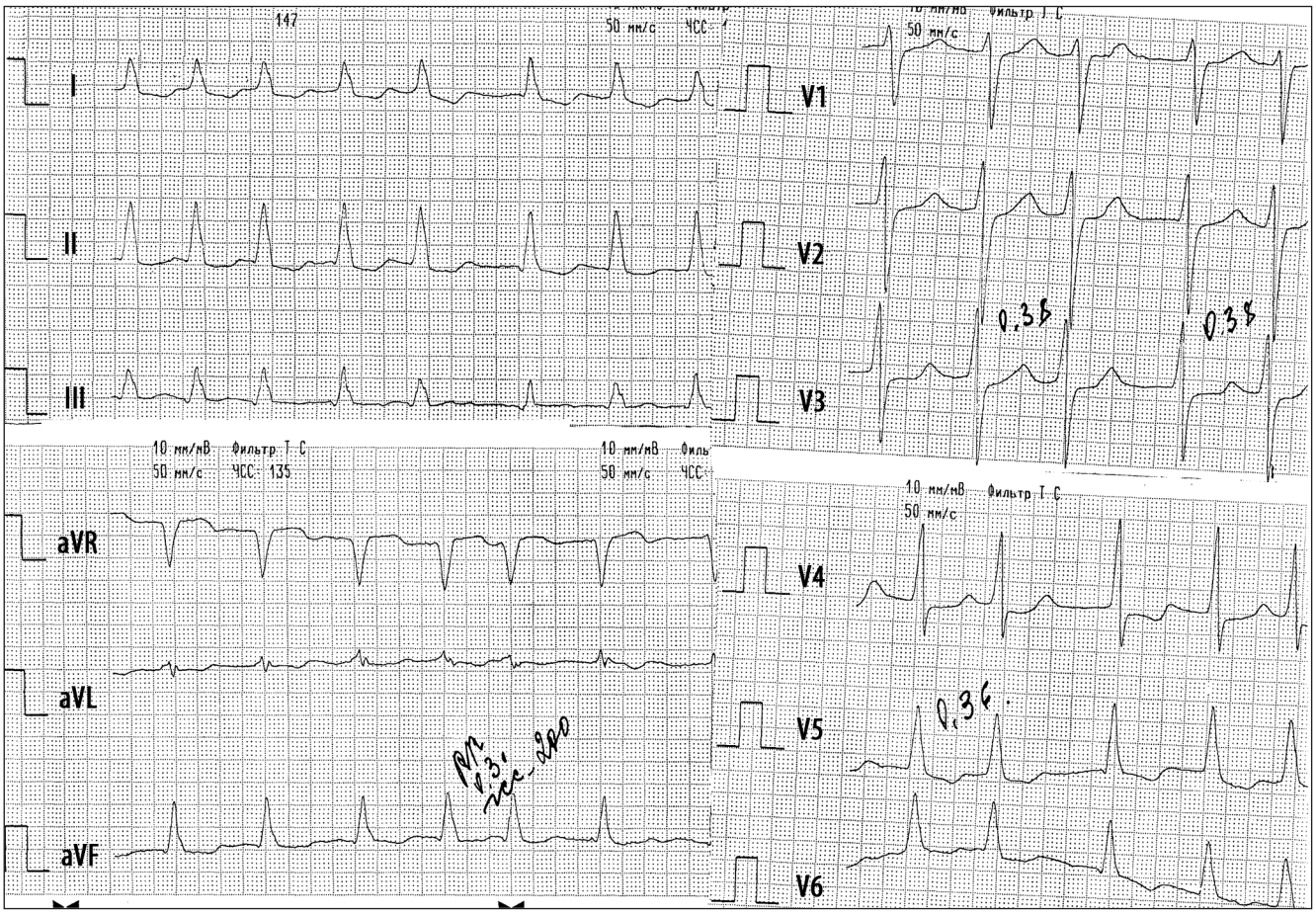

ЕКГ 5

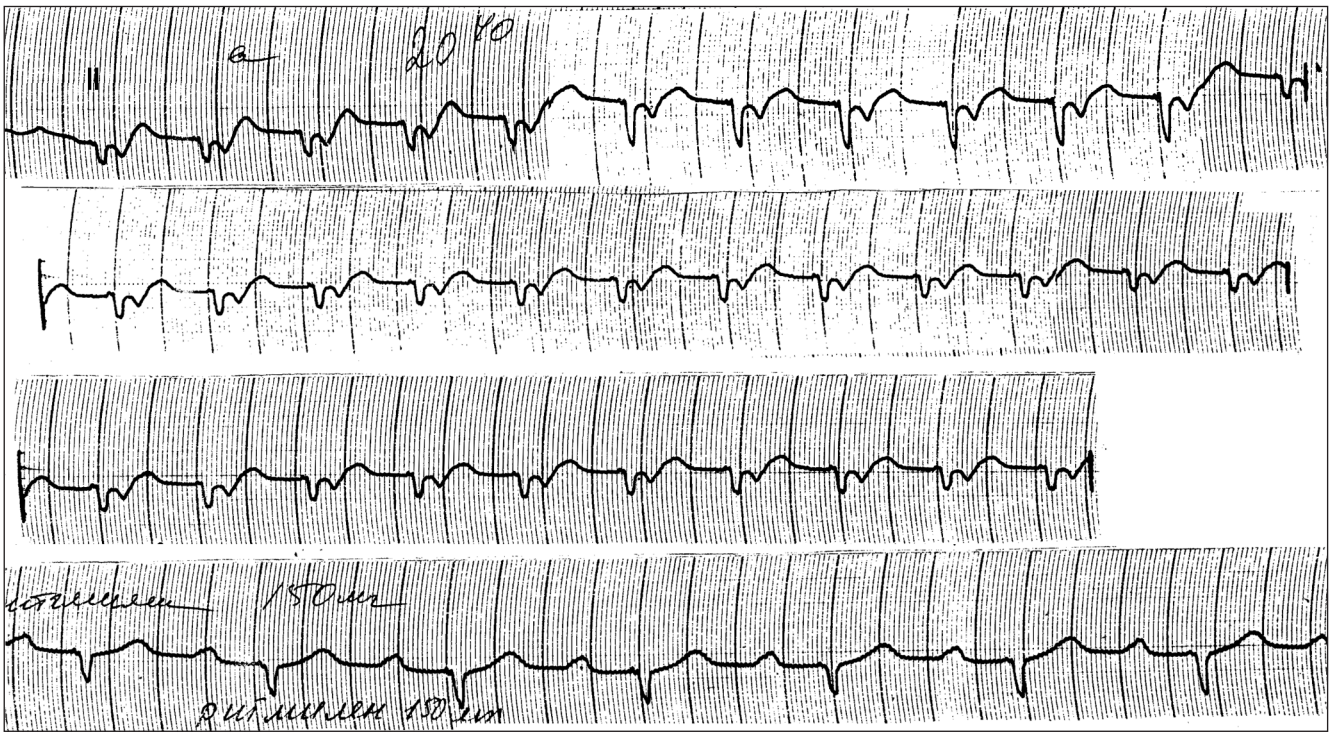

ЕКГ 6

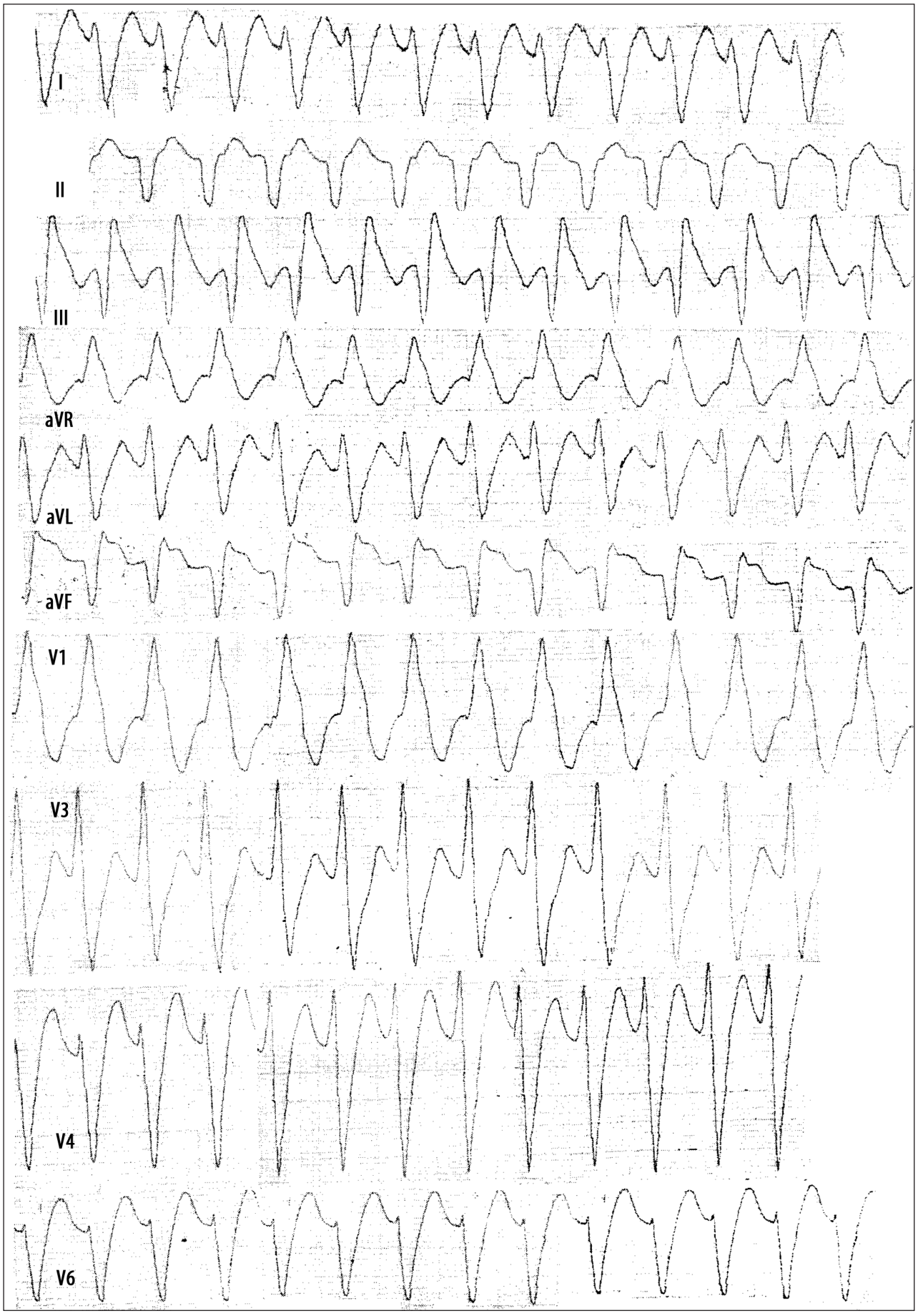

ЕКГ 7

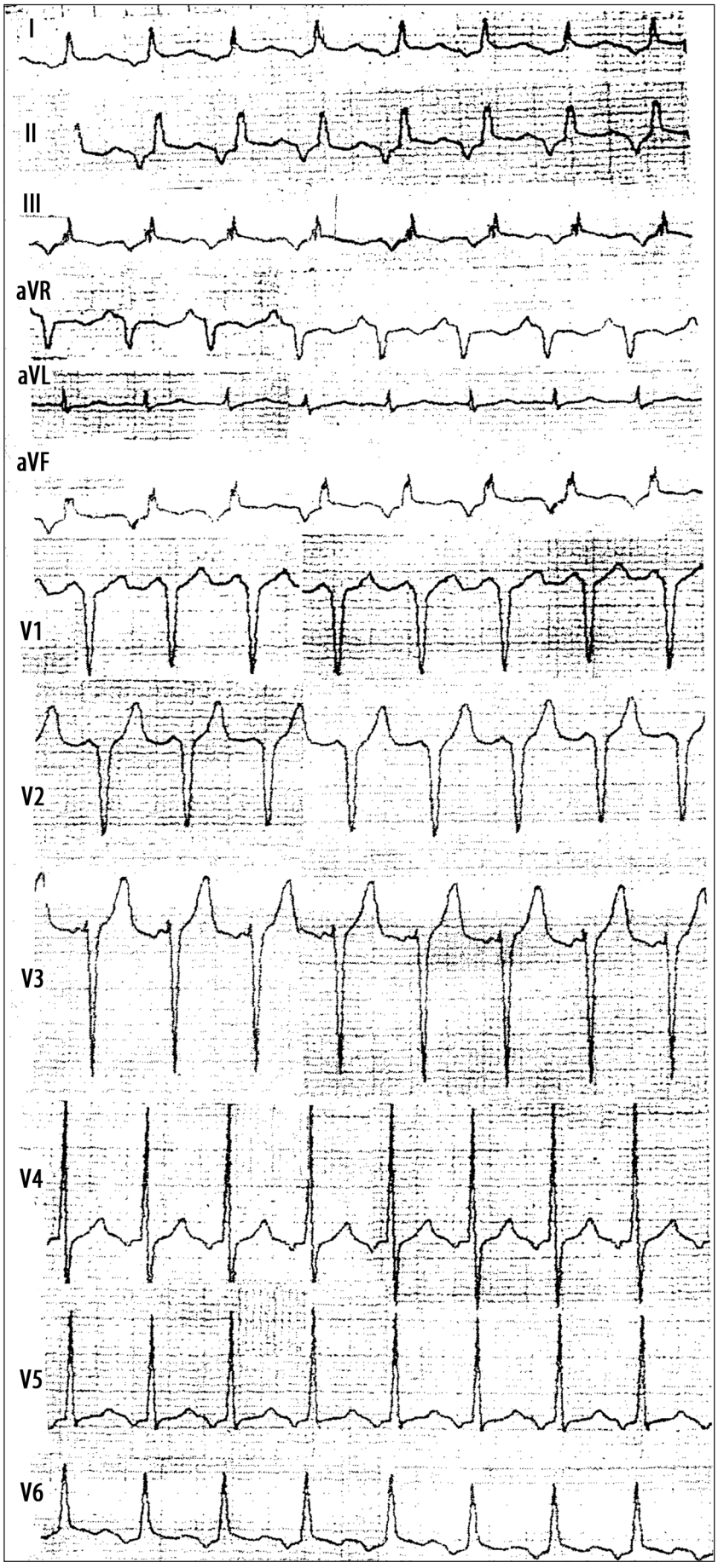

ЕКГ 8

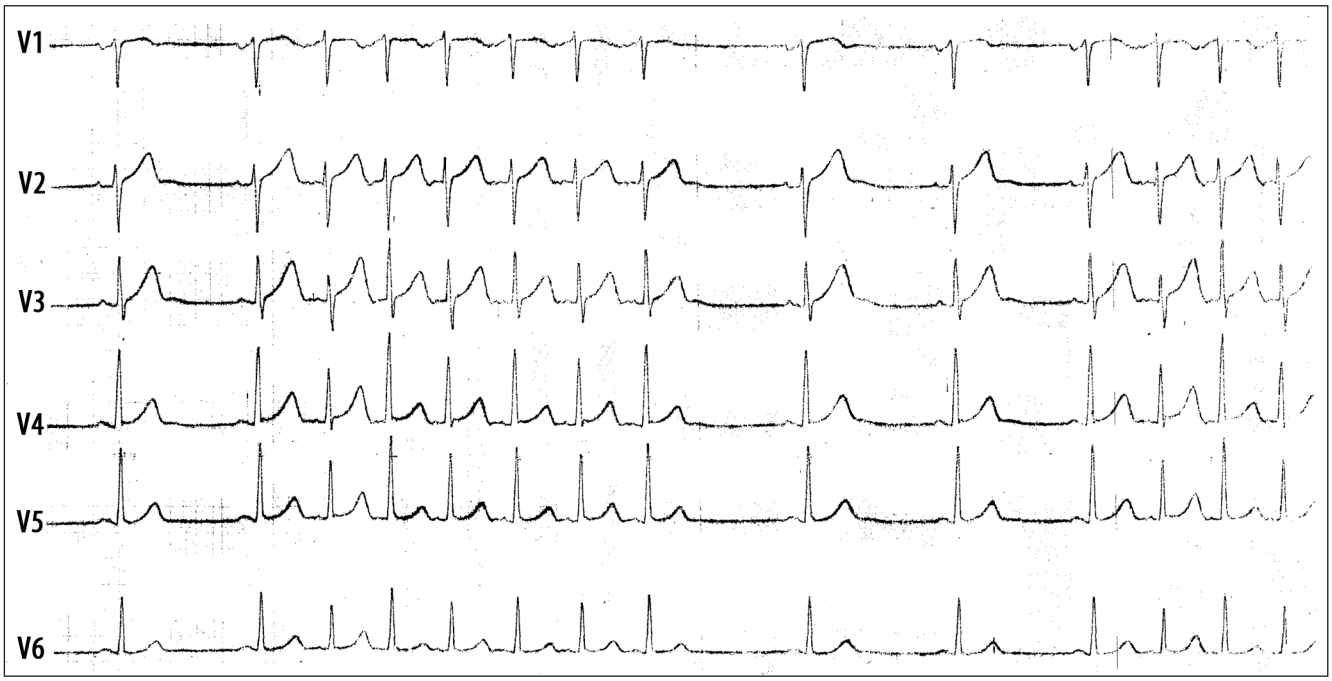

ЕКГ 9

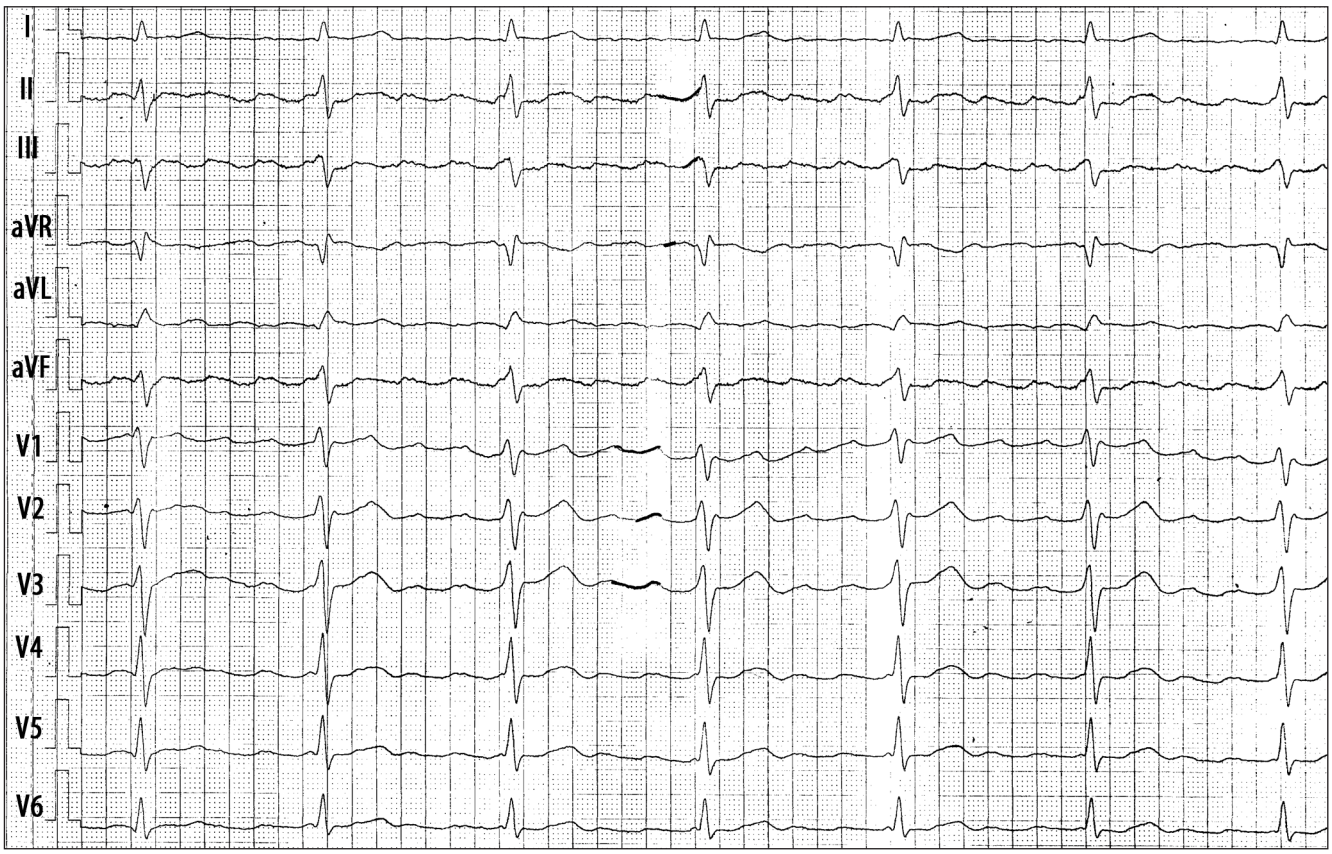

ЕКГ 10

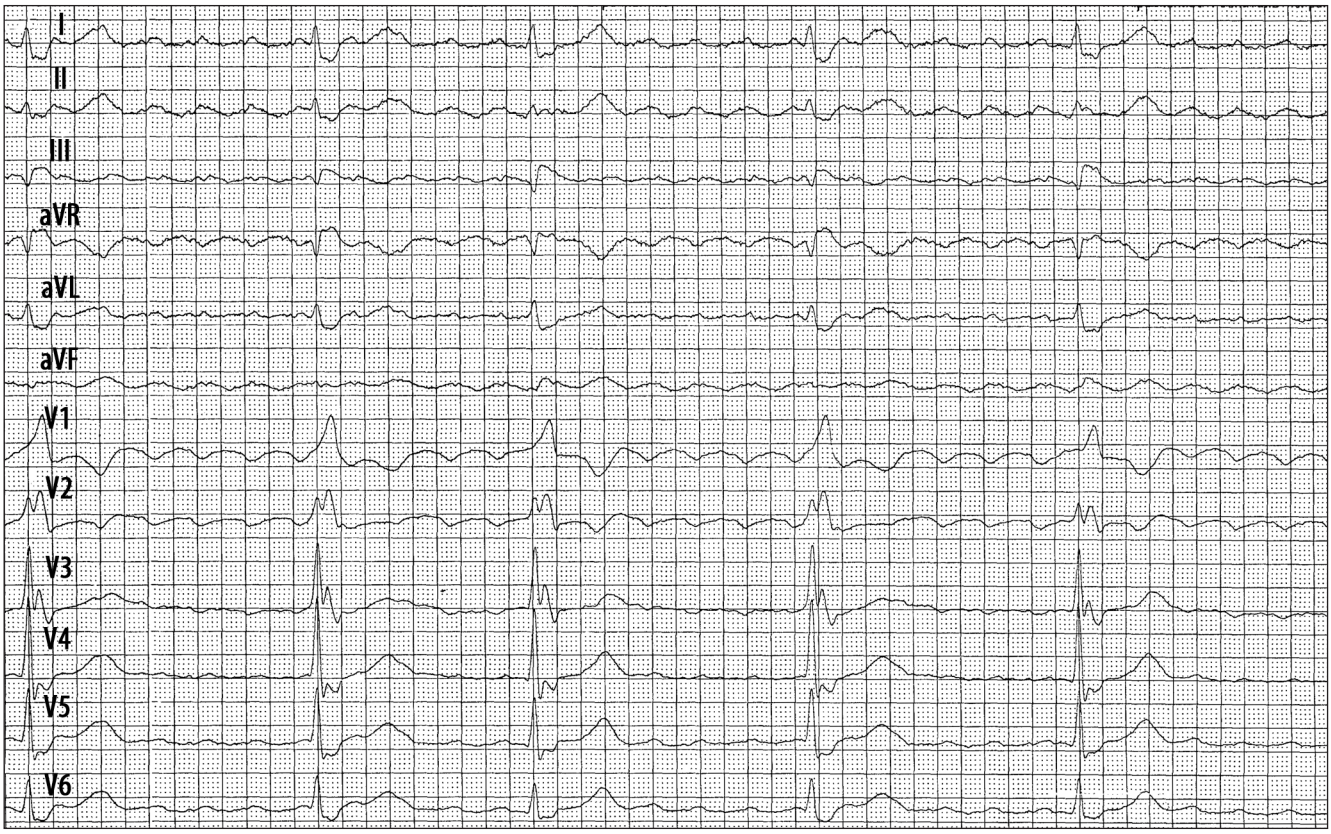

ЕКГ 11

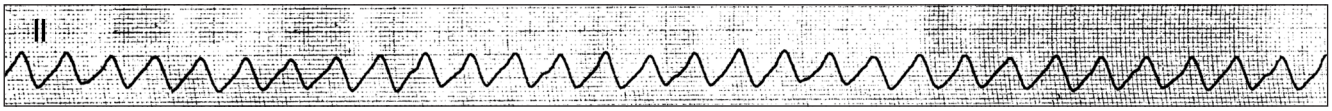

ЕКГ 12

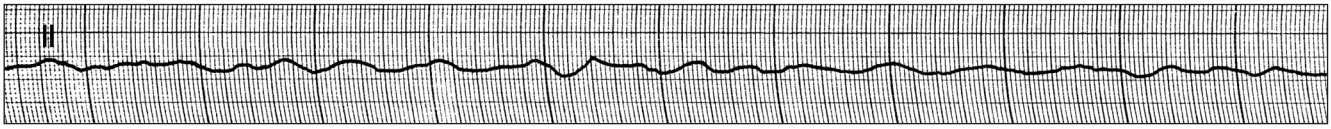

ЕКГ 13

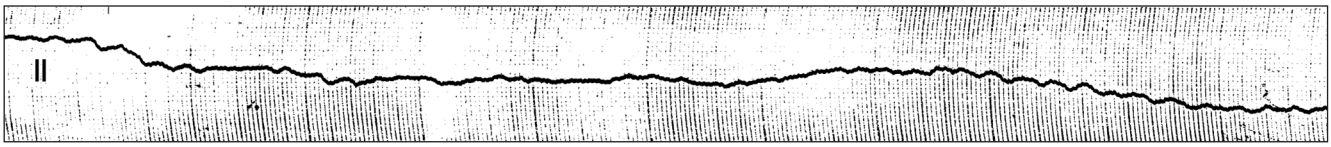

ЕКГ 14

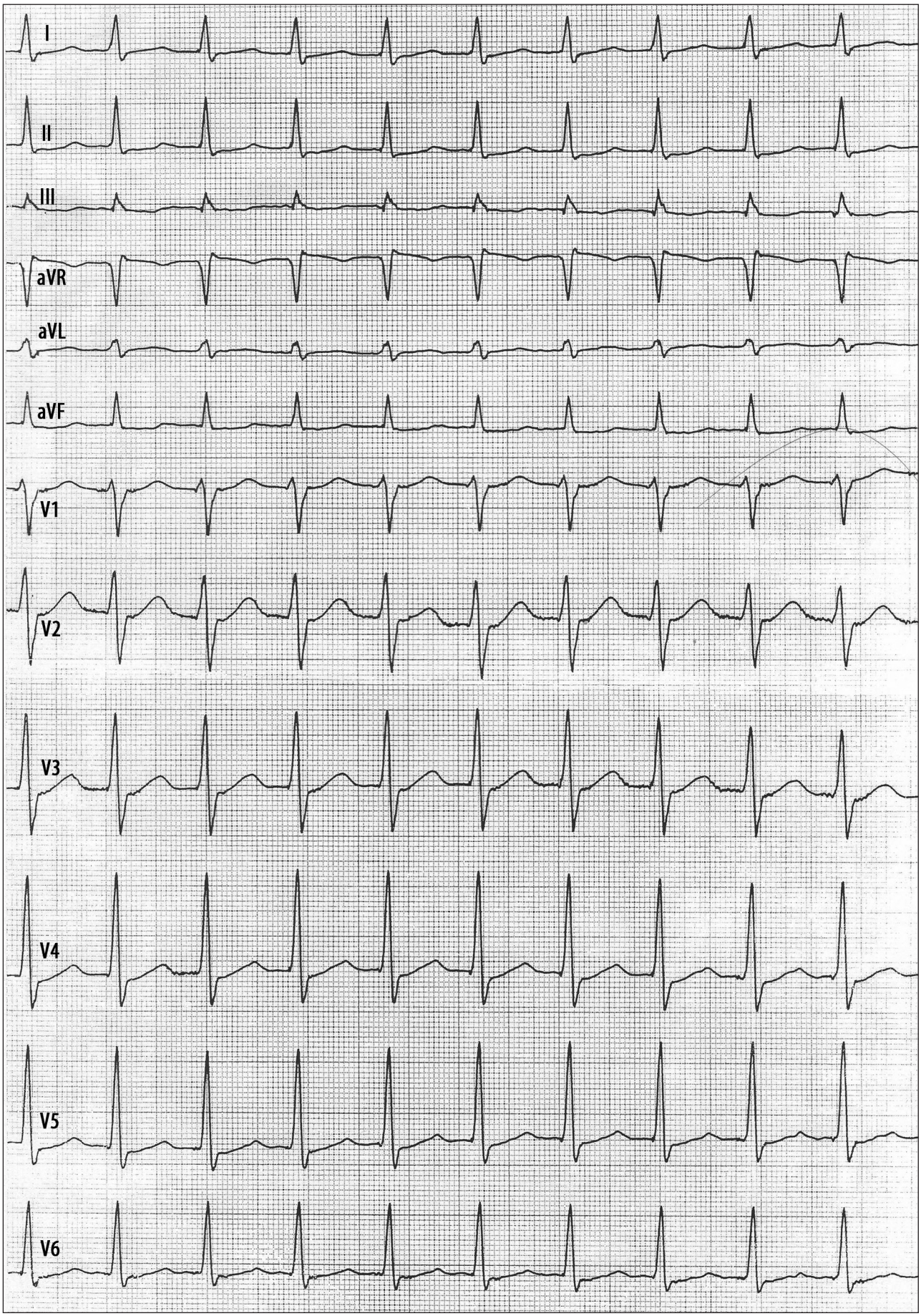

ЕКГ 15

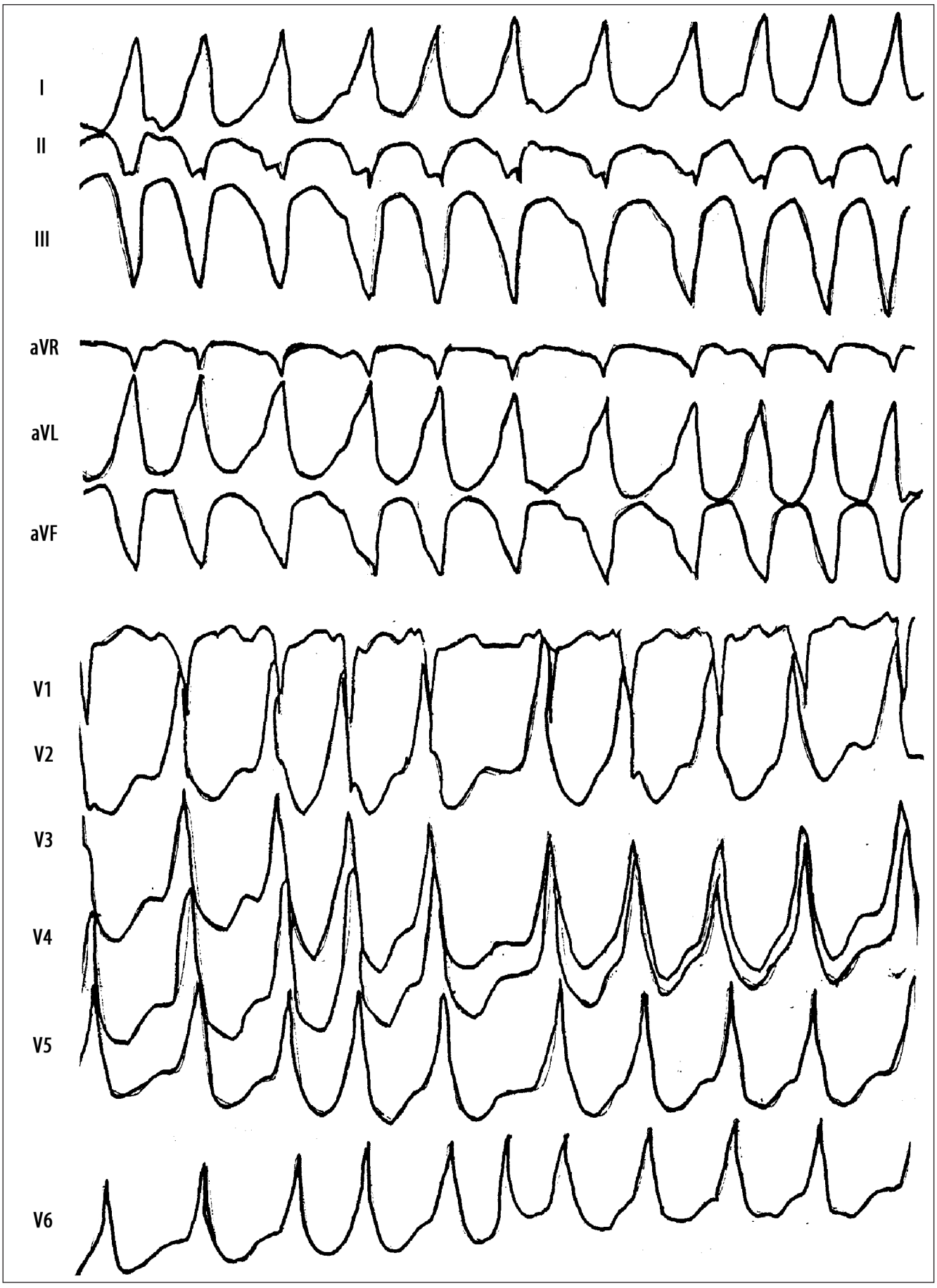

ЕКГ 16

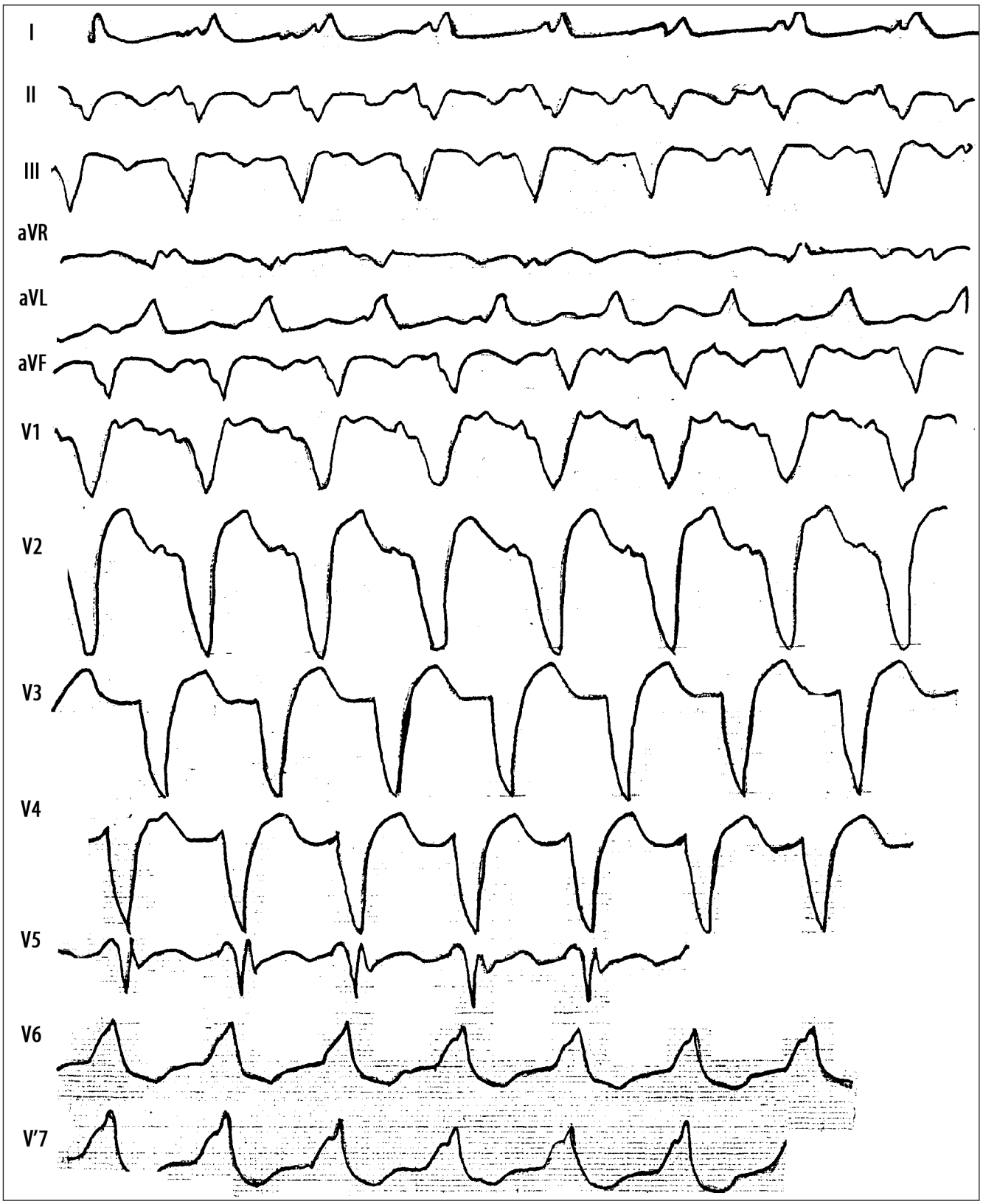

ЕКГ 17

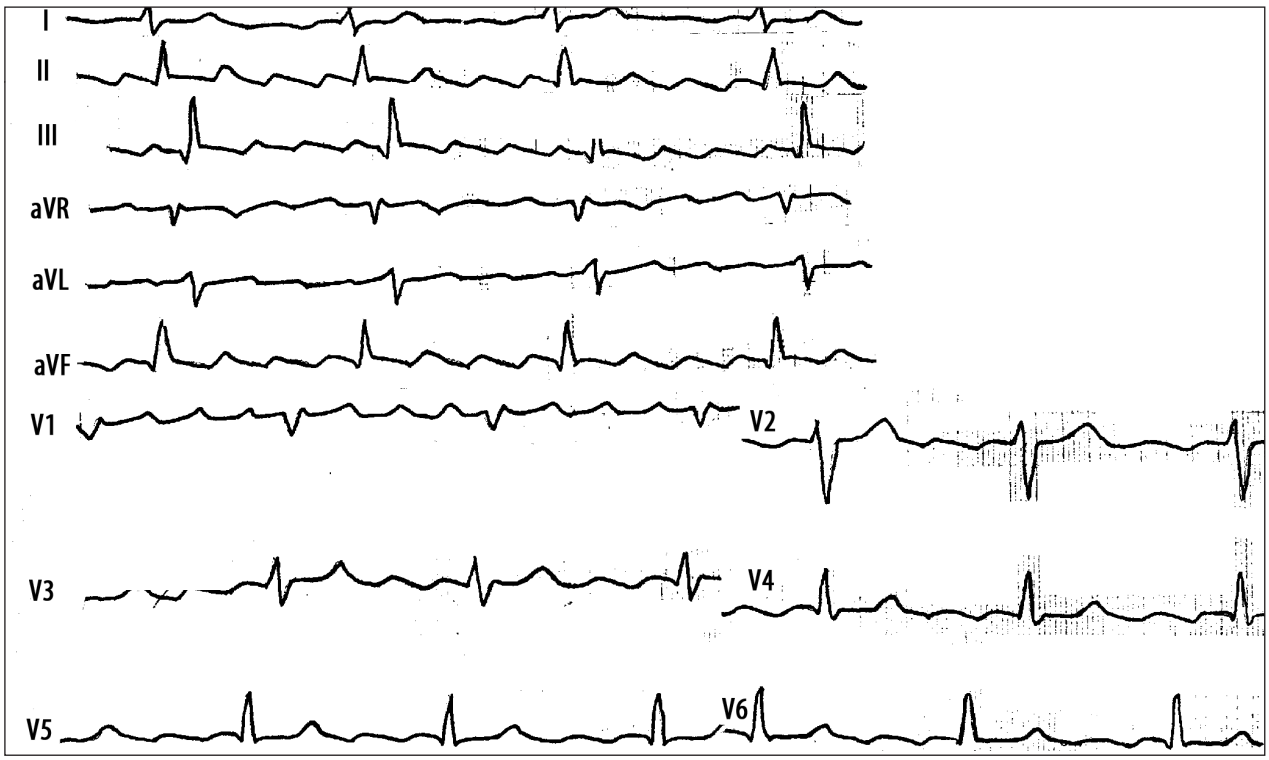
I
II
III
aVR
aVL
aVF
V1
V2
V3
V4
V5
V6

ЕКГ 18

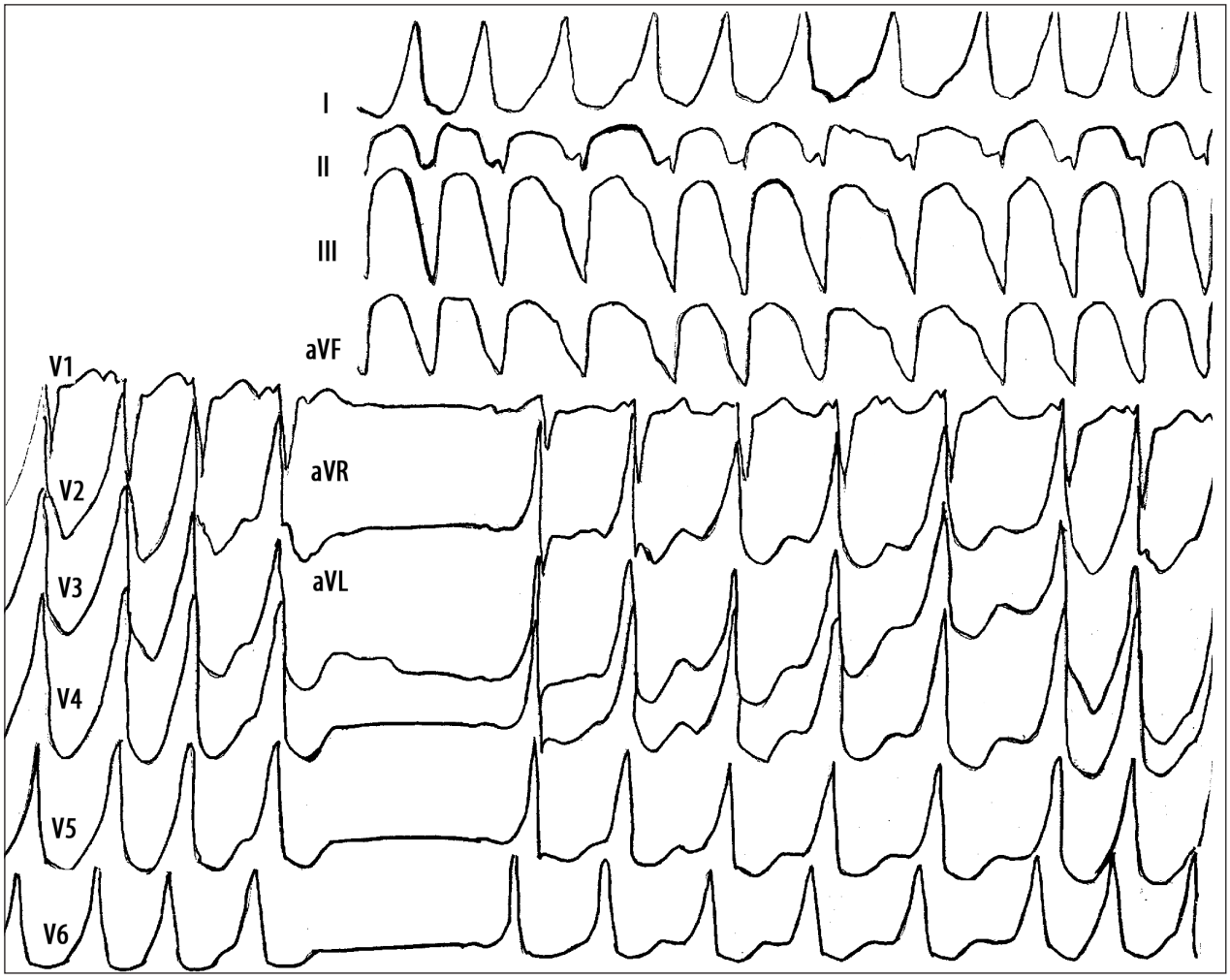
I
II
III
aVF
V1
aVR
V2
aVL
V3
V4
V5
V6

ЕКГ 19



ЕКГ 20

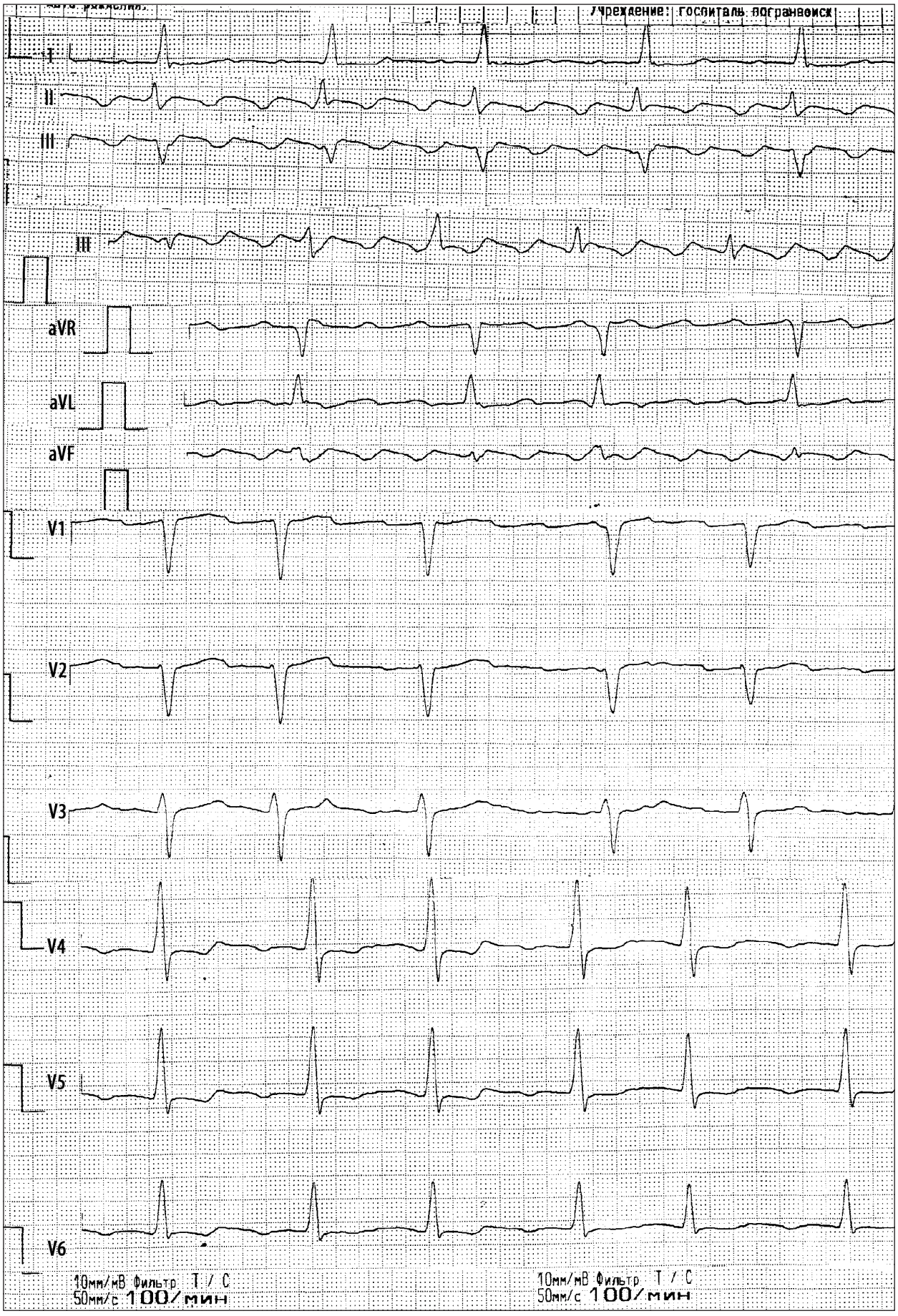
Учреждение: госпиталь погранвойск
I
II
III
III
aVR
aVL
aVF
V1
V2
V3
V4
V5
V6
10мм/мВ Фильтр Т / С
50мм/с 100/мин
10мм/мВ Фильтр Т / С
50мм/с 100/мин

ЕКГ 21

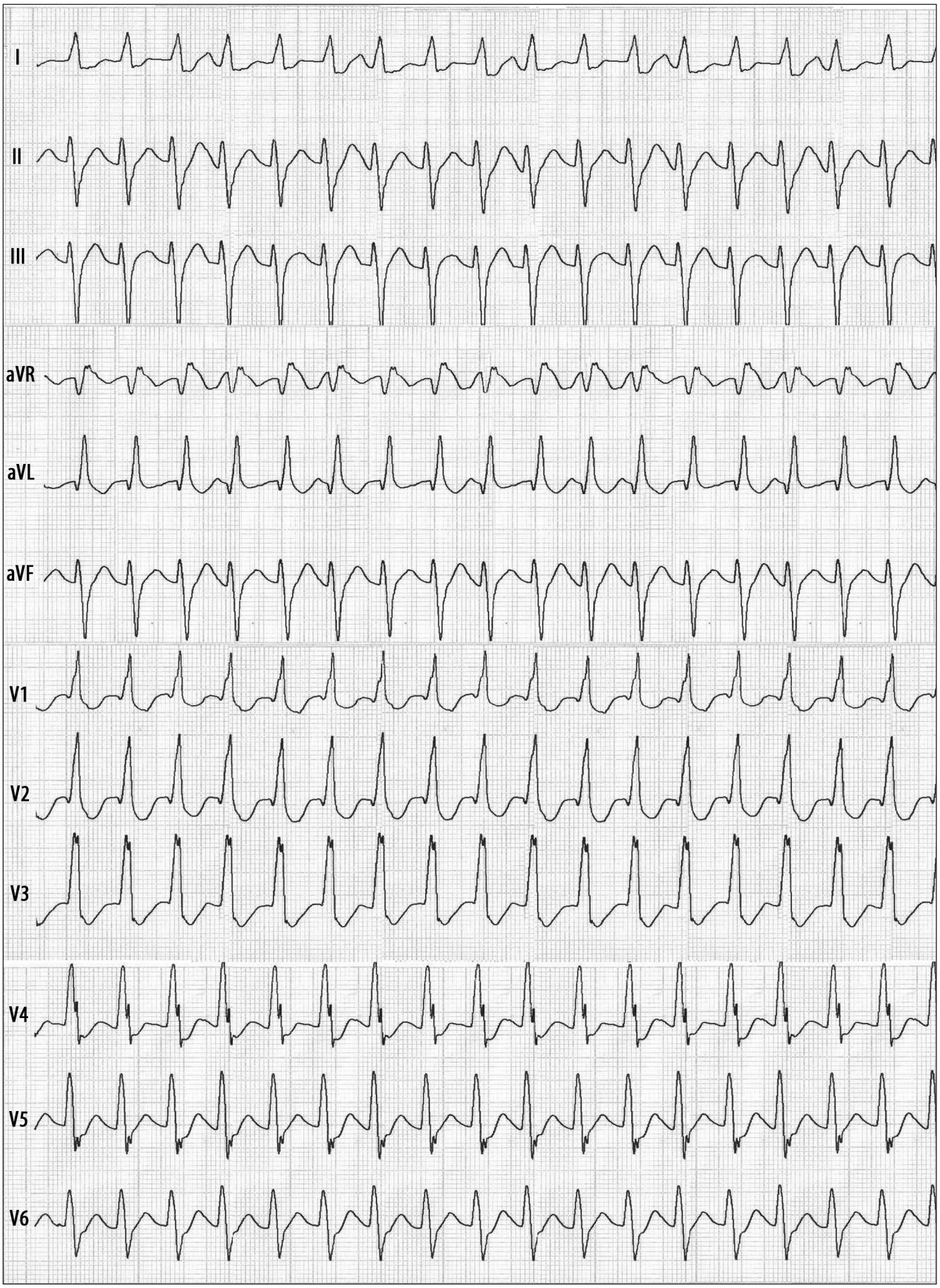

ЕКГ 22

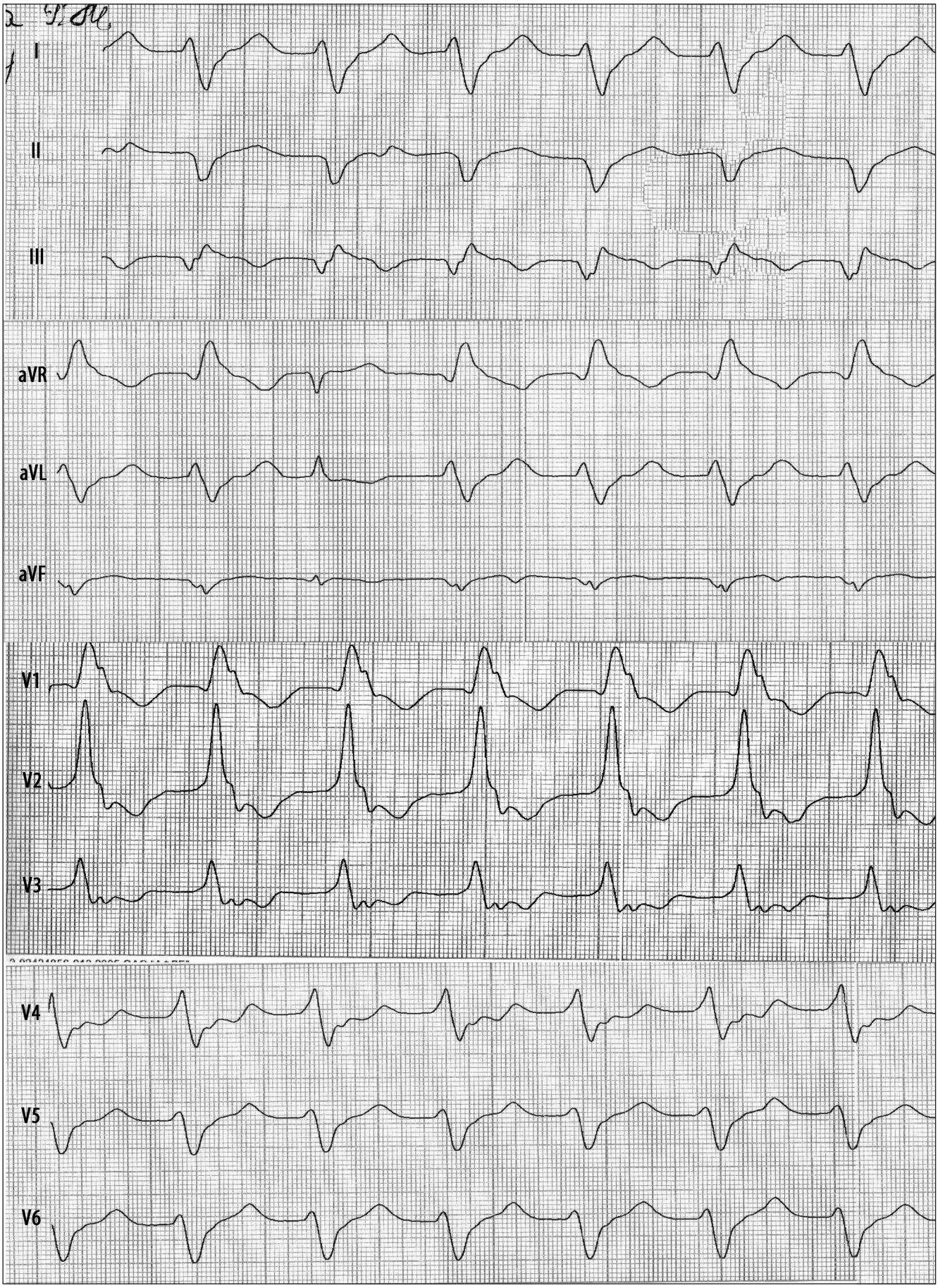

ЕКГ 23

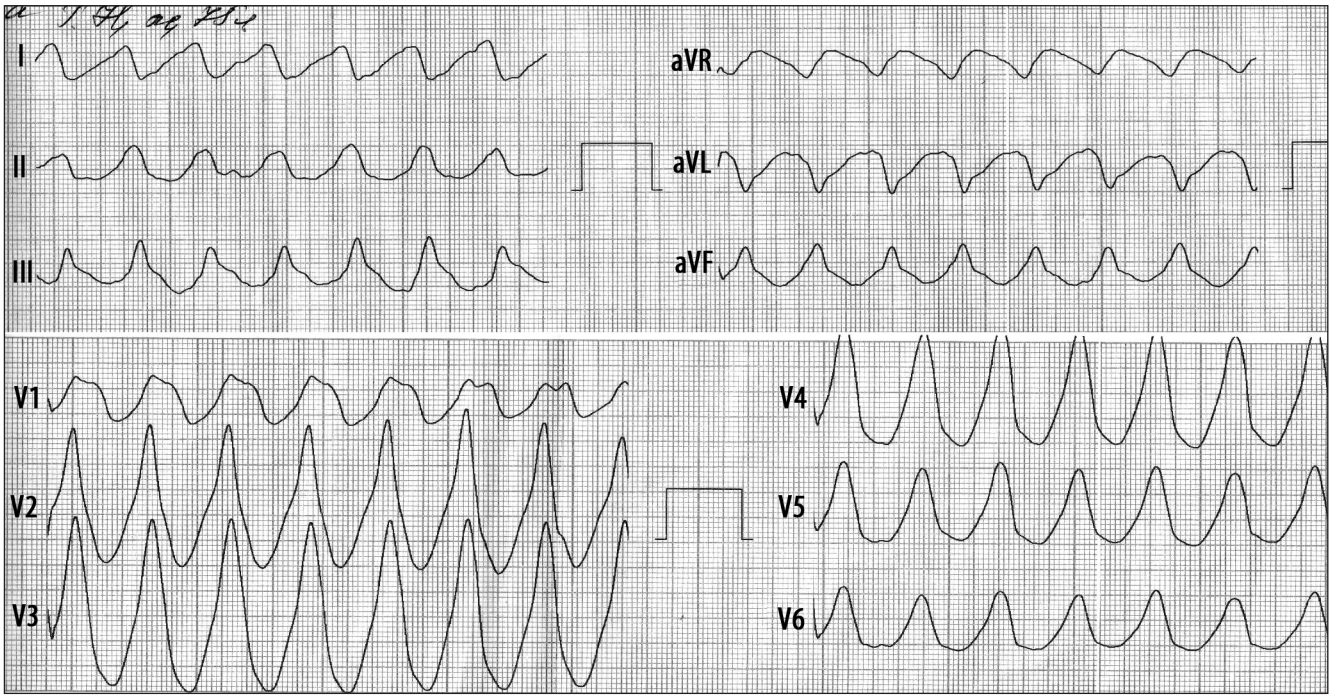
I
II
III
aVR
aVL
aVF
V1
V2
V3
V4
V5
V6

ЕКГ 24

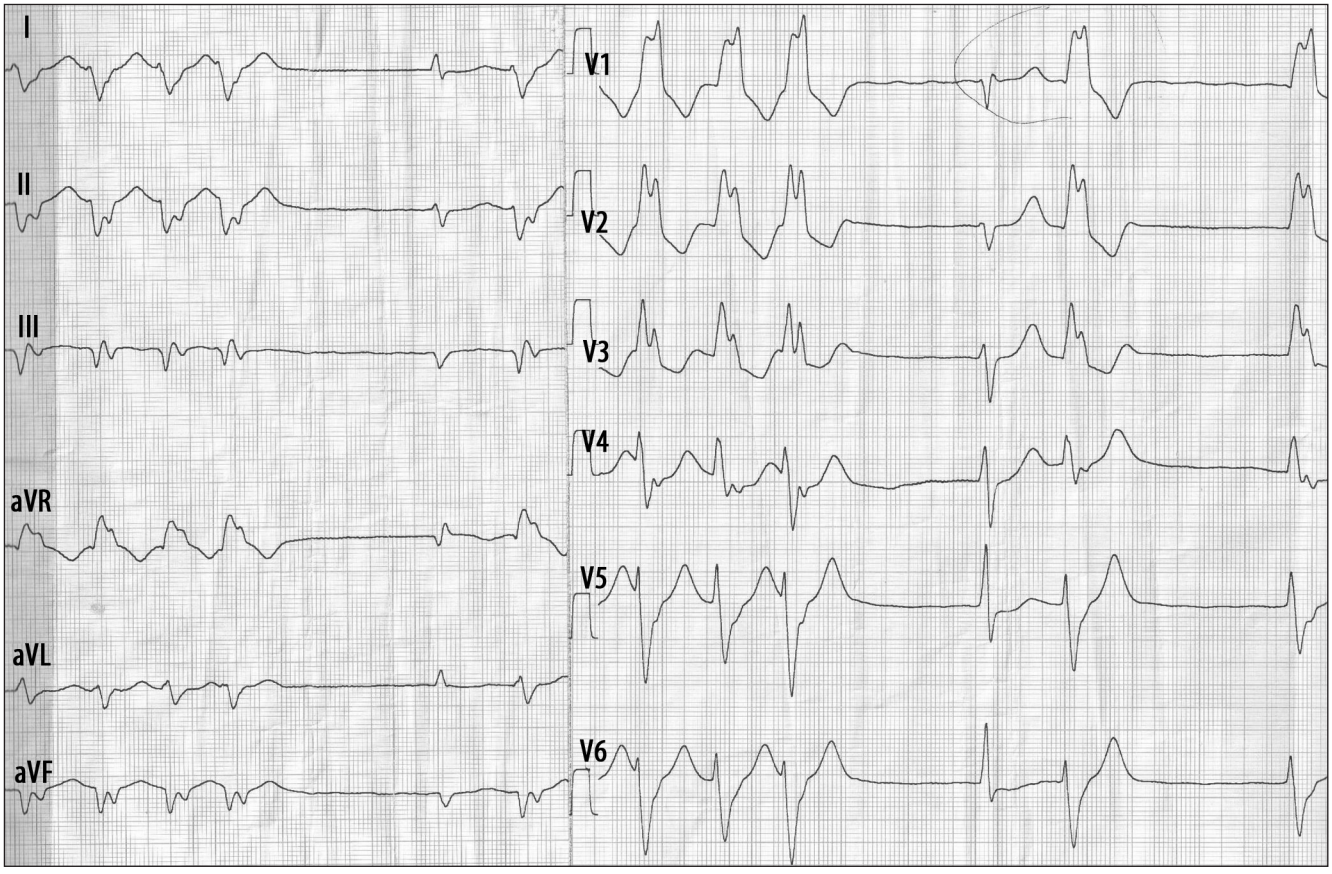
I
II
III
aVR
aVL
aVF
V1
V2
V3
V4
V5
V6

ЕКГ 25

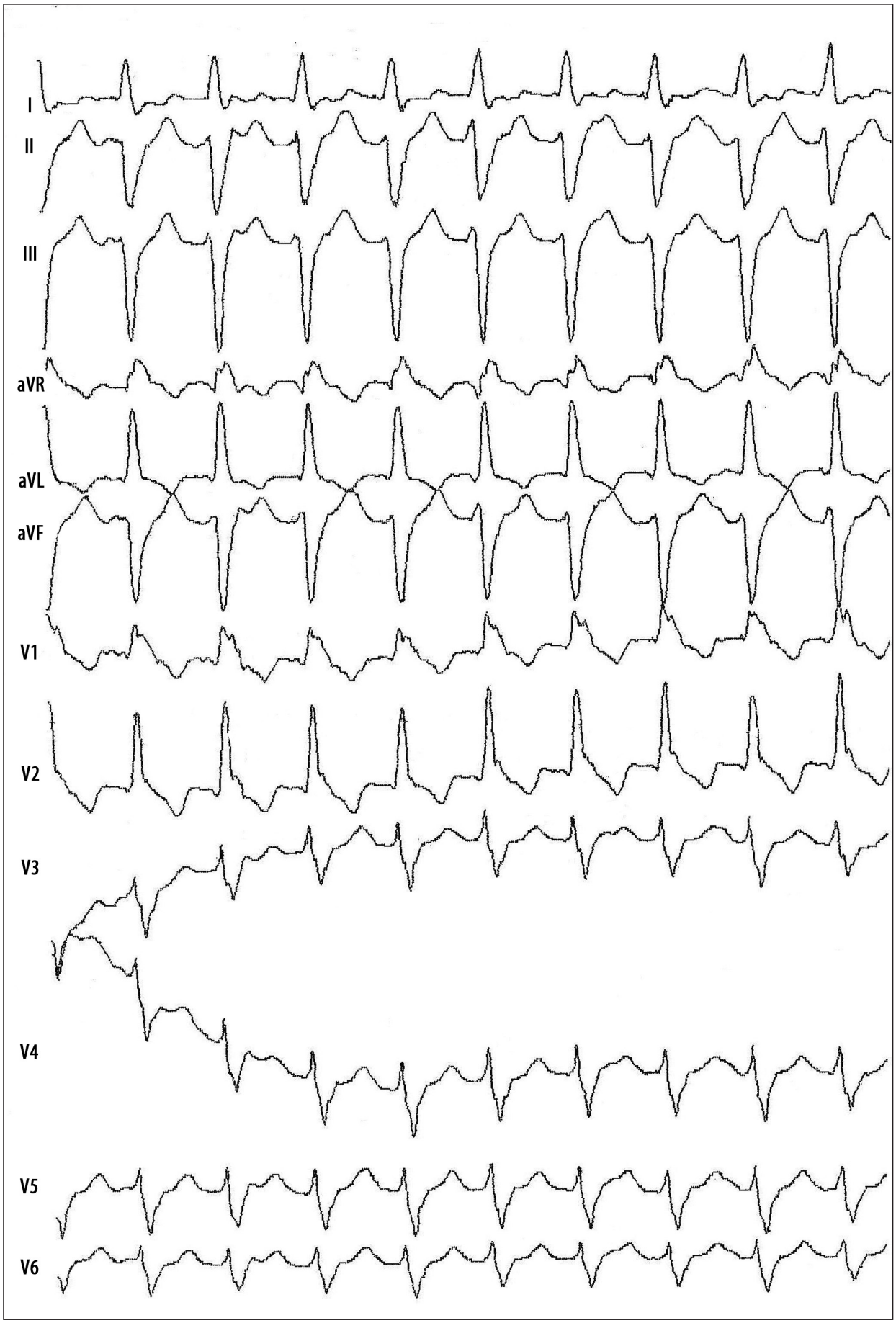

ЕКГ 26

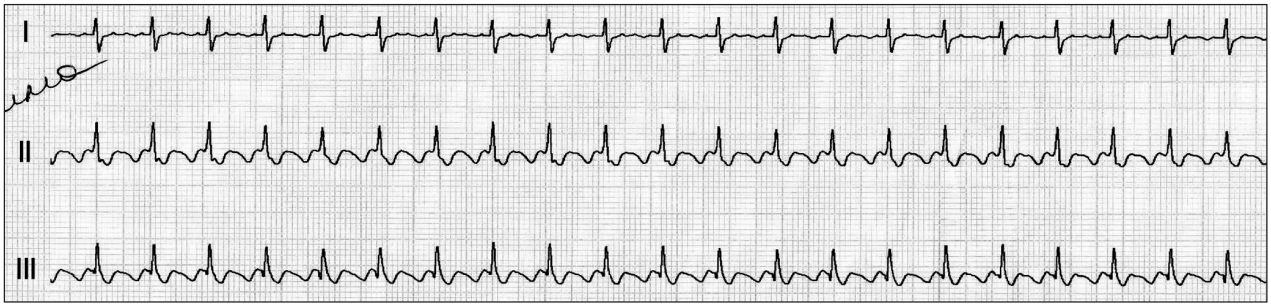

ЕКГ 27

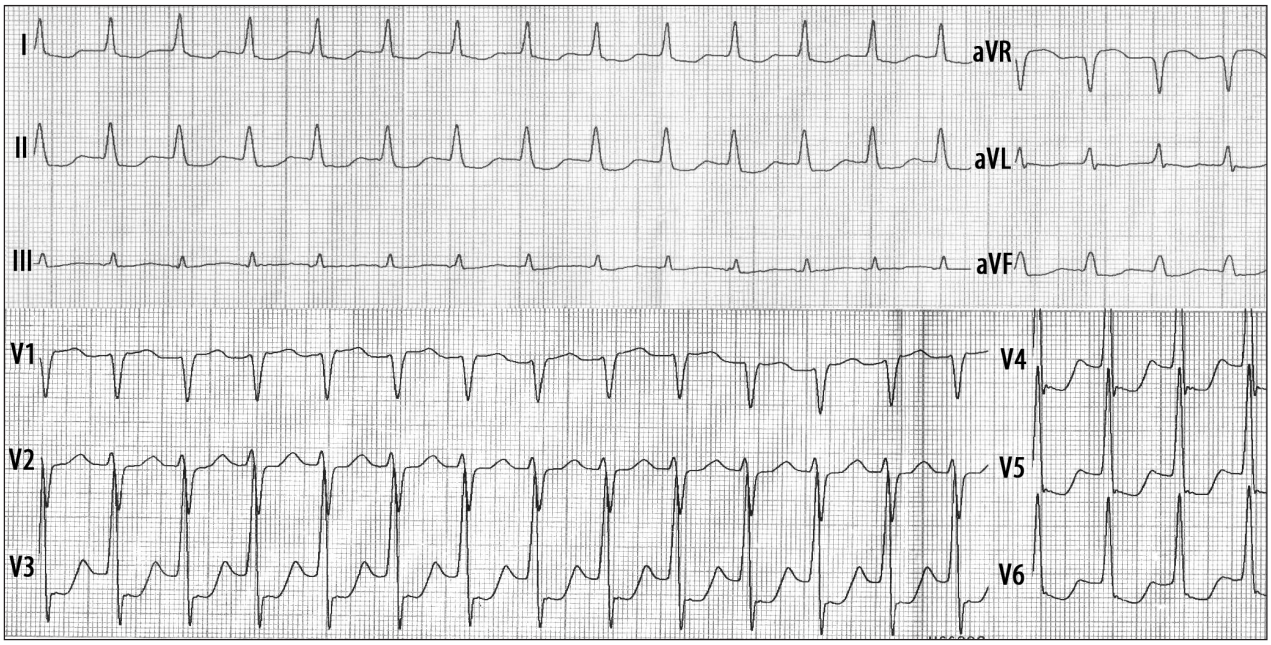

ЕКГ 28

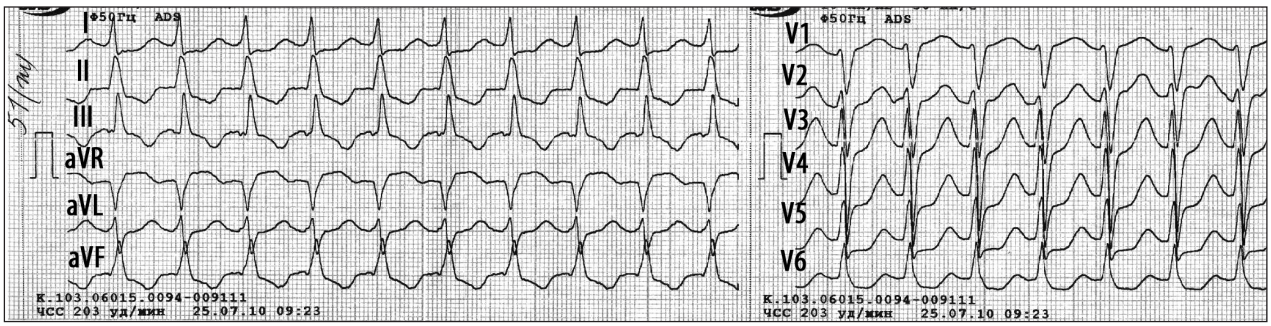

ЕКГ 29

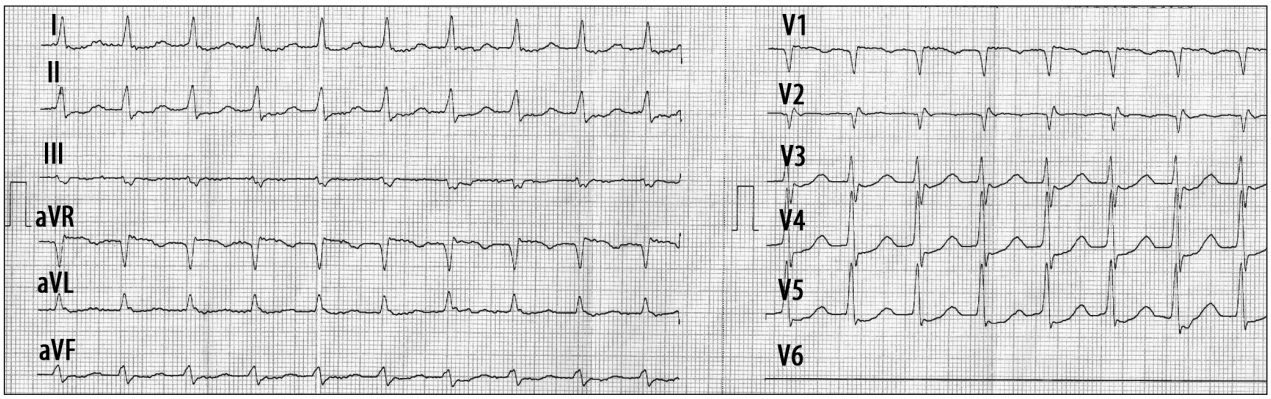

ЕКГ 30

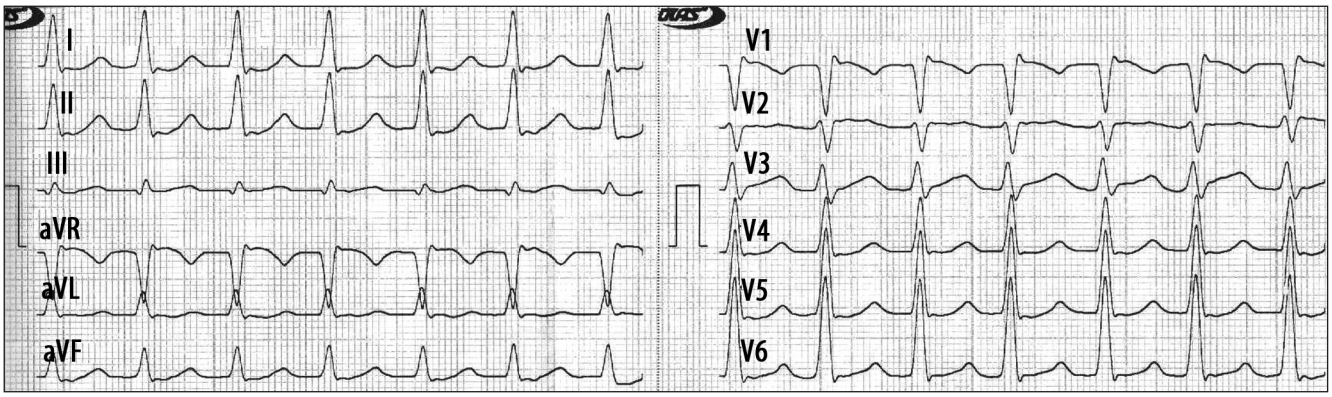
I
II
III
aVR
aVL
aVF
V1
V2
V3
V4
V5
V6

ЕКГ 31


I
II
III
aVR
aVL
aVF
V1
V2
V3
V4
V5
V6

ЕКГ 32

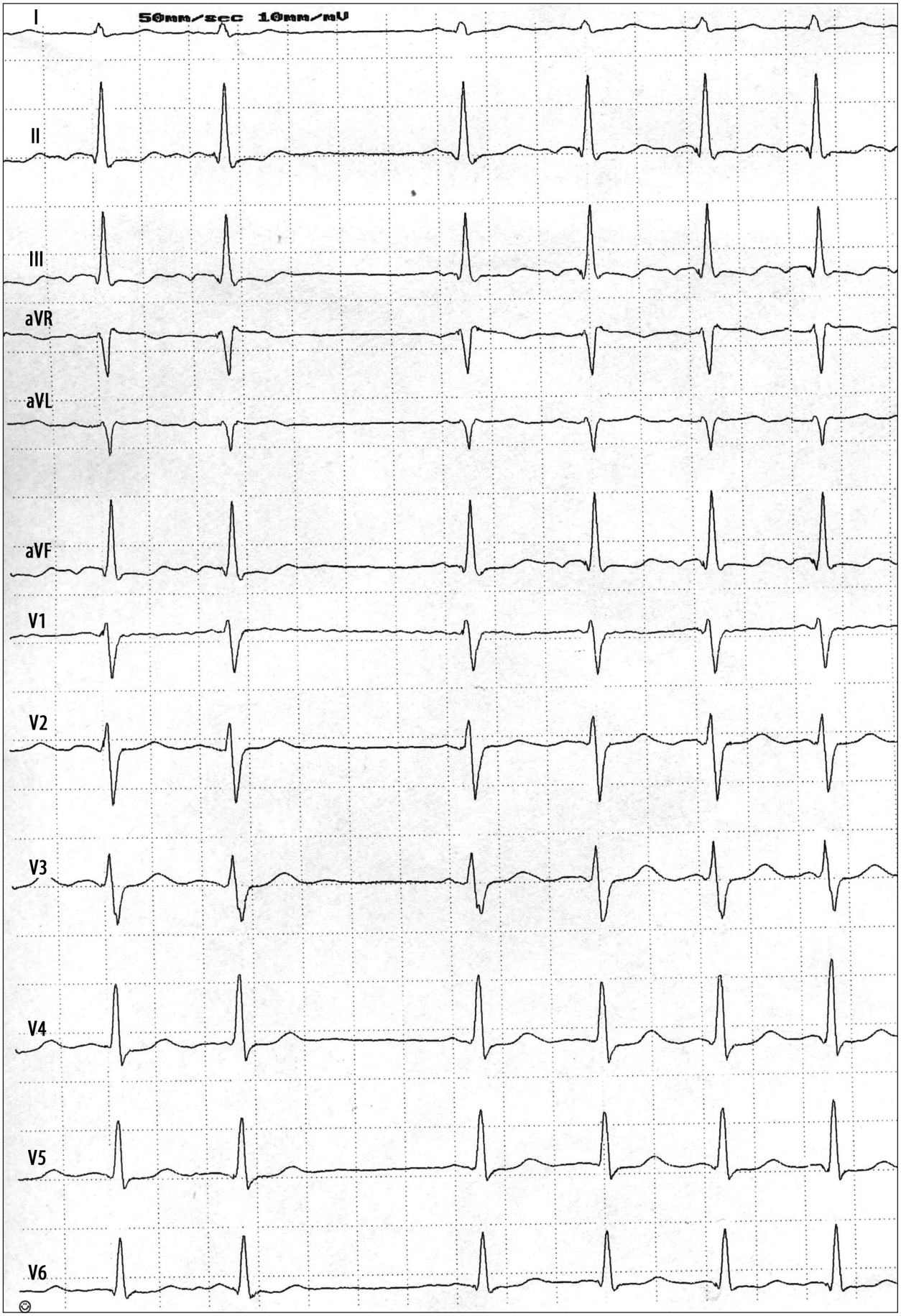

ЕКГ 33

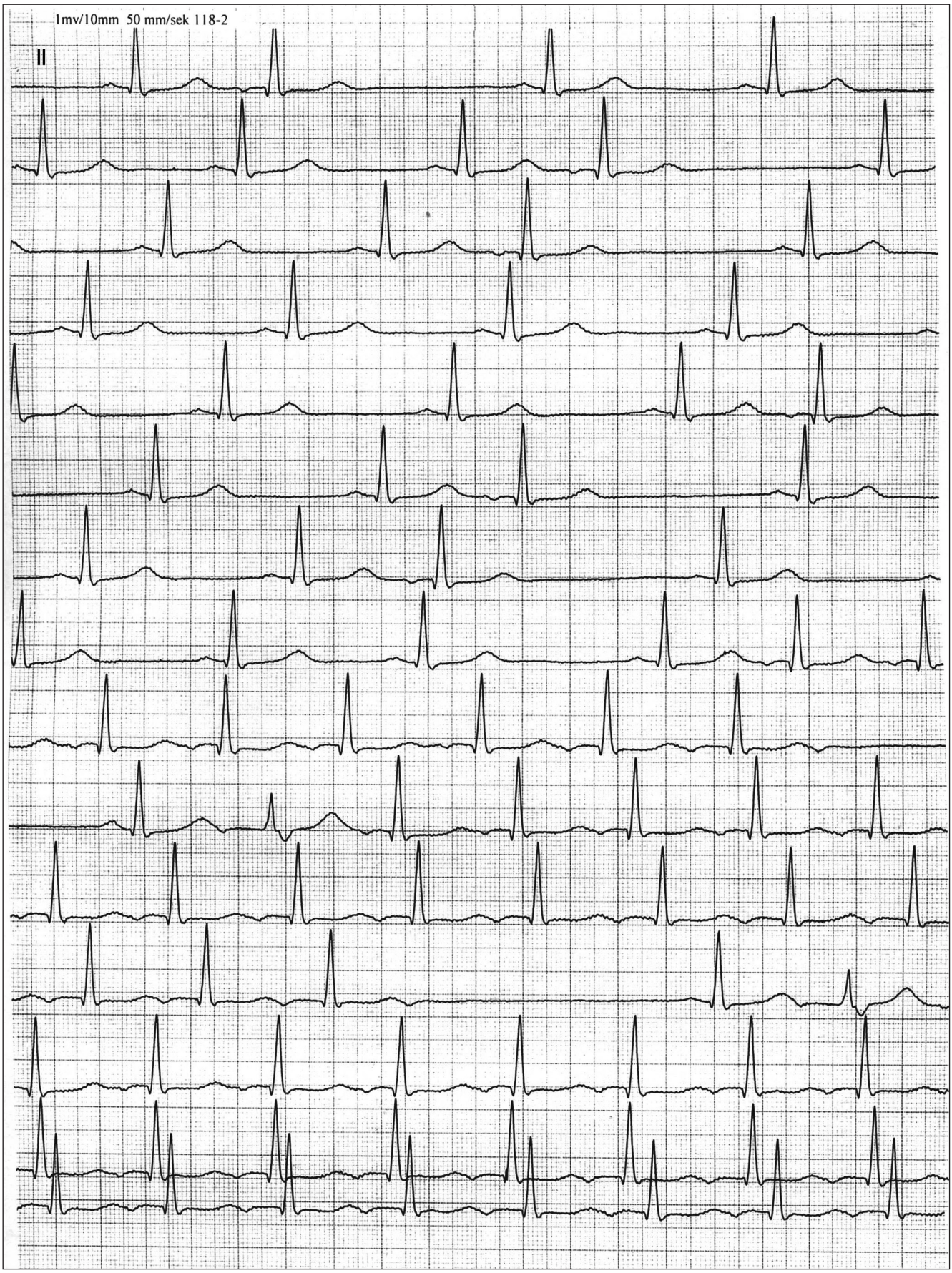

ЕКГ 34

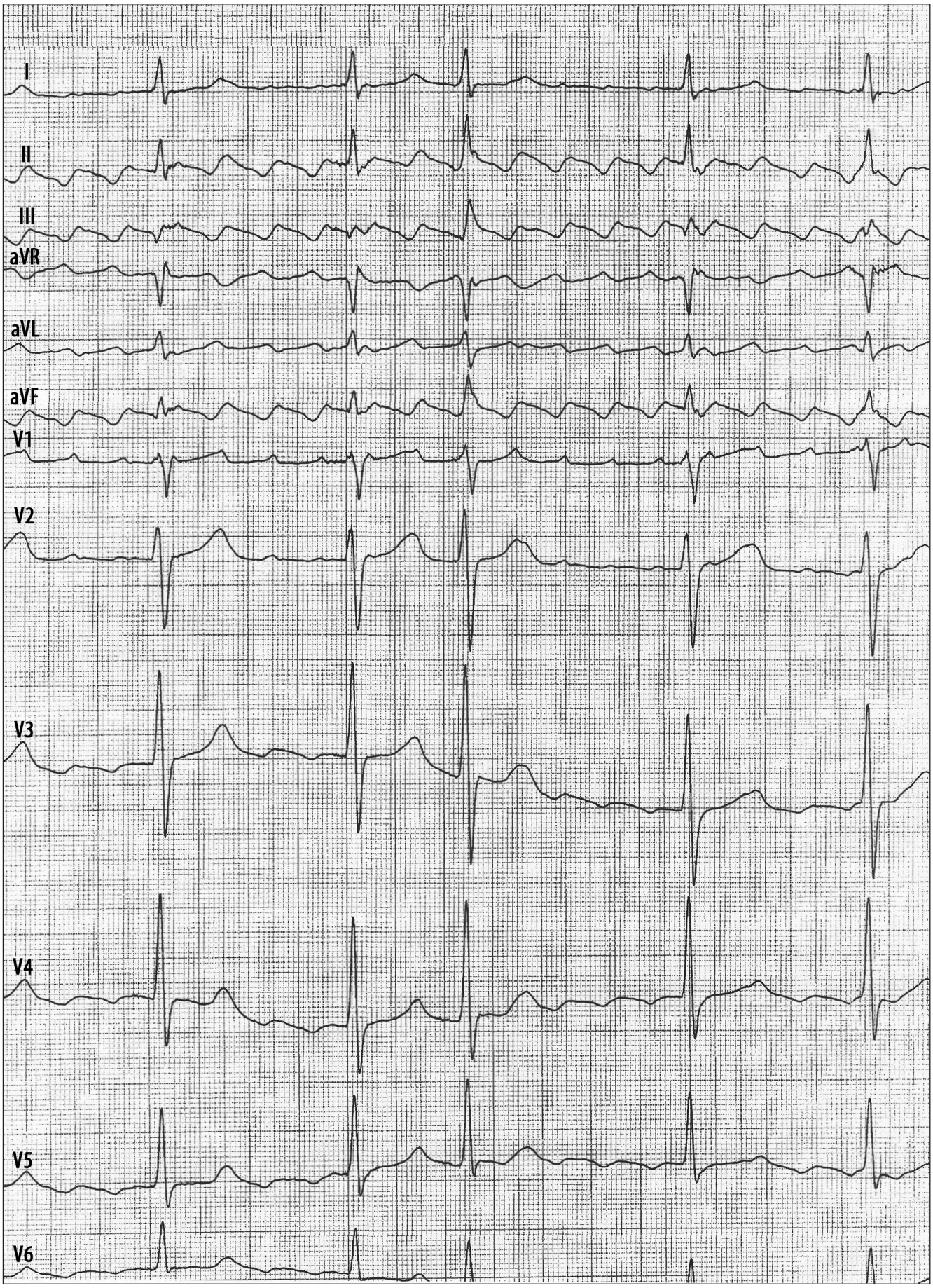

ЕКГ 35

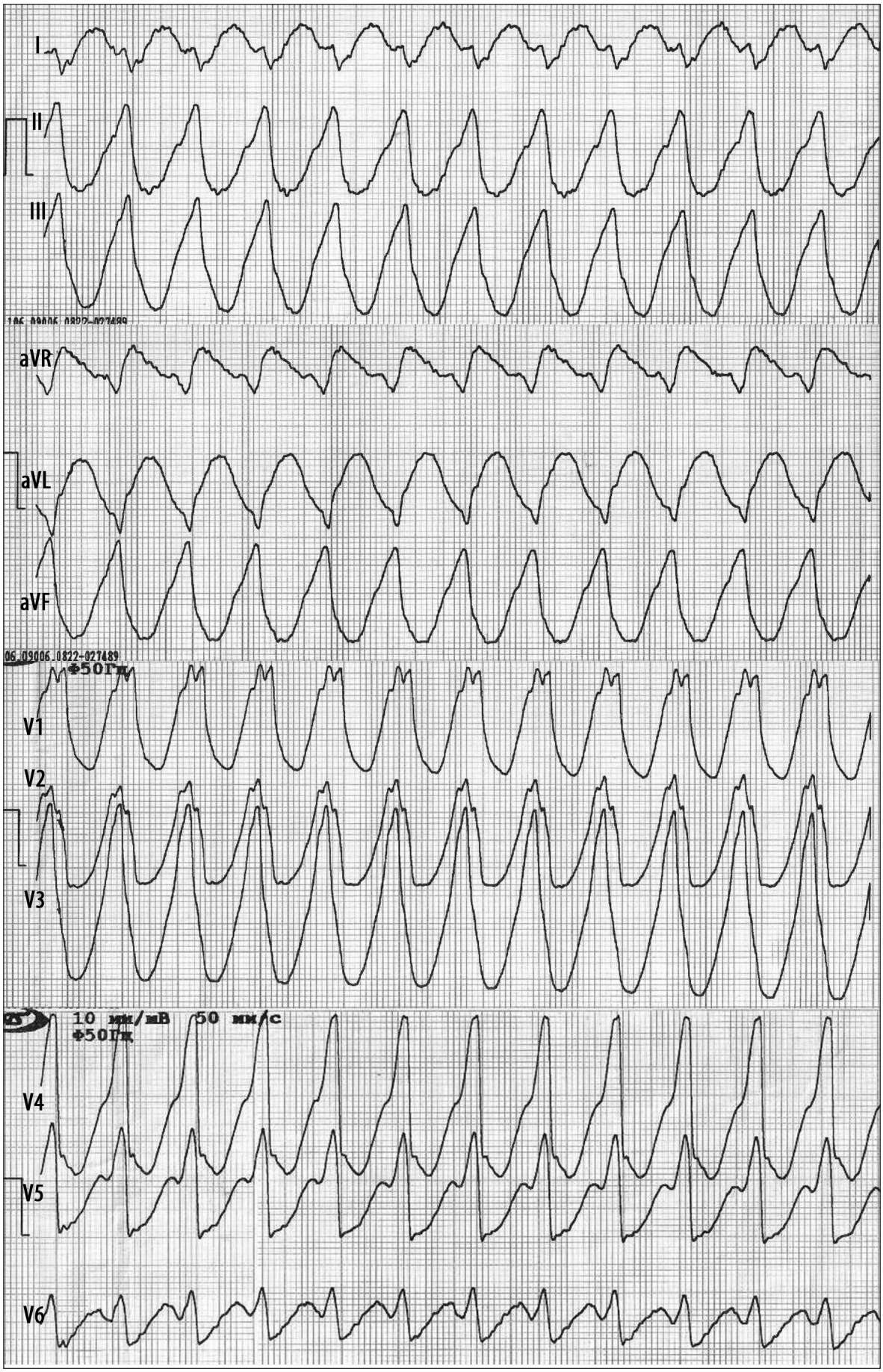

Коментарі до розділу «ЕКГ при пароксизмальних тахіаритміях»

ЕКГ 1

R-R – 0,49-0,56-0,86с. ЧСС – 122-108-69 за 1 хв. (середня ЧСС – 102 за 1 хв.). QRS – 0,08с. Зубця Р немає. Реєструються передсердні хвилі різної амплітуди та тривалості (хвилі *f*), які нашаровуються на комплекс QRST та інтервал TR. Частота хвиль f біля 400 за хвилину. Електрична вісь серця відхилена вліво (∠QRS = - 20°). $R_{V6} = R_{V5} > R_{V4}$. $R_{V5} + S_{V2}$=43мм. Сегмент $ST_{I,aVL,V5\text{-}V6}$ зміщений вниз, а зубець Т негативний.

Висновок: Великохвильова фібриляція передсердь, тахісистолічна форма, з частотою скорочень шлуночків 122-108-69 за хвилину (середня частота – 102 за хвилину). Гіпертрофія лівого шлуночка з його систолічним перевантаженням.

ЕКГ 2. *Швидкість запису 25 мм/с.*

R-R – 0,40-0,48-0,64с. ЧСС – 150-132-94 за 1 хв (середня ЧСС – 136 за 1 хв.). QRS – 0,10с. QT – 0,32с. Зубця Р немає. Передсердні хвилі різної амплітуди та тривалості (хвилі *f*) нашаровуються на зубець Т та інтервал TR (III відведення). Інтервали R-R різної тривалості. Ці ознаки вказують на фібриляцію передсердь. Нормальне положення ЕОС (∠QRS = +50°). Комплекс QRS суправентрикулярної форми. У відведеннях V_{4-6} косонизхідна та горизонтальна депресія сегмента ST до 2-2,5мм.

Висновок: Фібриляція передсердь, тахісистолічна форма, з частотою скорочень шлуночків 150-132-94 за хвилину (середня ЧСС – 136 за хвилину). Субендокардіальна ішемія міокарда в ділянці верхівки та бокової стінки лівого шлуночка. ЕКГ необхідно порівняти з результатами клінічного обстеження та зареєструвати після зменшення ЧСС.

ЕКГ 3

R-R – 0,62-0,68-0,90с. ЧСС – 95-88-65 за 1 хв. (середня ЧСС – 82 за 1 хв.). QRS – 0,10с. QT – 0,40с. Зубця Р немає, реєструються хвилі *f* з частотою 600 за хвилину (відведення V_1-V_2), інтервали R-R різної тривалості, що вказує на фібриляцію передсердь. У відведеннях aVR, aVL, aVF реєструється ектопічний розширений комплекс QRS без зубця Р перед ним та з дискордантним зміщенням сегмента ST і зубця Т. Значне відхилення ЕОС вліво (∠QRS = -45°). Зубець r у відведеннях V_2-V_3 зменшеної амплітуди, а у відведенні V_4 його немає. Зубці $T_{I,aVL,V4\text{-}6}$ негативні.

Висновок: Фібриляція передсердь, нормосистолічна форма, з середньою частотою скорочень шлуночків 82 за хвилину. Поодинока шлуночкова екстрасистола. Блокада передньоверхньої гілки лівої ніжки пучка Гіса. Рубцеві зміни міокарда передньоперегородкової та верхівковобокової ділянок лівого шлуночка. Елевація сегмента ST екстрасистолічного комплексу у відведенні aVL не дозволяє виключити гостру стадію інфаркту міокарда високих відділів бокової стінки лівого шлуночка. Необхідно зареєструвати відведення V_4-V_6 по 3-му міжребер'ю.

ЕКГ 4

R-R – 0,30-0,47-0,53с. ЧСС – 200-127-113 за 1 хв., середня ЧСС – 147 за 1 хв. QRS – 0,10с. QT – 0,32 с. Нормальне положення ЕОС (∠QRS = + 60°). Зубців Р немає. Реєструються хвилі *f*, які найкраще видно у відведеннях III і V_1. Інтервали R-R різної тривалості. Косонизхідна депресія сегмента $ST_{I,II,aVL,\ aVF,V5\text{-}V6}$ на 1-1,5 мм з переходом в (+/-) зубець Т. Горизонтальна депресія сегмента $ST_{V2\text{-}V4}$ на 1,5 -2мм за «ішемічним» типом.

Висновок: Тахісистолічна форма фібриляції передсердь із середньою частотою скорочень шлуночків 147 за хвилину. ЕКГ-ознаки субендокардіальної ішемії міокарда передньоперегородкової та верхівковобокової ділянок лівого шлуночка. ЕКГ необхідно порівняти з результатами клінічного обстеження та зареєструвати після зменшення ЧСС.

ЕКГ 5. *Ритмограма (II відведення).*

R-R – 0,40с. ЧСС – 150 за 1 хв. QRS – 0,08с. QT – 0,30с. Комплекс QRS суправентрикулярної форми (rS), нормальної тривалості. Після комплексу QRS на сегменті ST розташований негативний зубець Р (ретроградне проведення імпульсу в передсердя). Зубець T_{II} позитивний. Інтервали R-R однакової тривалості, частота серцевих скорочень 150 за хвилину. Після внутрішньовенного введення дизопіраміду (ритмілену) реєструється синусовий ритм із частотою серцевих скорочень 75 за хвилину.

Висновок: Пароксизм атріовентрикулярної реципрокної тахікардії з частотою серцевих скорочень 150 за хвилину. Після внутрішньовенного введення дизопіраміду відновився синусовий ритм із частотою серцевих скорочень 75 за хвилину. Атріовентрикулярна блокада I ступеня (PQ – 0,28с). Рекомендована консультація аритмолога для вирішення питання проведення радіочастотної катетерної абляції.

ЕКГ 6

R-R – 0,44с. ЧСС – 136 за 1 хв. QRS – 0,16с. QT – 0,38с. ∠QRS = +135°. Зубець Р на ЕКГ не визначається. Інтервали R-R однакової тривалості. Комплекс QRS розширений, деформований за типом блокади правої ніжки і задньої гілки лівої ніжки пучка Гіса, що вказує на локалізацію джерела тахікардії в лівій передній гілці пучка Гіса. У II стандартному відведенні комплекс QRS має форму QS, у III, aVF – QR з елевацією сегмента ST, що можна розцінити як ЕКГ – ознаки гострого інфаркту міокарда задньодіафрагмальної ділянки лівого шлуночка.

Висновок: Лівошлуночкова пароксизмальна тахікардія з частотою серцевих скорочень 136 за хвилину. Гострий інфаркт міокарда задньодіафрагмальної ділянки лівого шлуночка. Записати ЕКГ після припинення пароксизму шлуночкової тахікардії.

ЕКГ 7

R-R – 0,44с. ЧСС = 136 за 1хв. PQ – 0,12с. QRS – 0,08с. QT- 0,28с. ∠QRS = +45°. У відведеннях I, II, III, aVF, V_3-V_6 перед комплексом QRS суправентрикулярної форми реєструється негативний зубець Р. Інтервали R-R однакової тривалості, частота серцевих скорочень 136 за хвилину. Сегмент ST на ізолінії, зубець Т не змінений.

Висновок: Пароксизм нижньопередсердної тахікардії з частотою серцевих скорочень 136 за хвилину.

ЕКГ 8. *Ритмограма (грудні відведення). Швидкість запису 25 мм/с.*

R-R – 1,10-0,44с. QRS – 0,08с. QT – 0,40с. Перші два комплекси QRS синусового походження. Частота синусового ритму 55 за хвилину. Після другого комплексу QRS реєструються 6 комплексів QRS із зміненою формою зубця Р перед ними і частотою серцевих скорочень 136 за хвилину. Потім знову реєструються три синусових комплекси QRS із частотою серцевих скорочень 54-55 за хвилину, після яких частота ритму раптово збільшується до 136 за хвилину.

Висновок: На фоні синусового ритму з частотою серцевих скорочень 54-55 за хвилину реєструється постійно-зворотна передсердна тахікардія з частотою серцевих скорочень 134-136 за хвилину. Рекомендована консультація аритмолога для вирішення питання проведення катетерної абляції джерела тахікардії.

ЕКГ 9

R-R – 0,76-0,77с. ЧСС – 78 за 1 хв. QRS – 0,08с. QT – 0,34с. ∠QRS = -15°. Зубця Р немає, а замість нього реєструються регулярні широкі, двофазні (+/-) хвилі тріпотіння передсердь (F). Хвилі F найкраще видно у відведеннях II, III, aVF,V_1-V_3; між ними немає ізоелектричної лінії, а осциляції на ЕКГ мають вигляд "пилки". Частота хвиль F – 310 за хвилину. Комплекси QRS суправентрикулярної форми, а інтервали R-R однакової тривалості. Співвідношення F: QRS постійне і складає 4:1.

Висновок: Тріпотіння передсердь з АВ проведенням 4:1 і частотою скорочень шлуночків 78 за хвилину. Рекомендована консультація аритмолога для вирішення питання проведення катетерної абляції.

ЕКГ 10

R-R – 1,20-1,14-0,90с. ЧСС – 50-53-66 за 1 хв. (середня ЧСС – 56 за 1 хв.). QRS – 0,14с. QT – 0,42с. ∠QRS = -30°. На ЕКГ у відведеннях II, III, aVF, V_1-V_2 чітко реєструються регулярні широкі двофазні (+/-) хвилі тріпотіння передсердь (F) з частотою 300 за хвилину. Хвилі F нашаровуються на комплекс QRST, осциляції на ЕКГ мають вигляд "пилки". Комплекси QRS розширені, у правих грудних відведеннях мають форму R, у лівих – qRS і знаходяться на різній відстані один від одного. Вектор початкових 0,08с комплексу QRS відхиляється вліво до -30°, що вказує на блокаду передньої гілки лівої ніжки пучка Гіса.

Висновок: Тріпотіння передсердь з АВ проведенням 4:1,6:1 і частотою скорочень шлуночків 50-66 за хвилину. Повна блокада правої ніжки та передньої гілки лівої ніжки пучка Гіса. Рекомендована консультація аритмолога для вирішення питання проведення катетерної абляції.

ЕКГ 11

На ЕКГ (II відведення) реєструються великої амплітуди (8мм) і тривалості шлуночкові хвилі, які нагадують синусоїдальні коливання. Комплекс QRS і зубець Т не диференціюються. Частота шлуночкових хвиль 300 за хвилину.

Висновок: Тріпотіння шлуночків з частотою 300 за хвилину.

ЕКГ 12

На ЕКГ (II відведення) реєструються шлуночкові хвилі різної амплітуди (2-5мм), тривалості та форми. Інтервали між хвилями коливаються від 0,20 до 0,40с (частота хвиль 150-300 за хвилину). Комплекс QRS, зубці Т і Р не диференціюються.

Висновок: Великохвильова фібриляція шлуночків.

ЕКГ 13

На ЕКГ (II відведення) комплекс QRS, зубці Т і Р не диференціюються, реєструються безперервні, невеликої амплітуди (до 2мм) шлуночкові хвилі з частотою до 500 за хвилину.

Висновок: Дрібнохвильова фібриляція шлуночків.

ЕКГ 14

R-R – 0,36с. ЧСС – 167 за 1 хв. QRS – 0,06 с. QT – 0,26 с. Нормальне положення ЕОС ($\angle$QRS = + 55º). Зубці Р на ЕКГ не диференціюються. Комплекси QRS суправентрикулярної форми, інтервали R-R однакові.

Висновок: Пароксизм атріовентрикулярної вузлової тахікардії з частотою серцевих скорочень 167 за хвилину. Рекомендована невідкладна госпіталізація в кардіологічне відділення для припинення пароксизму тахікардії та консультація аритмолога для вирішення питання проведення радіочастотної абляції.

ЕКГ 15

R-R – 0,20-0,30-0,40с. ЧСС – 300-200-150 за 1 хв. QRS – 0,09-0,16с. Зубця Р на ЕКГ немає. Комплекс QRS розширений, деформований з дискордантним зміщенням сегмента ST і зубця Т. Деякі комплекси QRS з дельта-хвилею. Інтервали R-R різної тривалості з максимальною частотою ритму шлуночків 300 за хвилину.

Висновок: Фібриляція передсердь з антероградним проведенням до шлуночків по пучку Кента з частотою серцевих скорочень 150-300 за хвилину. Загроза фібриляції шлуночків. Після припинення пароксизму рекомендована консультація аритмолога для вирішення питання проведення катетерної абляції.

ЕКГ 16

R-R-0,44-0,88с. ЧСС – 136-68 за 1 хв. QRS – 0,16с. QT – 0,34с. Комплекс QRS розширений, деформований за типом повної блокади лівої ніжки пучка Гіса. Ритм шлуночків переважно регулярний (за винятком відведення aVR) з частотою 136 за хвилину. На перший погляд складається враження, що перед нами правошлуночкова пароксизмальна тахікардія. Але у відведеннях aVR, V_1-V_2 можна чітко розпізнати хвилі F з частотою 272 за хвилину. Співвідношення F:R переважно 2:1, і лише у відведенні aVR на короткий період проведення змінюється на 4:1.

Висновок: Тріпотіння передсердь, переважно з регулярним ритмом шлуночків (частота хвиль F 272 за хвилину, частота ритму шлуночків – 136 за хвилину). У відведенні aVR зареєстровано АВ проведення 4:1. Повна блокада лівої ніжки пучка Гіса. Після припинення пароксизму рекомендована консультація аритмолога для вирішення питання проведення катетерної абляції.

ЕКГ 17

R-R – 0,80с. ЧСС – 75 за 1 хв. QRS – 0,10с. QT – 0,38с. На ЕКГ реєструються регулярні широкі хвилі F двофазної (+/-) форми з рівними інтервалами між ними. Частота хвиль F 300 за хвилину. У відведеннях II, III, aVF,V_1-V_3 хвилі F виражені найкраще, між ними немає ізоелектричної лінії і крива ЕКГ має графіку "пилки". Комплекс QRS суправентрикулярної форми. Інтервали R-R однакової тривалості, а співвідношення F:QRS постійне – 4:1. Частота ритму шлуночків 75 за хвилину.

Висновок: Тріпотіння передсердь з регулярним АВ проведенням 4:1 (частота хвиль F 300 за хвилину, частота ритму шлуночків 75 за хвилину). Рекомендована консультація аритмолога для вирішення питання проведення катетерної абляції.

ЕКГ 18

R-R – 0,48-0,40-0,30с. ЧСС – 125-150-200 за 1 хв. QRS – 0,16-0,20с. QT – 0,42с. У відведенні V_1 після паузи реєструється розширений, деформований комплекс QRS з дельта-хвилею та вкороченим інтервалом P-R. Перед цим комплексом і після нього інтервали R-R різної тривалості, комплекси QRS розширені (0,16- 0,20с), у деяких із них чітко диференціюється хвиля дельта, а зубця Р перед ними немає. Частота ритму шлуночків періодично досягає 300 за хвилину.

Висновок: Рецидивуюча форма фібриляції передсердь з антероградним проведенням до шлуночків по пучку Кента з частотою серцевих скорочень 150-300 за хвилину. Загроза фібриляції шлуночків. Після припинення пароксизму рекомендована консультація аритмолога для вирішення питання проведення катетерної абляції.

ЕКГ 19

R-R – 0,35с. ЧСС = 174 за 1 хв. QRS – 0,08с. QT-0,28с. ∠QRS = +30°. Комплекси QRS суправентрикулярної форми, інтервали R-R однакової тривалості. У відведеннях III і V_1 в інтервалах між шлуночковими комплексами видно хвилі F. Ізоелектричної лінії немає. Сегмент ST на ізолінії, зубець Т позитивний.

Висновок: Тріпотіння передсердь з АВ проведенням 2:1 і частотою ритму шлуночків 174 за хвилину. Після припинення пароксизму рекомендована консультація аритмолога для вирішення питання проведення катетерної абляції.

ЕКГ 20

R-R – 0,80-0,55-0,48с. ЧСС – 75-109-125 за 1 хв. (середня частота скорочень шлуночків 103 за 1 хв.). QRS – 0,08с. QT- 0,30с. ∠QRS = 0°. Горизонтальне положення ЕОС. Зубців Р немає. Реєструються хвилі F з частотою 270 за хвилину, з найбільшою амплітудою у відведеннях II, III, aVF. Між ними немає ізоелектричної лінії, а крива ЕКГ має графіку "пилки". Комплекс QRS суправентрикулярної форми. Інтервали R-R різної тривалості, а співвідношення F:QRS періодично змінюється від 4:1 до 2:1. Частота ритму шлуночків 75-125 за хвилину. У відведеннях V_4-V_5 горизонтальна депресія сегмента ST на 1 мм, сегмент ST у відведеннях V_4-V_6 переходить в ізоелектричний зубець Т.

Висновок: Тріпотіння передсердь з АВ проведенням 4:1, 3:1, 2:1 (частота хвиль F 270 за хвилину, частота ритму шлуночків 75-125 за хвилину). Ознаки субендокардіальної ішемії міокарда в ділянці бокової стінки лівого шлуночка. Рекомендована консультація аритмолога для вирішення питання проведення катетерної абляції.

ЕКГ 21. *Швидкість запису 25 мм/с.*

R-R – 0,44 с. ЧСС – 136 за 1 хв. QRS – 0,14 с. Відхилення ЕОС вліво (∠QRS = -53°). Зубці Р не диференціюються. Інтервали R-R однакової тривалості. Комплекс QRS розширений, деформований за типом блокади правої ніжки і передньоверхньої гілки лівої ніжки пучка Гіса, сегмент ST та зубець Т дискордантні до комплексу QRS, що вказує на шлуночкове походження ритму та локалізацію джерела тахікардії у задній гілці лівої ніжки пучка Гіса.

Висновок: Фасцикулярна лівошлуночкова тахікардія з частотою серцевих скорочень 136 за хвилину. Після припинення пароксизму тахікардії рекомендована консультація аритмолога для вирішення питання проведення радіочастотної абляції джерела тахікардії.

ЕКГ 22

R-R – 0,57 с. ЧСС – 105 за 1 хв. QRS – 0,18 с. Різке відхилення електричної осі кінцевої частини комплексу QRS вправо. Комплекс QRS розширений, деформований за типом блокади правої ніжки і задньої гілки лівої ніжки пучка Гіса, що вказує на походження тахікардії із шлуночків та локалізацію її джерела у передній гілці лівої ніжки пучка Гіса. Інтервали R-R переважно однакової тривалості, в підсилених відведеннях від кінцівок зареєстрований вузький, передчасний комплекс QRS, який можна розцінити як комплекс захоплення шлуночків синусовим імпульсом. У відведеннях II і aVF комплекс QRS має форму

QS, у III – QR з підйомом сегмента ST та негативним зубцем Т, що можна розцінити як рубцеві зміни міокарда задньодіафрагмальної ділянки лівого шлуночка. Це припущення підтверджується наявністю патологічного зубця Q в передчасному комплексі QRS_{aVF}.

Висновок: Пароксизм лівошлуночкової тахікардії із частотою серцевих скорочень 105 за хвилину. Для уточнення змін міокарда лівого шлуночка необхідно зареєструвати ЕКГ після припинення пароксизму шлуночкової тахікардії.

ЕКГ 23

R-R – 0,30 с. ЧСС – 200 за 1 хв. QRS – 0,20 с. Відхилення ЕОС вниз і вправо. Зубці Р не диференціюються. Інтервали R-R однакової тривалості. Комплекс QRS значно розширений, деформований, з позитивною конкордантністю в грудних відведеннях.

Висновок: Пароксизм тахікардії з широкими комплексами QRS з частотою серцевих скорочень 200 за хвилину. Необхідно здійснити диференціальну діагностику між шлуночковою тахікардією з базальних відділів серця та антидромною тахікардією. Рекомендована невідкладна госпіталізація хворого в реанімаційне відділення.

ЕКГ 24

R-R – 1,00-0,98-0,88-0,36–0,26 с. Середня ЧСС – 110 за 1 хв. QRS – 0,08 с і 0,12 с. QT – 0,32 с. У суправентрикулярних комплексах QRS електрична вісь серця відхилена вліво (∠QRS = – 60°). Зубців Р немає, реєструються хвилі *f*, які найкраще видно у відведеннях II, III, aVF, V_1. Інтервали R-R різної тривалості. Домінують широкі, деформовані комплекси QRS тривалістю 0,12 с з графікою блокади правої ніжки пучка Гіса та дискордантним зміщенням сегмента ST та зубця Т. Інтервали R-R між широкими комплексами QRS різної тривалості (0,36 – 0,26 с). Комплекси суправентрикулярної форми з'являються в паузі після групи розширених, деформованих комплексів QRS.

Висновок: Фібриляція передсердь, автоматична постійно-зворотна шлуночкова тахікардія з середньою частотою скорочень шлуночків 168 за хвилину, періодично з блокадою виходу із ектопічного вогнища.

ЕКГ 25

R-R – 0,32 с. ЧСС – 187 за 1 хв. QRS – 0,13 с. Відхилення ЕОС вліво (∠QRS = – 70°). Зубці Р чітко не простежуються. Інтервали R-R однакової тривалості. Комплекс QRS помірно розширений, деформований за типом блокади правої ніжки і передньої гілки лівої ніжки пучка Гиса, що вказує на локалізацію джерела тахікардії в задній гілці лівої ніжки пучка Гіса.

Висновок: Фасцикулярна лівошлуночкова тахікардія з частотою серцевих скорочень 187 за хвилину. Після припинення пароксизму тахікардії рекомендована консультація аритмолога для вирішення питання проведення радіочастотної абляції джерела тахікардії.

ЕКГ 26. *Ритмограма (стандартні відведення). Швидкість запису 25 мм/с.*

R-R – 0,42 с. ЧСС – 142 за 1 хв. QRS – 0,08 с. Вертикальне положення ЕОС (∠QRS = +90°). Замість зубців Р реєструються регулярні, широкі двофазні хвилі тріпотіння передсердь з частотою 284 за хвилину. За рахунок хвиль тріпотіння ізолінія має графіку «пилки». Комплекси QRS суправентрикулярної форми. Ритм шлуночків регулярний за рахунок АВ проведення 2:1.

Висновок: Тріпотіння передсердь з АВ проведенням до шлуночків 2:1 та частотою ритму шлуночків 142 за хвилину. Рекомендована консультація аритмолога для вирішення питання проведення катетерної абляції.

ЕКГ 27

R-R – 0,29с. ЧСС – 206 за 1 хв. QRS – 0,06 с. QT – 0,24 с. Нормальне положення ЕОС (∠QRS = + 30°). Зубці Р на ЕКГ не диференціюються. Комплекси QRS суправентрикулярної форми, інтервали R-R однакової тривалості. Дуже висока частота серцевих скорочень. «Провисання» сегмента $ST_{I,II,aVL,aVF}$, горизонтальна депресія сегмента ST у відведенні V_3 і косонизхідна депресія ST у відведеннях V_4-V_6 з переходом в (-/+) зубець Т вказують на субендокардіальну ішемію передньо-верхівково-бокової стінки лівого шлуночка.

Висновок: Пароксизм АВ вузлової реципрокної тахікардії з частотою серцевих скорочень 206 за хвилину. Субендокардіальна ішемія міокарда передньо-верхівково-бокової стінки лівого шлуночка. Після припинення пароксизму рекомендована консультація аритмолога для вирішення питання проведення катетерної абляції.

ЕКГ 28

R-R – 0,29с. ЧСС – 206 за 1 хв. QRS – 0,07 с. QT – 0,25 с. Нормальне положення ЕОС (∠QRS = + 65º). Зубці Р на ЕКГ не диференціюються. Комплекси QRS суправентрикулярної форми, інтервали R-R однакової тривалості. Дуже висока частота серцевих скорочень. Косонизхідна депресія сегмента $ST_{II,III,aVF}$ поєднується з негативним деформованим зубцем Т, що може вказувати на нашарування ретроградного зубця Р. У відведеннях I, aVL, V_4-V_6 реєструється горизонтальна депресія сегмента ST. Під час синусового ритму виявлено ознаки преекзитації шлуночків (див. ЕКГ 6 в розділі 10)

Висновок: Пароксизм атріовентрикулярної реципрокної тахікардії з частотою серцевих скорочень 206 за хвилину. Субендокардіальна ішемія міокарда задньої та передньо-верхівково-бокової стінки лівого шлуночка. Після припинення пароксизму рекомендована консультація аритмолога для вирішення питання проведення катетерної абляції.

ЕКГ 29

R-R – 0,30с. ЧСС – 200 за 1 хв. QRS – 0,07 с. QT – 0,24 с. Горизонтальне положення ЕОС (∠QRS = + 10º). Комплекси QRS суправентрикулярної форми, інтервали R-R однакової тривалості. Частота серцевих скорочень висока. Зубці Р нашаровуються на сегмент ST, у відведеннях II, aVF негативні, з інтервалом RP' 100 мс. В усіх грудних відведеннях сегмент ST також деформований, у лівих грудних відведеннях та I, aVL, aVF розташований нижче ізолінії, можливо, за рахунок ретроградного зубця Р. Зубець Т позитивний.

Висновок: Пароксизм атріовентрикулярної реципрокної тахікардії з частотою серцевих скорочень 200 за хвилину. Після припинення пароксизму рекомендована консультація аритмолога для вирішення питання проведення катетерної абляції.

ЕКГ 30

R-R – 0,30с. ЧСС – 200 за 1 хв. QRS – 0,07 с. QT – 0,22 с. Горизонтальне положення ЕОС (∠QRS = + 15º). Комплекси QRS суправентрикулярної форми, інтервали R-R однакової тривалості. Частота серцевих скорочень висока. Ретроградні зубці Р нашаровуються на сегмент ST, у відведеннях II, III, aVF формують негативну осциляцію на сегменті ST, з інтервалом RP' 100 мс.

Висновок: Пароксизм атріовентрикулярної реципрокної тахікардії з частотою серцевих скорочень 206 за хвилину. Після припинення пароксизму рекомендована консультація аритмолога для вирішення питання проведення катетерної абляції.

ЕКГ 31

R-R – 0,46 с. ЧСС – 130 за 1 хв. QRS – 0,08с. QT – 0,28с. R_{II}>R_{III}>R_I. Нормальне положення ЕОС (∠QRS = +65º). Зубців Р немає. У відведеннях II, III, aVF реєструються регулярні широкі двофазні (+/-) хвилі тріпотіння передсердь (хвилі *F*) з частотою 260 за хвилину. Хвилі *F* нашаровуються на комплекс QRST та інтервал TR. Комплекси QRS суправентрикулярної форми, інтервали R-R однакові.

Висновок: Тріпотіння передсердь з АВ проведенням 2:1 та регулярним ритмом шлуночків з частотою 130 за хвилину. Помірні зміни міокарда лівого шлуночка.

ЕКГ 32

R-R – 0,44-0,49-0,96с. ЧСС – 136-62 за 1 хв. Р – 0,08 с. Інтервал PQ – 0,12с. QRS – 0,09 с. QT – 0,32 с. R_{II}>R_{III}>R_I. Вертикальне положення електричної осі серця (∠QRS = +88º). Лише перший після паузи комплекс PQRST – синусового походження ($P_{I,II,aVL,aVF,V1-V6}$ (+), P_{III} (+/-)). У решті комплексів PQRST зубець $P_{II,III,aVF}$ негативний, а $P_{I,aVL,V1-V6}$ позитивний або згладжений. Тривалість передектопічного інтервалу та інтервалів Р-Р під час раптового прискорення ритму 0,44-0,49с. Таким чином, на ЕКГ зареєстровано момент закінчення одного та початку другого пароксизму передсердної тахікардії. Інтервали Р-Р на початку пароксизму поступово вкорочуються («розігрів» тахікардії). У відведеннях II, III, aVF, V_4-V_6 сегмент ST зміщений нижче ізолінії на 0,5 мм з переходом у позитивний зубець Т.

Висновок: На фоні синусового ритму реєструється рецидивуюча автоматична нижньопередсердна тахікардія з середньою частотою серцевих скорочень 136 за хвилину.

ЕКГ 33. *Ритмограма (II відведення).*

R-R – 0,91-0,44-0,50с. Частота серцевих скорочень – 66-136-120 за 1 хв. P – 0,08 с. Інтервал PQ – 0,12с. QRS – 0,09 с. QT – 0,32 с. На фоні синусового ритму реєструються часті, передчасні, суправентрикулярної форми комплекси QRS з негативним зубцем P, а також епізоди раптового прискорення ритму до 120-136 серцевих скорочень за хвилину з тією ж формою комплексів PQRST. В одному з пароксизмів перший комплекс QRS аберантний.

Висновок: На фоні синусового ритму з частотою серцевих скорочень 66 за хвилину реєструються часті нижньопередсердні екстрасистоли та рецидивуюча автоматична нижньопередсердна тахікардія з середньою частотою серцевих скорочень 136 за хвилину.

ЕКГ 34

R-R – 0,90-0,78–0,46 с. ЧСС – 66-77-130 за 1 хв. QRS – 0,08с. QT – 0,34с. $R_I > R_{II} > R_{III}$. Горизонтальне положення ЕОС ($\angle$QRS = +15°). Зубців P немає. У відведеннях II, III, aVF та V_1 реєструються регулярні двофазні (+/-) хвилі тріпотіння передсердь (хвилі *F*) з частотою 300 за хвилину, які нашаровуються на комплекс QRS, сегмент ST, зубець T та інтервал TR. Комплекс QRS суправентрикулярної форми, інтервали R-R різні.

Висновок: Тріпотіння передсердь з АВ проведенням 2:1, 4:1, 5:1 і нерегулярним ритмом шлуночків (66-77-130 за хвилину).

ЕКГ 35

R-R – 0,25с. ЧСС – 240 за 1 хв. QRS – 0,14 с. QT – 0,25 с. Відхилення ЕОС вправо. Інтервали RR однакової тривалості. Частота серцевих скорочень дуже висока. У відведеннях II, III, aVF після комплексу QRS реєструється негативна осциляція, яку можна розцінити як ретроградний зубець P' (RP'=0,15с). Комплекси QRS мономорфні, деформовані за типом блокади правої ніжки пучка Гіса. У відведенні aVL чітко простежується спрямована вниз Δ-хвиля. Сегмент ST та зубець T дискордантні до комплексу QRS.

Висновок: Пароксизм тахікардії з широкими комплексами QRS (антидромна тахікардія?) з частотою серцевих скорочень 240 за хвилину. Для уточнення діагнозу необхідно співставити ЕКГ під час пароксизму тахікардії з ЕКГ на синусовому ритмі. Рекомендована невідкладна госпіталізація в кардіологічне відділення для припинення пароксизму тахікардії та консультація аритмолога для вирішення питання проведення радіочастотної абляції.

Розділ 6.

ЕКГ ПРИ СИНОАТРІАЛЬНИХ, МІЖПЕРЕДСЕРДНИХ І АТРІОВЕНТРИКУЛЯРНИХ БЛОКАДАХ

Порушення провідності можуть формуватися на різних рівнях: у синоатріальній зоні, міжпередсердних трактах, АВ вузлі, стовбурі або ніжках пучка Гіса. Вони переважно виникають у пацієнтів з ІХС, кардіоміопатіями, клапанною хворобою або іншими структурними ураженнями серця, причому частіше – у пацієнтів старших вікових груп.

При синоатріальній блокаді вихід імпульсу із синусового вузла блокується у самому вузлі чи перинодальній тканині. Це призводить до періодичної відсутності комплексу PQRST. Розрізняють СА блокади I, II і III ступеня. Постійну форму СА блокади I ступеня достовірно можна діагностувати лише при електрофізіологічному дослідженні. Поява паузи, коротшої за подвоєний попередній інтервал P-P, після поступового зменшення тривалості P-P, дозволяє діагностувати СА блокаду II ступеня 1-го типу (ЕКГ 6, 14). Збереження регулярності ритму і наявність паузи, кратної до тривалості базового синусового циклу, типове для СА блокади II ступеня 2-го типу. Комплекси PQRST з'являються регулярно при СА блокаді II ступеня з проведенням 2:1. Її потрібно диференціювати від вираженої синусової брадикардії (при синусовій брадикардії інтервал PR на верхній межі норми, а при СА блокаді 2:1 – відносно вкорочений) і блокованих передсердних екстрасистол за типом бігемінії (зубець P' передсердної екстрасистоли деформує зубець T попереднього комплексу). За даними ЕКГ неможливо діагностувати СА блокаду III ступеня (останню неможливо відрізнити від зупинки синусового вузла). При СА блокаді III ступеня реєструється пасивний передсердний або АВ ритм.

Міжпередсердна блокада виникає при порушенні проведення імпульсу по пучку Бахмана. При блокаді I ступеня відбувається затримка проведення імпульсів по пучку Бахмана з подовженням часу деполяризації передсердь, що проявляється на ЕКГ розширенням та деформацією зубця P, розщепленням його вершини (ЕКГ 7) і може створювати певні труднощі при здійсненні диференціальної діагностики з гіпертрофією лівого передсердя. При блокаді II ступеня деякі імпульси не проводяться до лівого передсердя. Це призводить до періодичного зникнення лівопередсердної фази та зменшення тривалості зубця P, що найкраще видно у відведенні V_1. При цьому не змінюється тривалість інтервалу PQ. При міжпередсердній блокаді III ступеня (передсердній дисоціації) зв'язок між передсердями повністю порушений, що може призводити до активації водія ритму другого порядку в лівому передсерді. Найчастіше на ЕКГ можна виявити два види передсердних зубців: праве передсердя отримує імпульси з синусового вузла, а ліве – з ектопічного водія ритму. Зазвичай шлуночки збуджуються імпульсом з правого передсердя.

Атріовентрикулярна блокада – сповільнення або відсутність проведення імпульсу від передсердь до шлуночків. У нормі тривалість інтервалу PQ, який відповідає часу проведення імпульсу через передсердя, АВ вузол, пучок Гіса і його ніжки, становить від 0,12 до 0,20 с. АВ блокади можуть виникати на кожному відрізку шляху проведення імпульсу від передсердь до шлуночків. Блокади на рівні міжвузлових трактів і в АВ вузлі називають проксимальними, а на рівні пучка Гіса і його ніжок – дистальними.

АВ блокада I ступеня – сповільнення АВ проведення, яке найчастіше локалізується в АВ вузлі. Діагностичний критерій вузлової АВ блокади I ступеня – збільшення тривалості інтервалу PQ понад 0,20 с, інколи – до 0,5-0,7 с, при цьому реєструється комплекс QRS суправентрикулярної форми (ЕКГ 2). Діагностичні труднощі можуть виникати при значному подовженні інтервалу PQ, коли зубець P нашаровується на зубець T або сегмент ST попереднього комплексу. Для диференціальної діагностики в таких випадках необхідно за допомогою функціональних проб прискорити або сповільнити базовий ритм. Втім, у практично здорових осіб на фоні синусової брадикардії тривалість інтервалу PQ може становити 0,21-0,23 с. У цьому випадку АВ блокада I ступеня розглядається як варіант норми. При «стовбуровій» АВ блокаді I ступеня комплекс QRS дещо деформований, але зберігає суправентрикулярну форму. При блокаді на рівні ніжок пучка Гіса комплекси QRS поширені до 0,12 с і більше та мають форму двопучкової блокади (ЕКГ 1, 5, 13, 24). Інколи спостерігаються епізоди раптового збільшення тривалості інтервалу PQ більше ніж на 0,08 с. Цей феномен можна спостерігати в пацієнтів із поздовжньою дисоціацією АВ вузла. Раптове збільшення тривалості інтервалу PQ можна спостерігати також після шлуночкових екстрасистол, що пов'язано з прихованим ретро-

градним проведенням передчасних шлуночкових імпульсів в АВ вузол.

АВ блокада II ступеня 1-го типу характеризується прогресуючим подовженням інтервалу PQ до моменту, коли після чергового зубця P не реєструється комплекс QRS. При цьому приріст (інкремент) інтервалу PQ поступово зменшується. Перед виникненням АВ блокади зменшується також тривалість інтервалів R-R. Пауза між двома шлуночковими комплексами у момент виникнення АВ блокади є меншою, ніж тривалість двох попередніх серцевих циклів. АВ блокада II ступеня 1-го типу найчастіше формується на рівні АВ вузла (ЕКГ 10, 21, 22). Шлуночковий комплекс залишається незміненим, крім випадків фонової блокади ніжки пучка Гіса. В обстежуваних молодого віку без структурного ураження міокарда періодично може реєструватися АВ блокада II ступеня 1-го типу, звичайно – у спокої або під час сну.

При АВ блокаді II ступеня 2-го типу інтервал PQ постійний і не змінюється до моменту виникнення блокади. Блокада формується на рівні пучка Гіса або його ніжок. Відтак, комплекс QRS може бути суправентрикулярної форми або вентрикулярної, найчастіше – за типом двопучкової блокади. Випадіння комплексів QRS може відбуватися з певною закономірністю або без неї. У першому випадку до шлуночків не доходить кожен четвертий, третій або другий синусовий імпульс (ЕКГ 3). Таку блокаду позначають співвідношенням: у чисельнику вказують кількість зубців P, а в знаменнику – відповідну кількість шлуночкових комплексів. Наприклад, АВ блокада 3:1 означає, що до шлуночків доходить лише кожний третій синусовий імпульс.

При блокуванні більш ніж 2 імпульсів підряд (4:1, 5:1 і т.д.) АВ блокада позначається як субтотальна (високоступенева) II ступеня. На фоні АВ блокади II ступеня 1-2-го типу або високоступеневої АВ блокади можуть з'являтися ізольовані вузлові (ЕКГ 9) або шлуночкові вислизуючі комплекси. АВ блокада II ступеня 2-го типу та високоступенева АВ блокада завжди розглядаються як ознаки патології, що потребують втручання. Вони нерідко прогресують і переходять у повну АВ блокаду. Зазначимо, що при субтотальній АВ блокаді частота скорочень шлуночків може бути навіть меншою, ніж при повній АВ блокаді.

На особливу увагу заслуговують АВ блокади II ступеня з проведенням 2:1 і 3:1. У випадку тріпотіння передсердь або передсердної тахікардії такі АВ блокади відображають фізіологічне блокування проведення імпульсів в АВ вузлі. При нормальному або сповільненому синусовому чи передсердному ритмах такі блокади можуть формуватися на різних рівнях: в АВ вузлі, стовбурі або ніжках пучка Гіса. Поширення комплексу QRS до 0,12 с і більше характерне для блокування провідності у ніжках пучка Гіса (ЕКГ 3, 17, 19). Таку АВ блокаду прирівнюють до типу II. Натомість, поєднання епізодів АВ блокади 2:1 або 3:1 з періодикою Венкебаха і комплексами QRS суправентрикулярної форми свідчить про найбільшу імовірність порушення провідності на рівні АВ вузла (ЕКГ 4). Такий варіант розглядається як АВ блокада 1-го типу, характеризується більш сприятливим перебігом і прогнозом.

При повній АВ блокаді проведення імпульсів з передсердь до шлуночків неможливе. На ЕКГ реєструються зубці P синусового або ектопічного походження, не пов'язані із шлуночковими комплексами і з частотою більшою, ніж частота ритму для шлуночків. Форма комплексів QRS та частота ритму шлуночків залежать від рівня блокади та розташування джерела автоматизму. При проксимальній (вузловій) формі повної АВ блокади ритм для шлуночків формується в АВ вузлі з ЧСС 40-60 за хвилину (ЕКГ 11), а при дистальній – в ніжках пучка Гіса або волокнах Пуркіньє з частотою менше 40 за хвилину (ЕКГ 8, 15, 23). При цьому форма шлуночкового комплексу може бути суправентрикулярною (проксимальна АВ блокада) або мати вигляд двопучкової блокади (дистальна АВ блокада) (ЕКГ 12, 16). Повна АВ блокада може бути вродженою чи набутою, гострою або хронічною. Поєднання повної АВ блокади з фібриляцією або тріпотінням передсердь позначають терміном «синдром Фредеріка». Повна АВ блокада може також поєднуватися з різними порушеннями суправентрикулярного ритму: передсердною екстрасистолією (ЕКГ 25), ектопічними передсердними ритмами, а також автоматичними або реципрокними передсердними тахікардіями.

Зважаючи на те, що СА та АВ блокади можуть супроводжуватися вираженою брадикардією, у багатьох пацієнтів є симптоми, спричинені порушеннями гемодинаміки. Крім того, стійка брадикардія призводить до прогресування серцевої недостатності, нерідко асоціюється з подовженням інтервалу QT і злоякісними шлуночковими аритміями. Цим пацієнтам нерідко показана імплантація постійного водія ритму.

ЕКГ 1

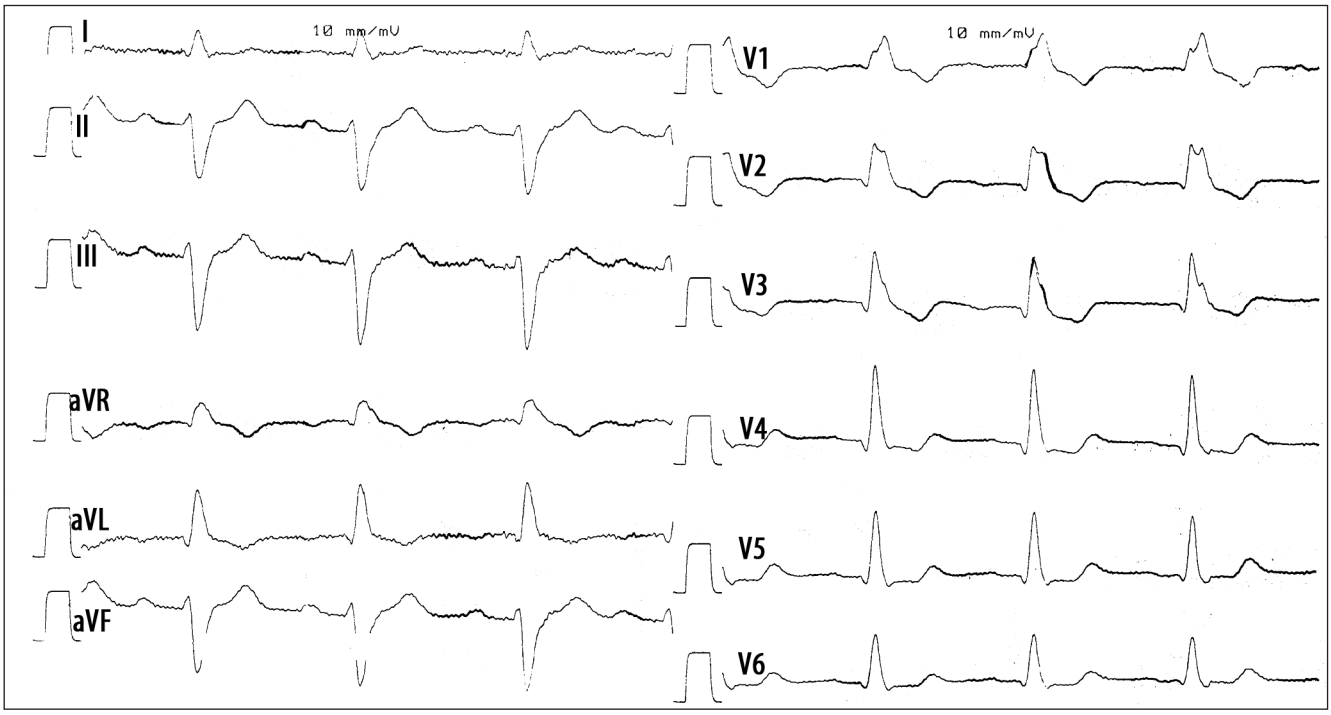
I
10 mm/mV
II
III
aVR
aVL
aVF
V1
10 mm/mV
V2
V3
V4
V5
V6

ЕКГ 2

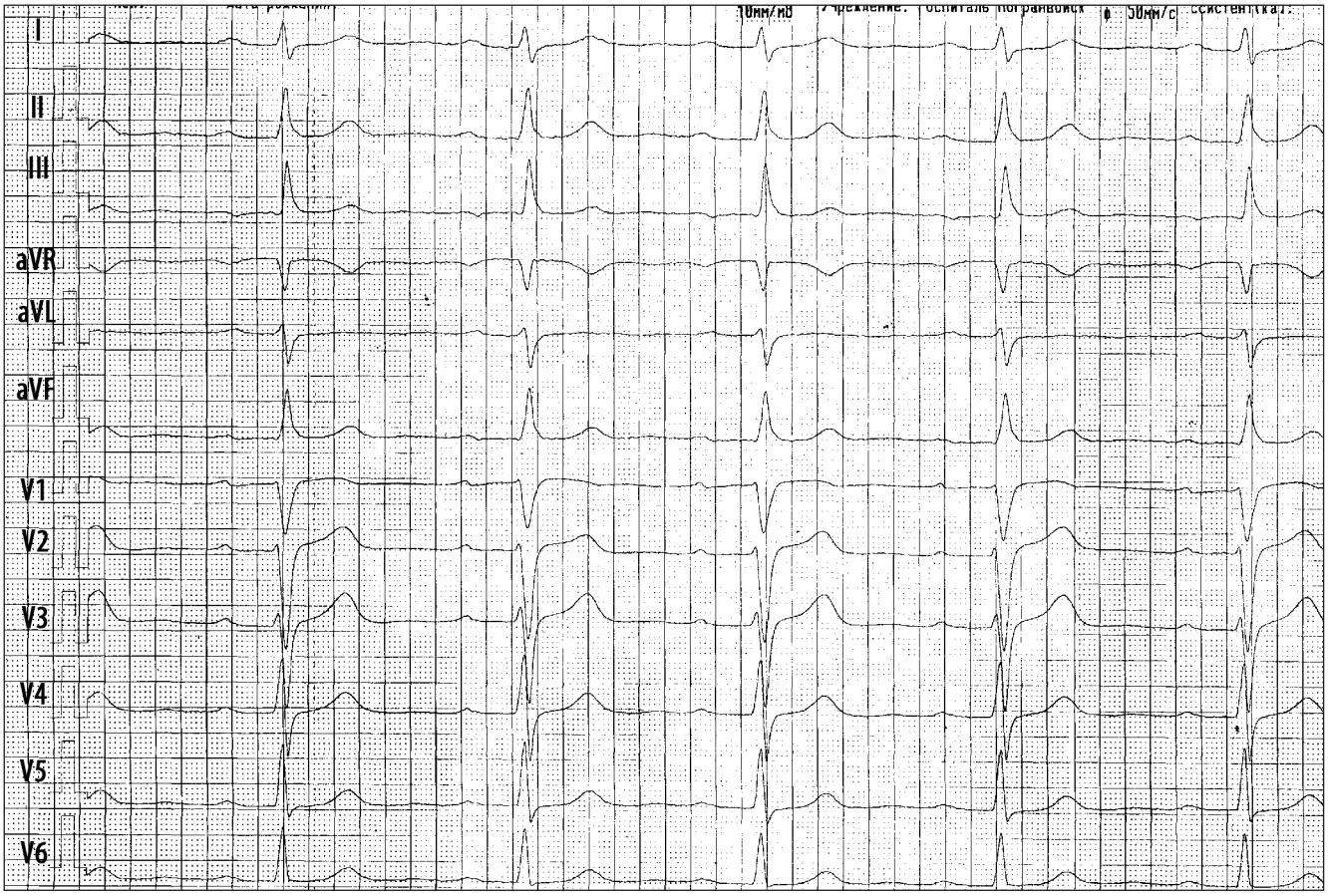
I
II
III
aVR
aVL
aVF
V1
V2
V3
V4
V5
V6

ЕКГ 3

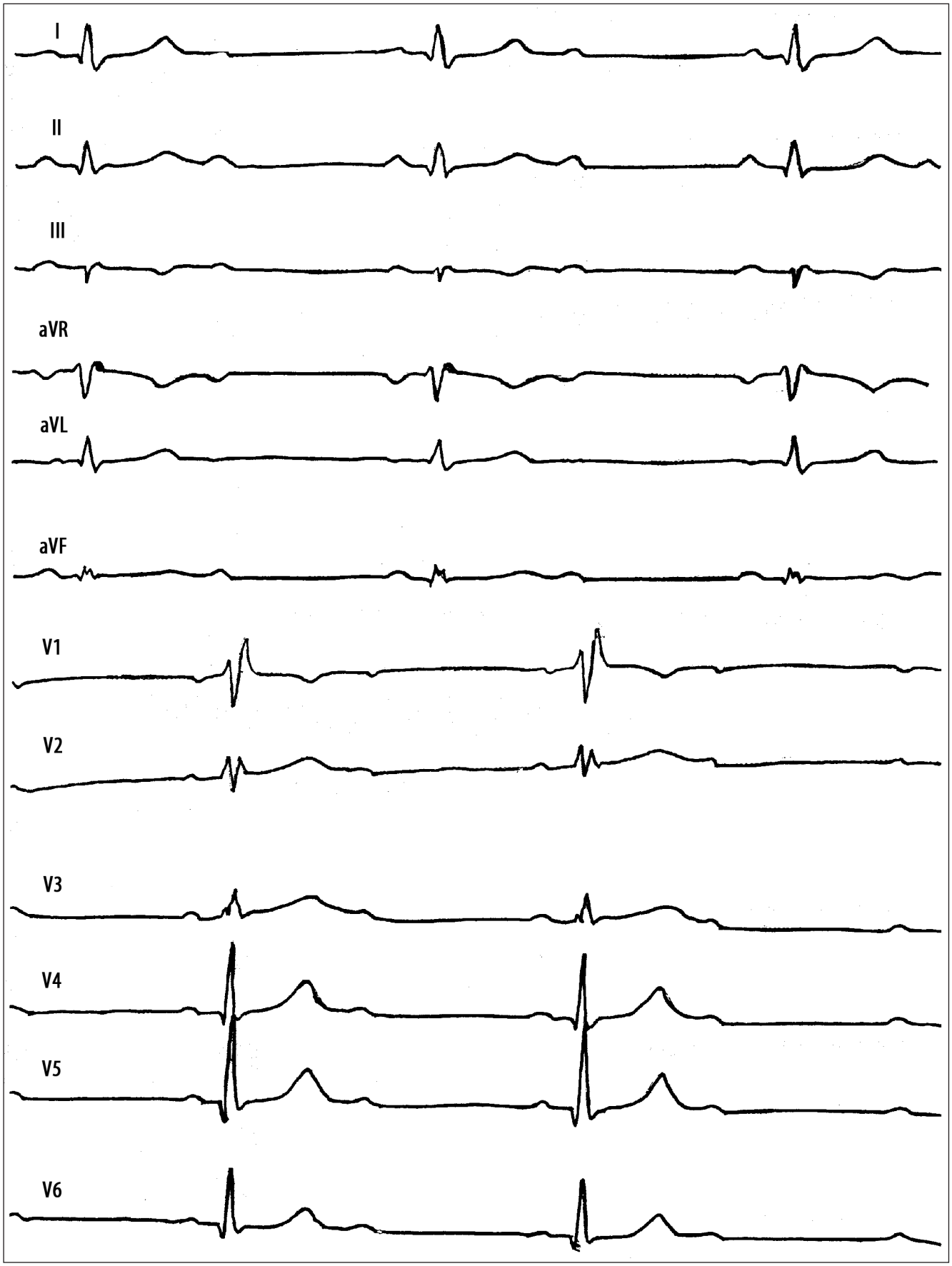

ЕКГ 4

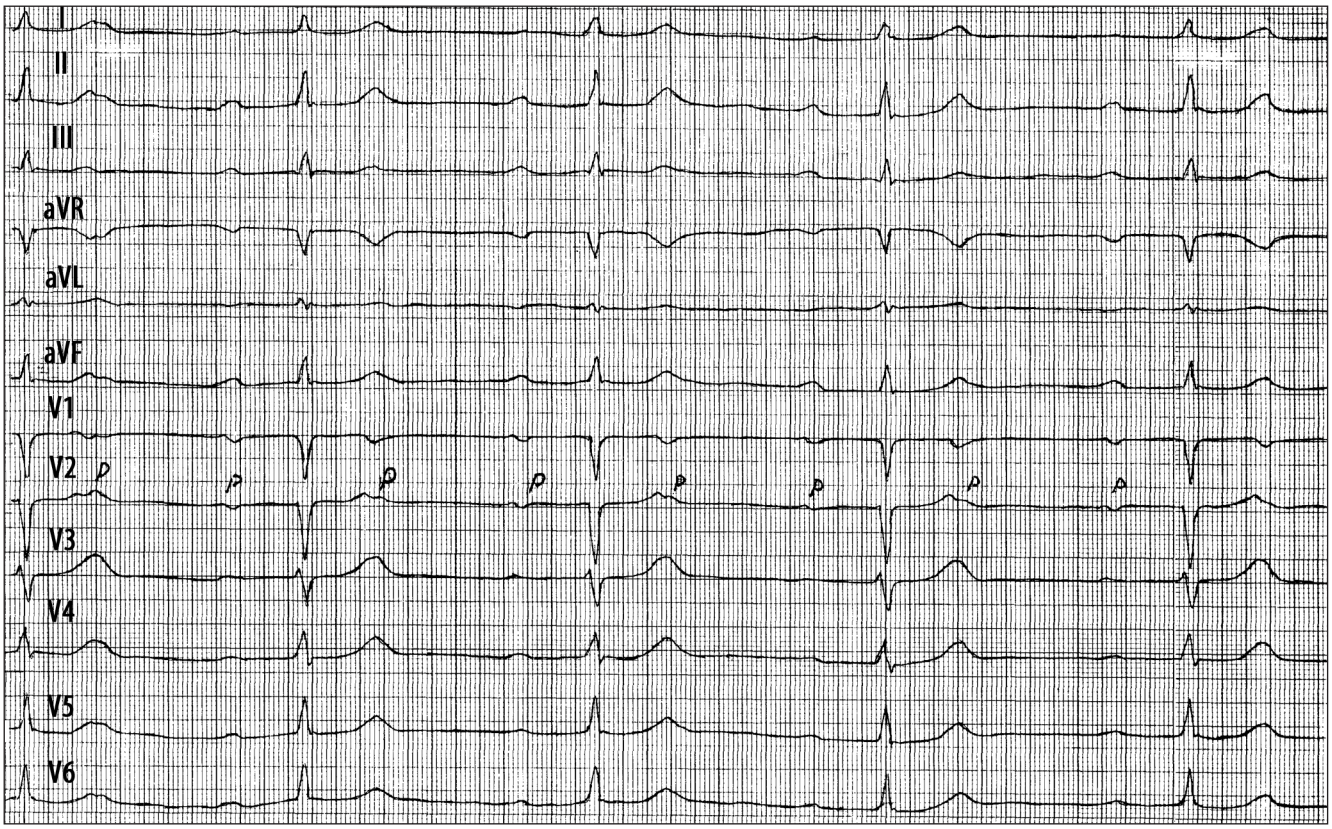
I
II
III
aVR
aVL
aVF
V1
V2
V3
V4
V5
V6

ЕКГ 5

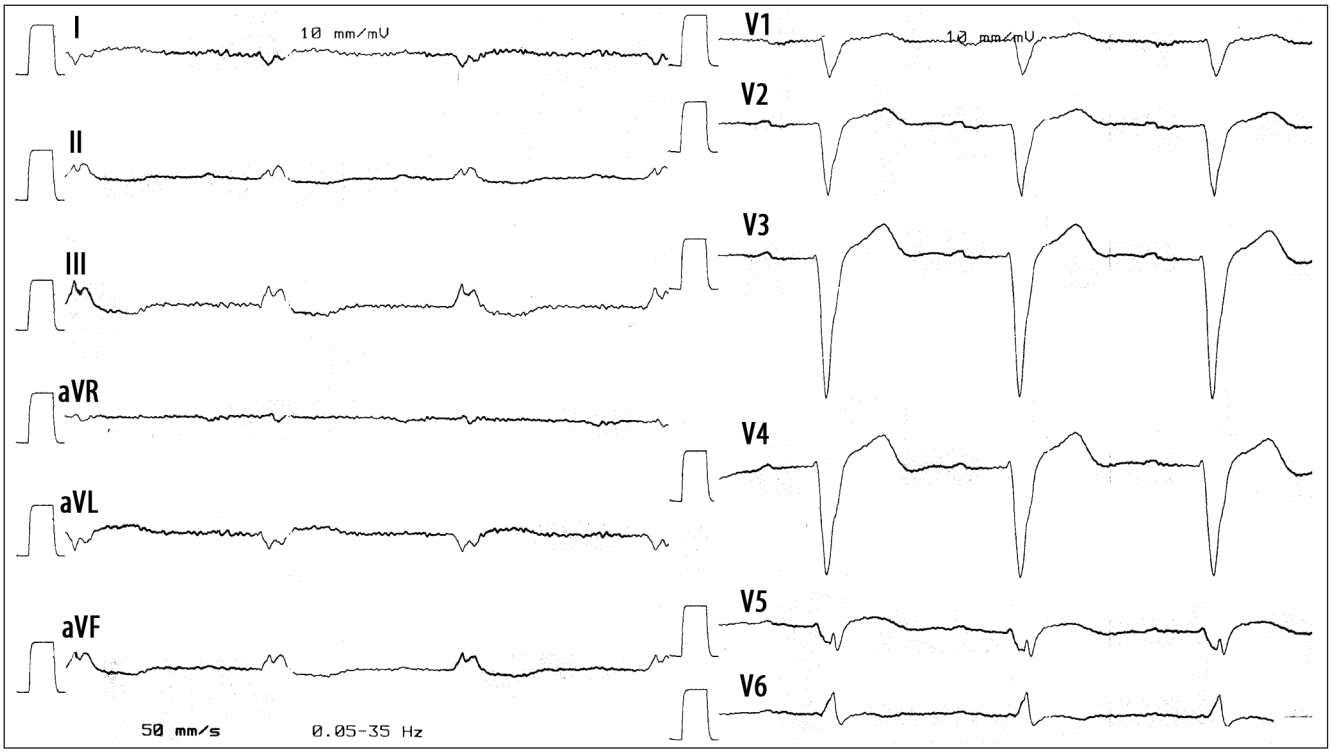
I
10 mm/mV
II
III
aVR
aVL
aVF
V1
10 mm/mV
V2
V3
V4
V5
V6
50 mm/s
0.05-35 Hz

ЕКГ 6



ЕКГ 7

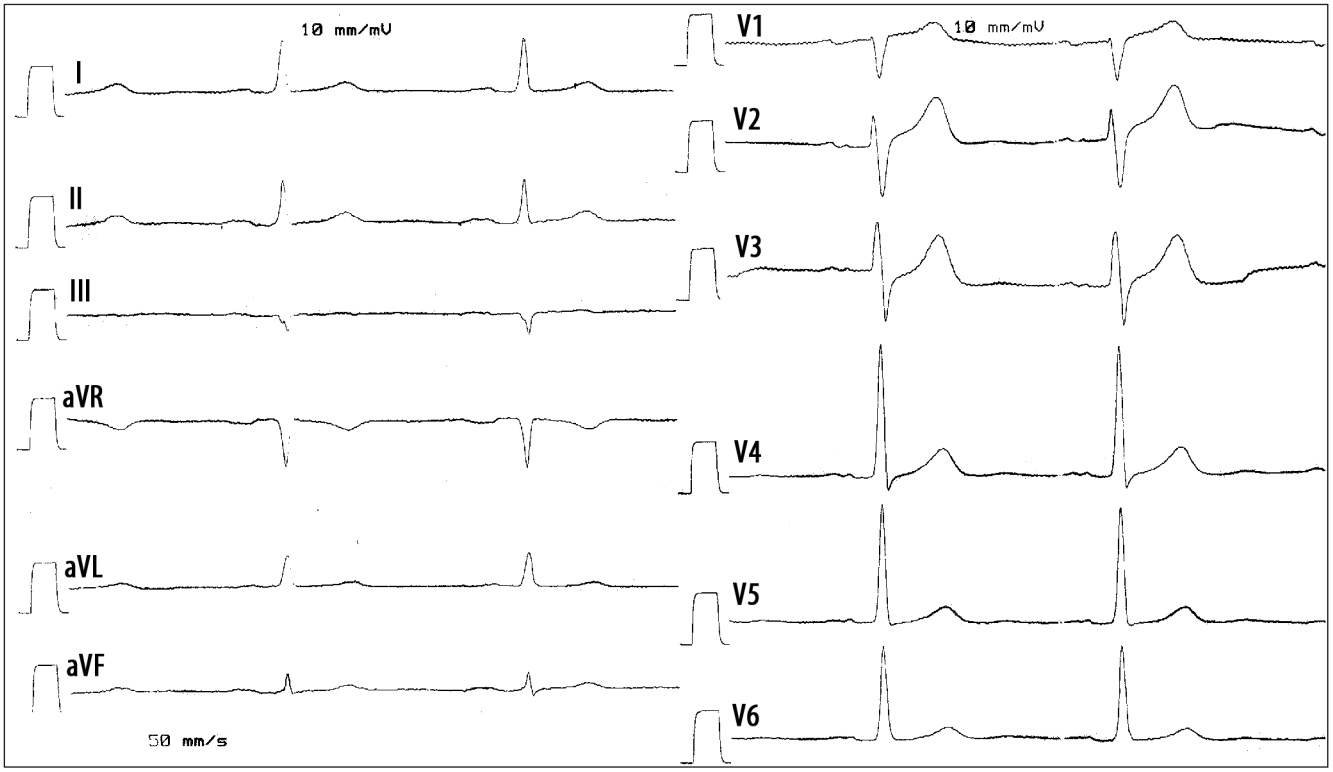

ЕКГ 8

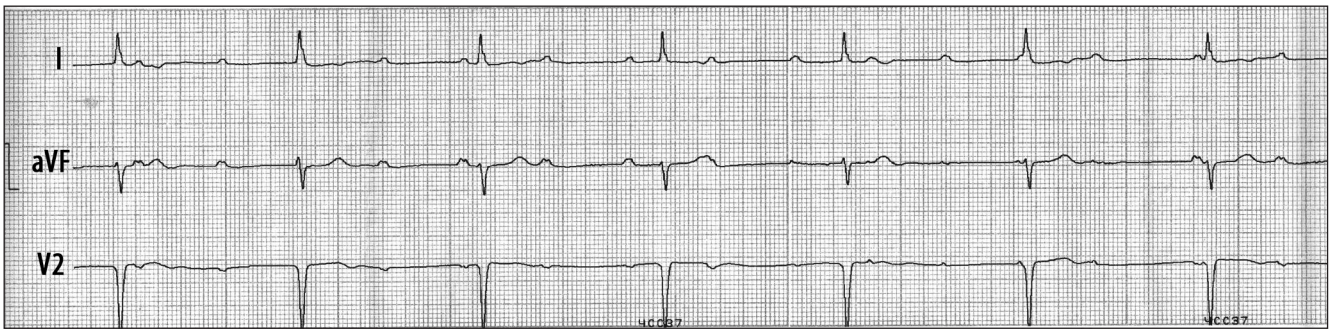

ЕКГ 9

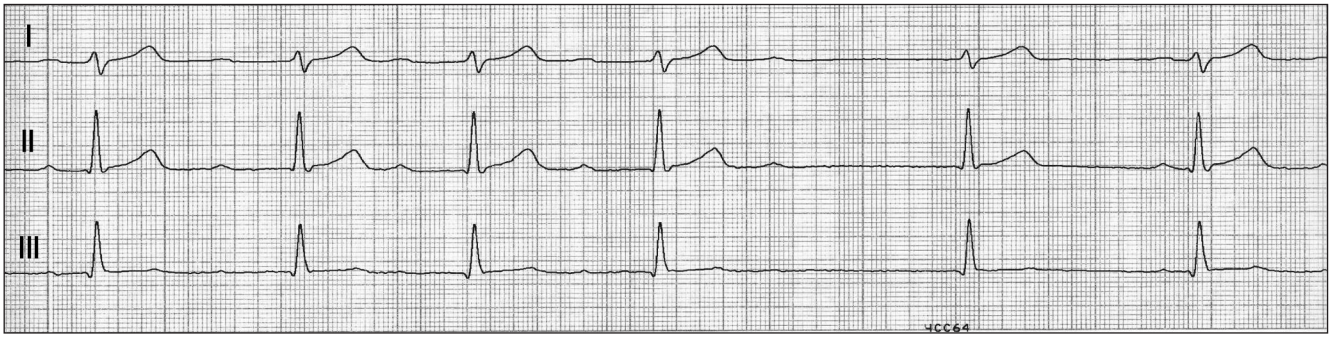

ЕКГ 10

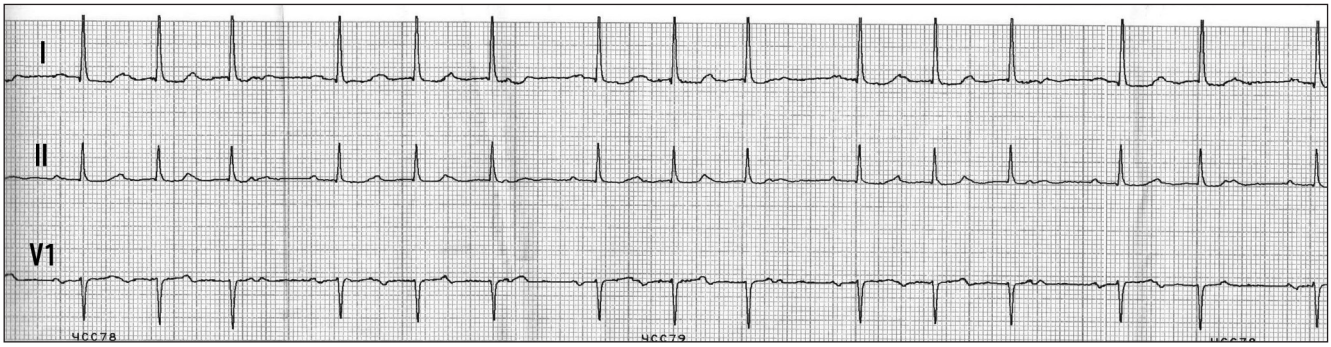

ЕКГ 11

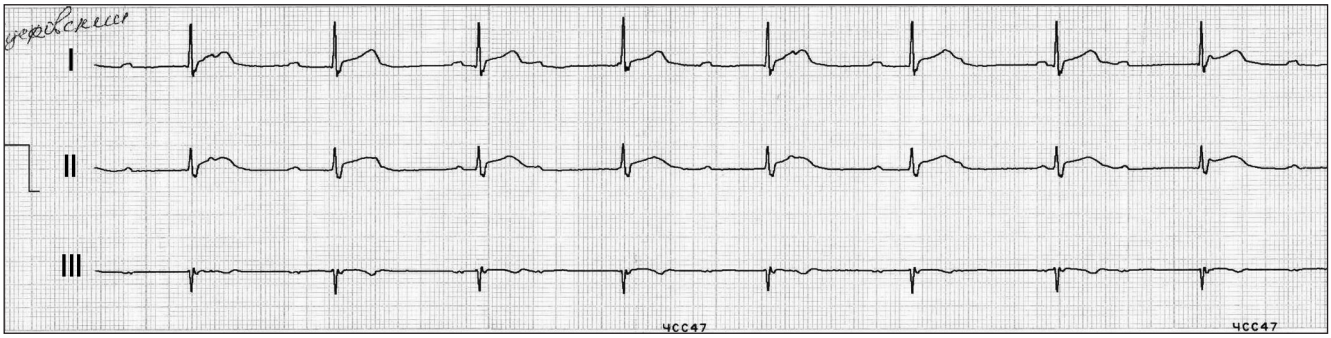

ЕКГ 12

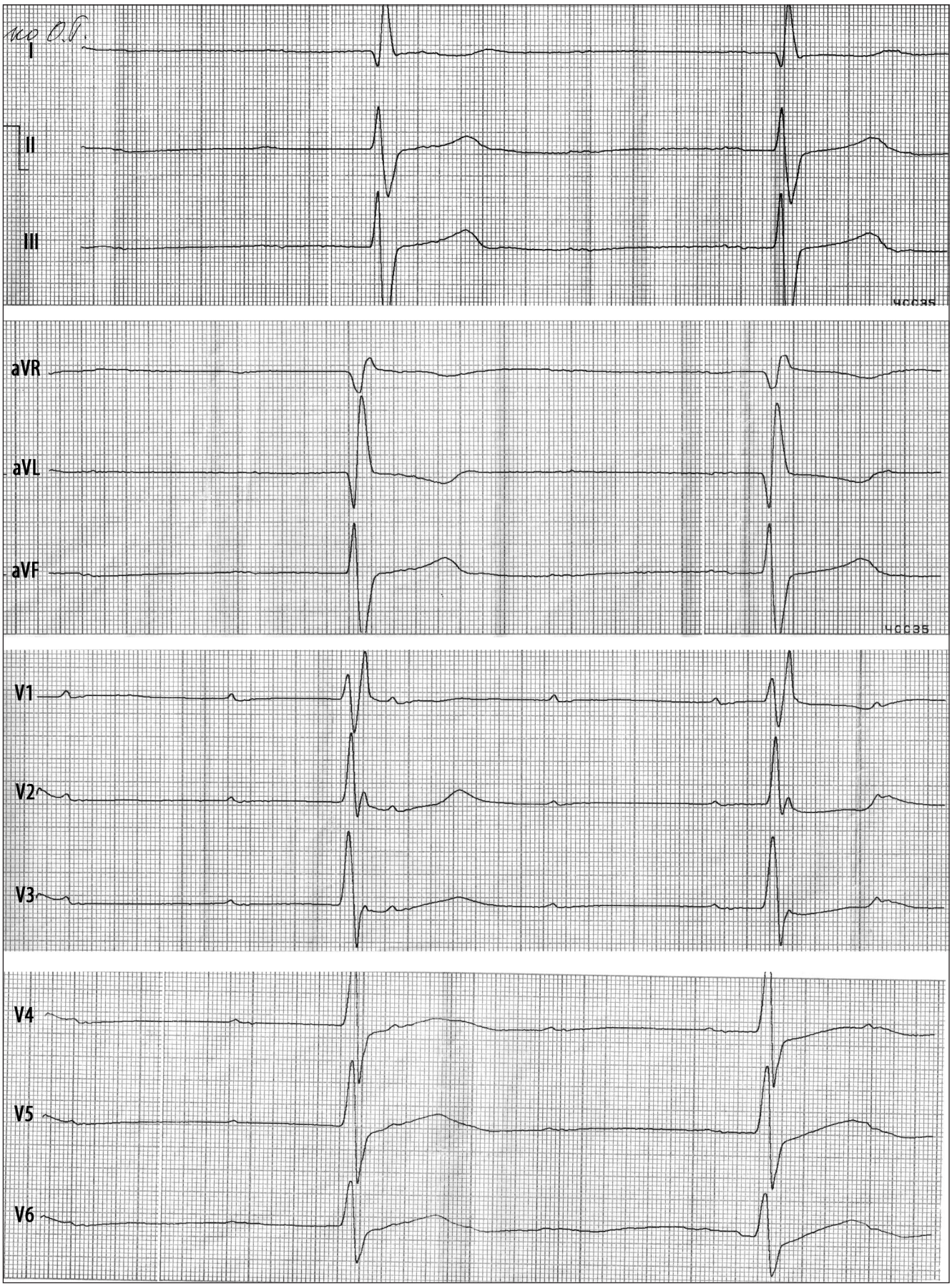

ЕКГ 13

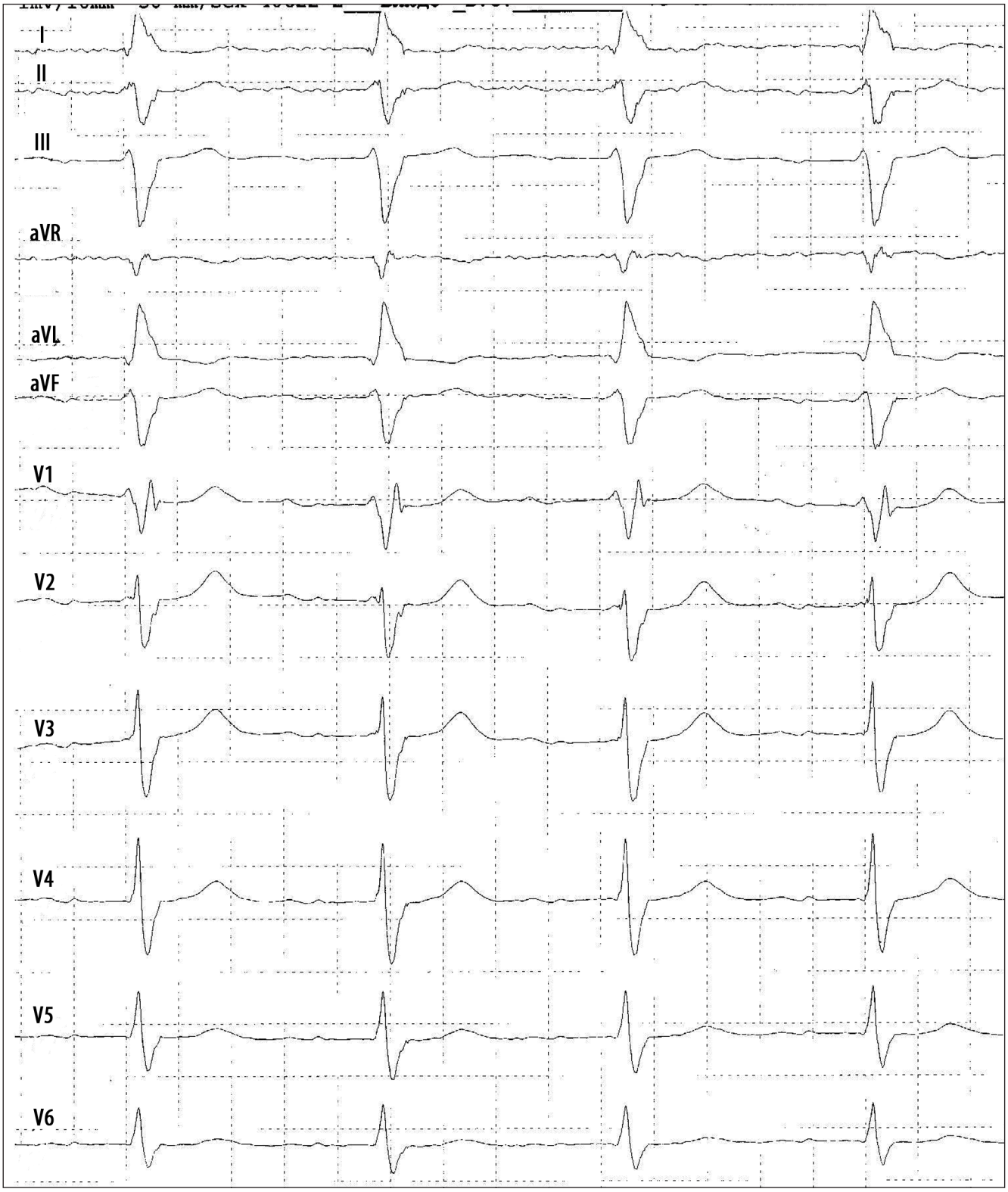

ЕКГ 14

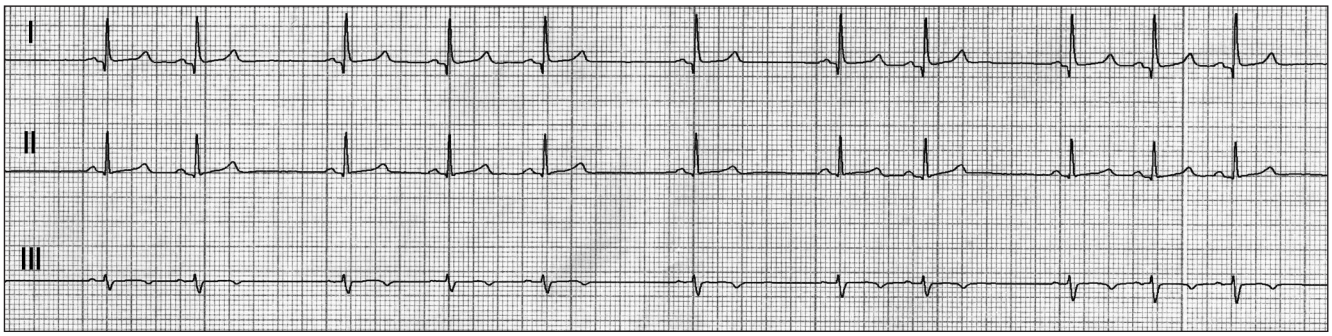

ЕКГ 15

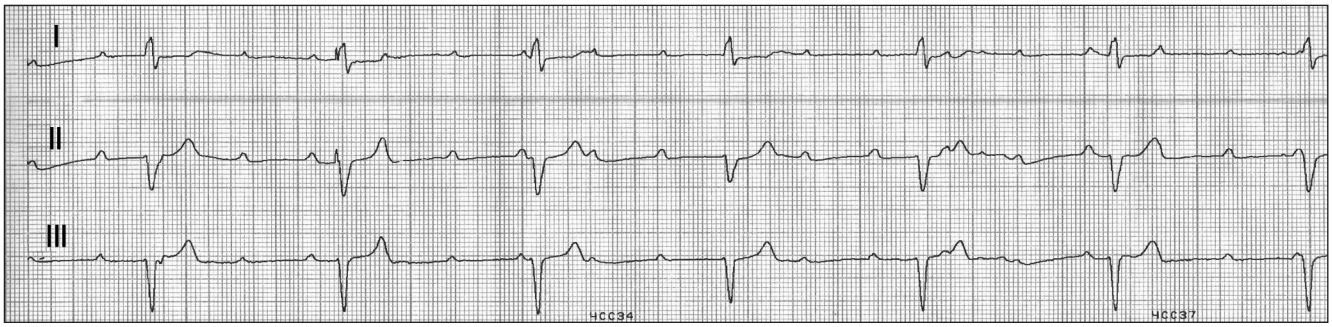

ЕКГ 16



ЕКГ 17

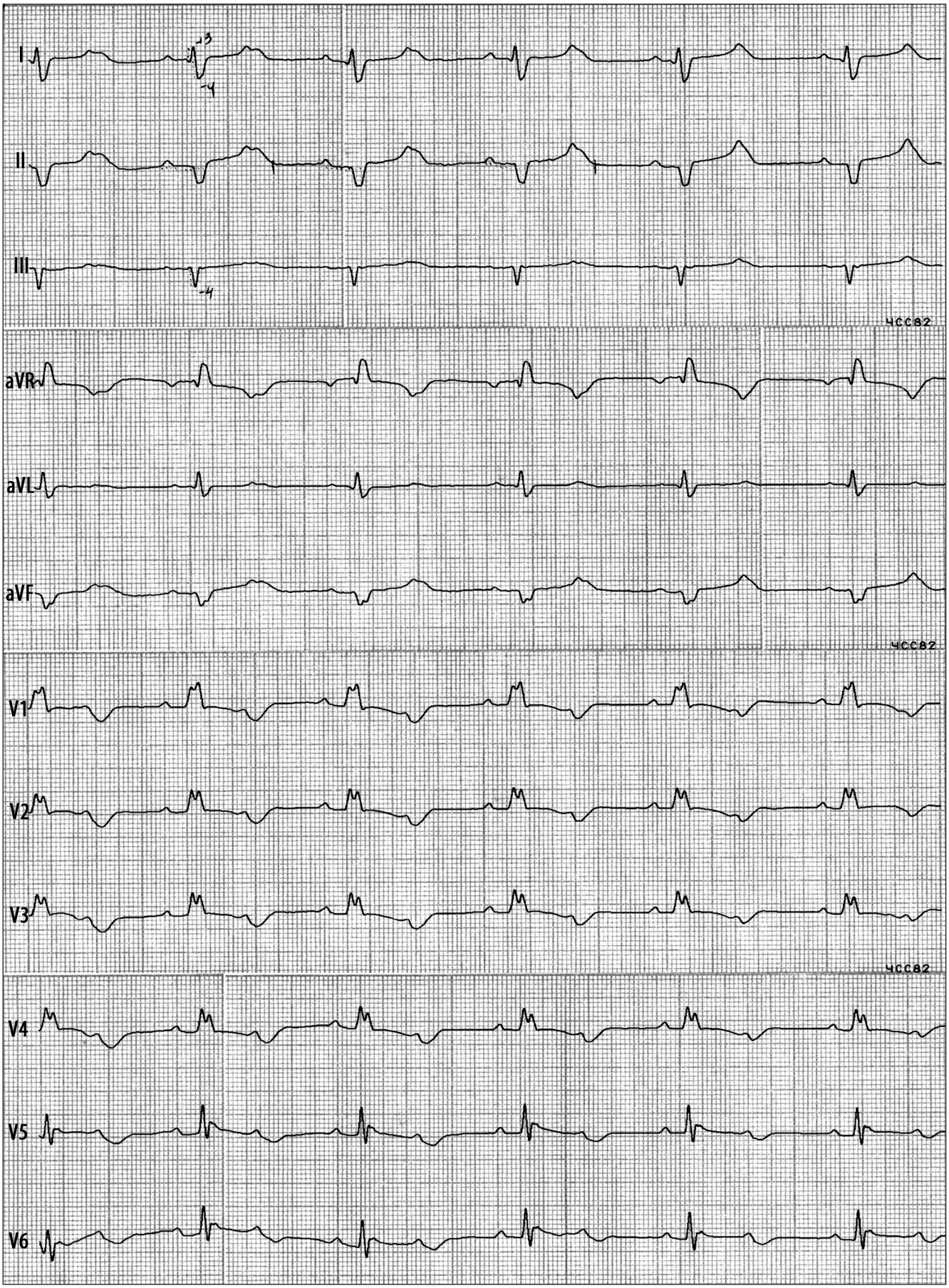

ЕКГ 18

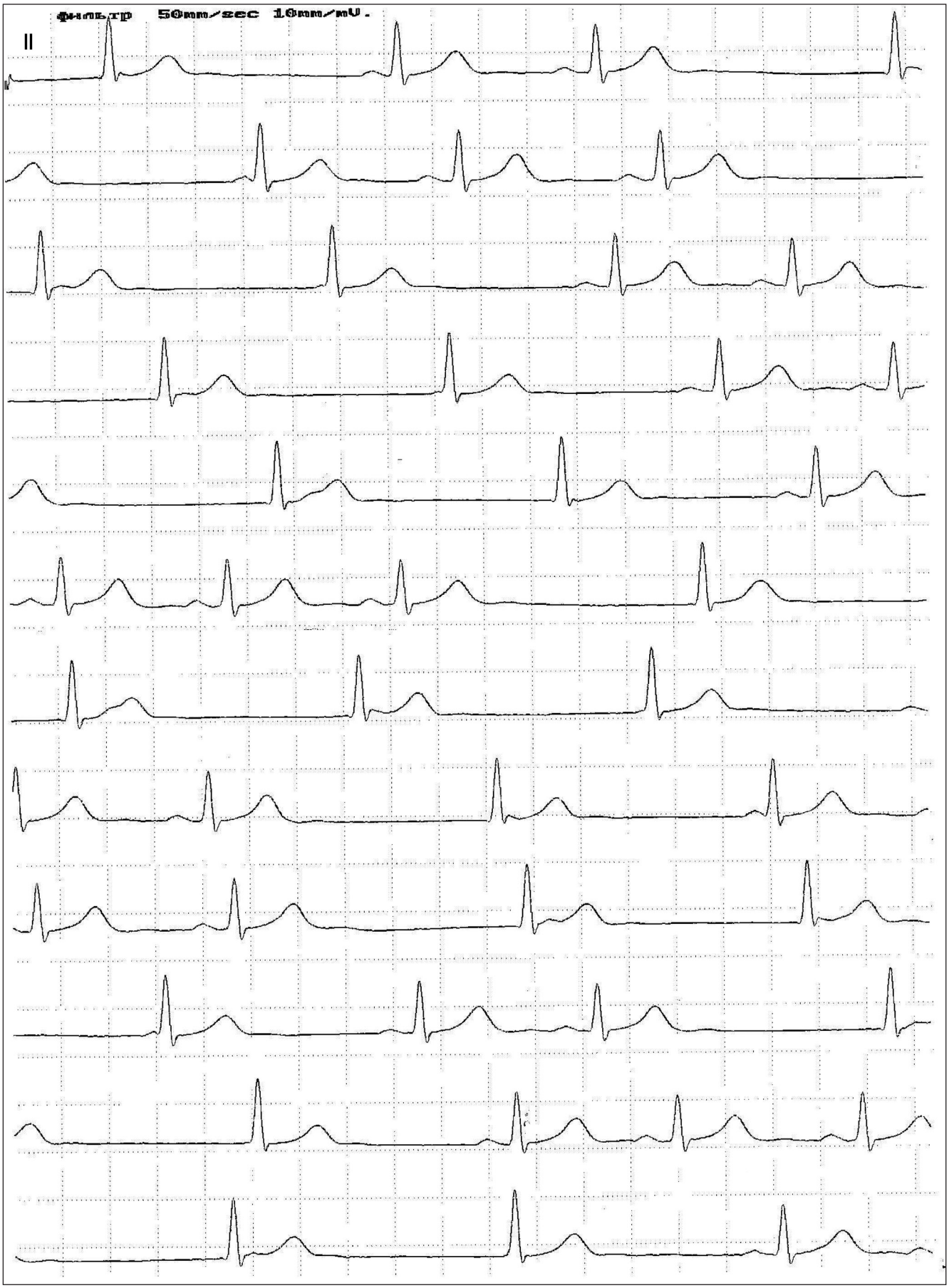

ЕКГ 19

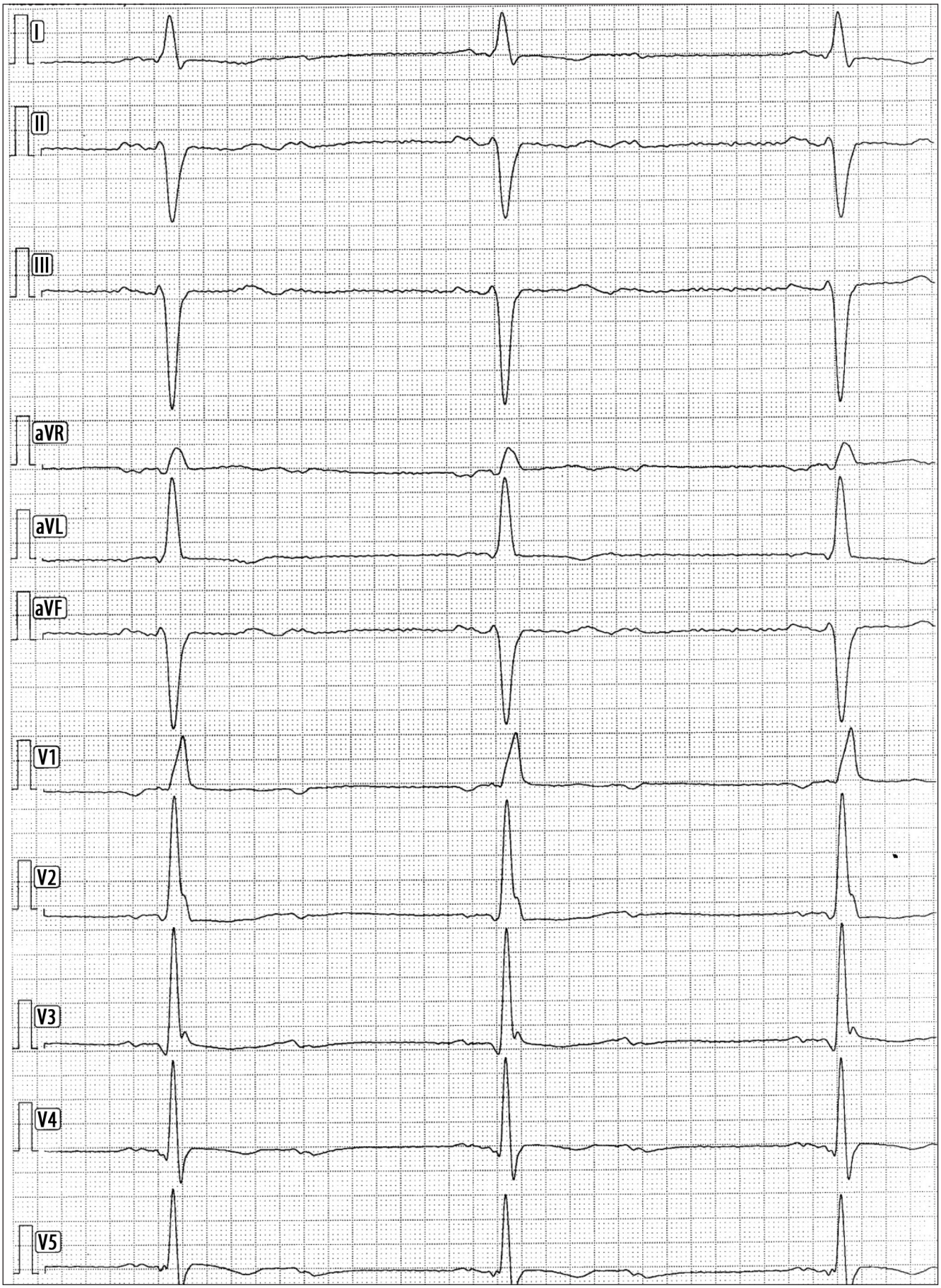

ЕКГ 20

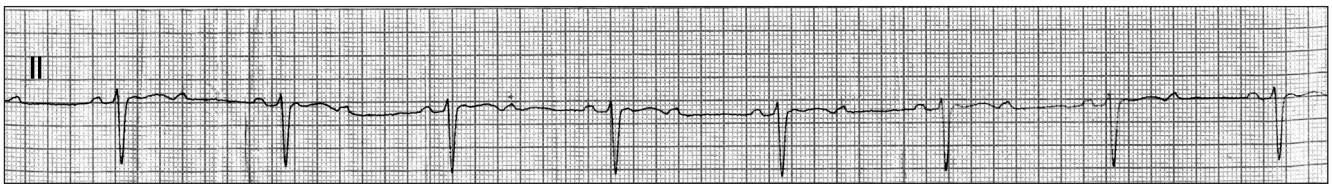

ЕКГ 21

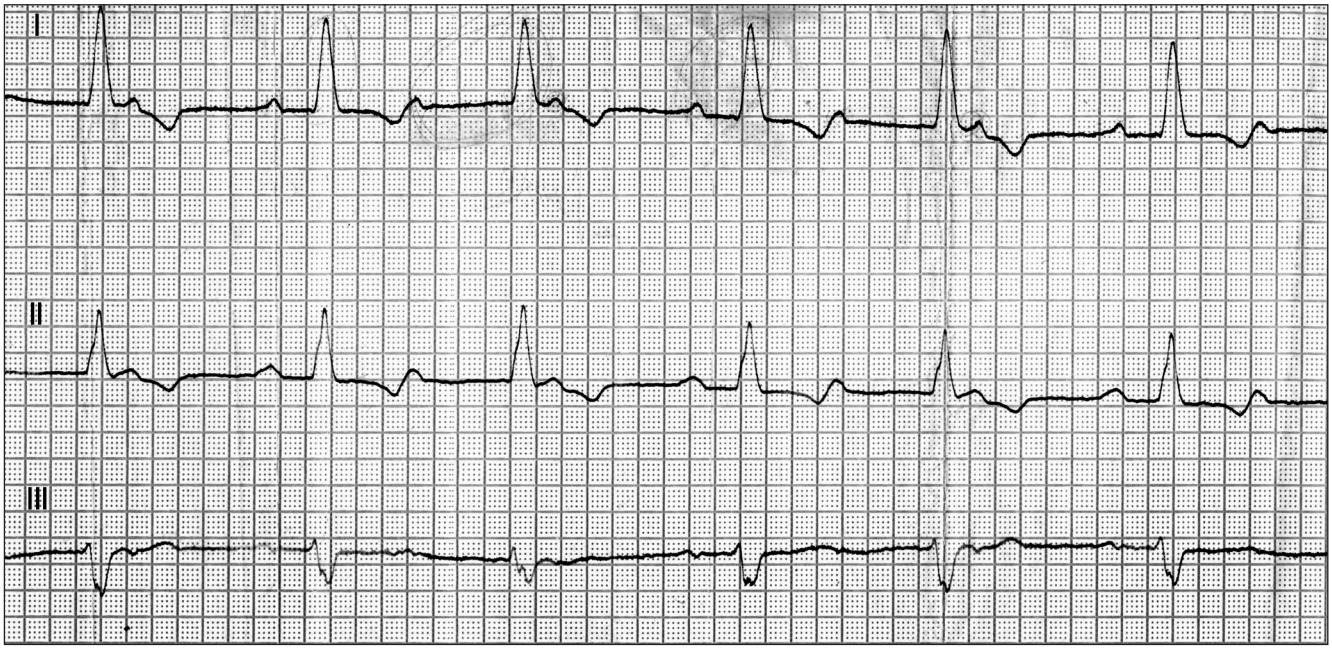

ЕКГ 22

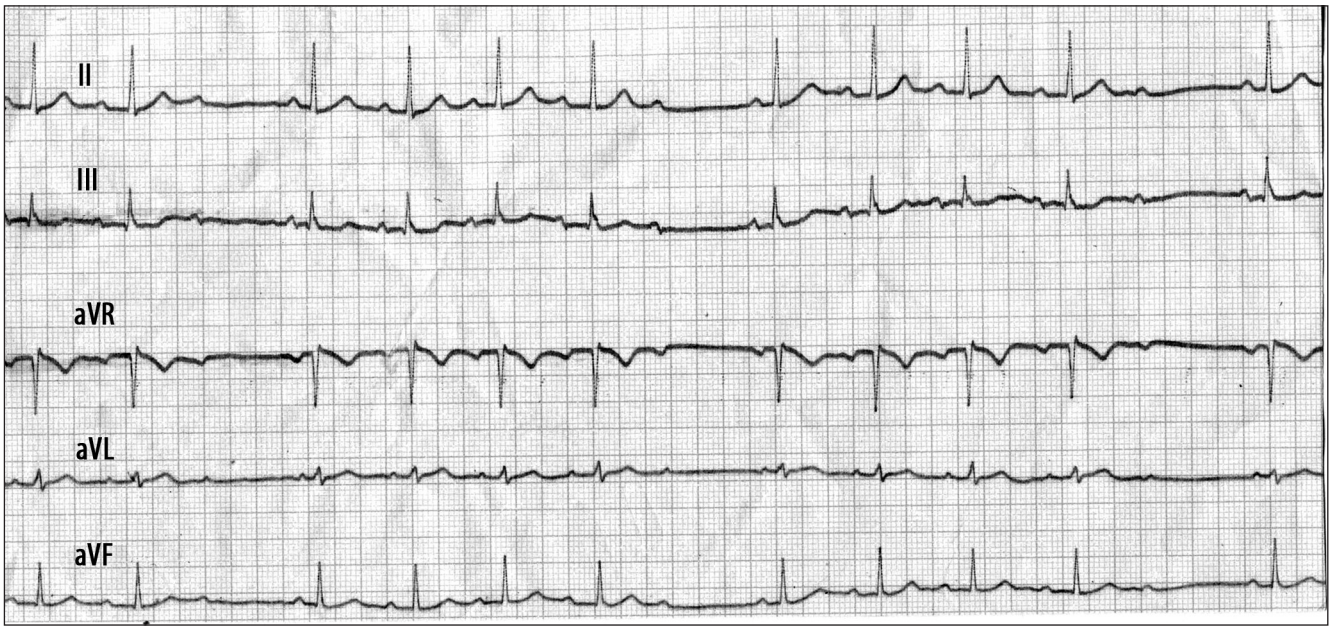

ЕКГ 23

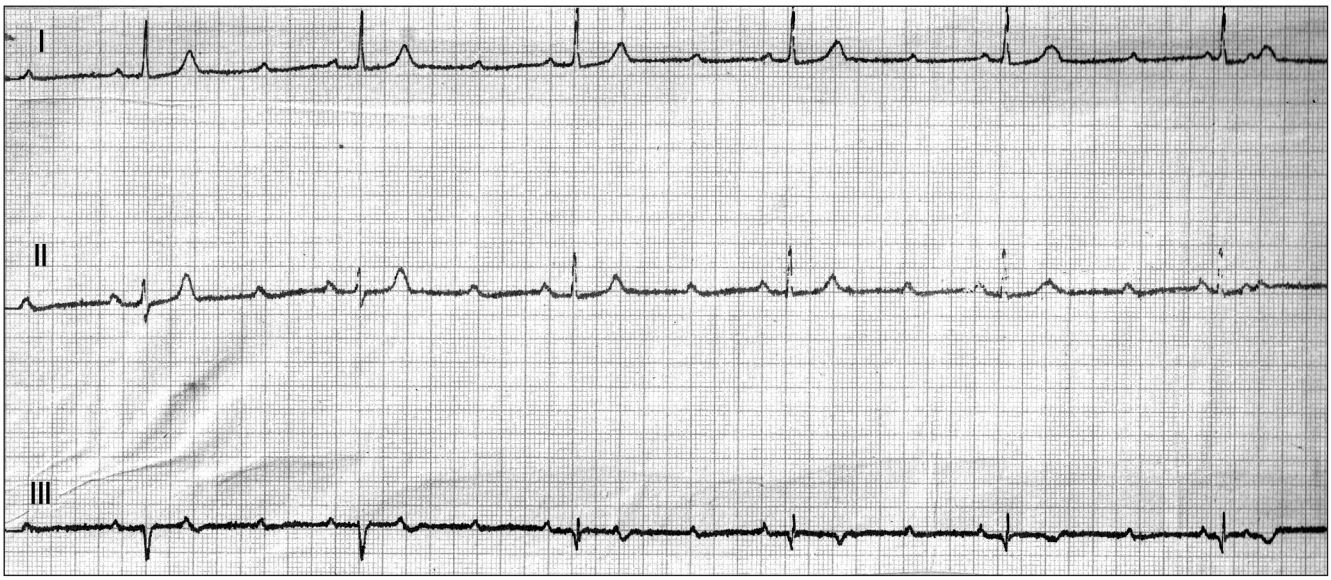

ЕКГ 24

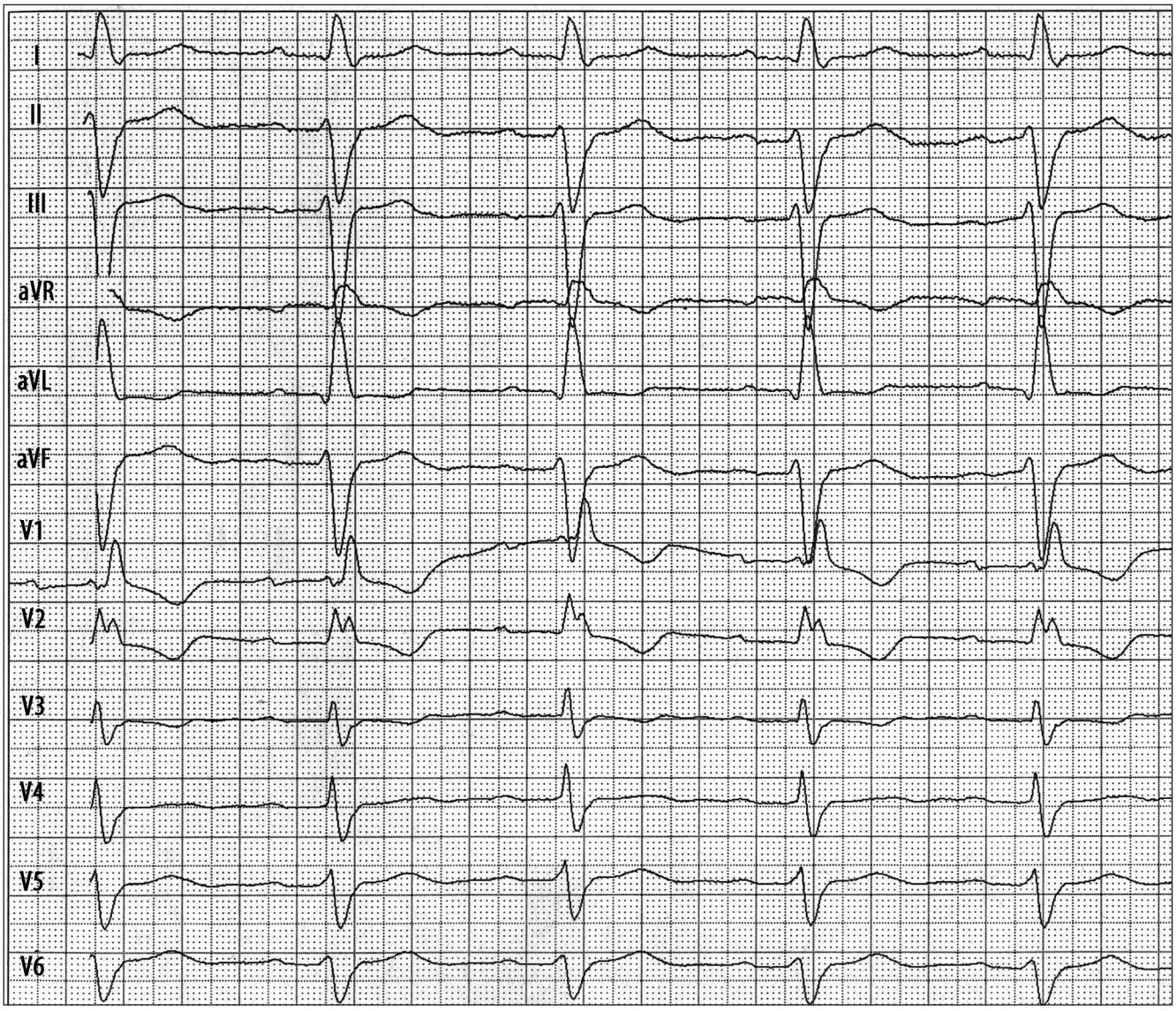

ЕКГ 25

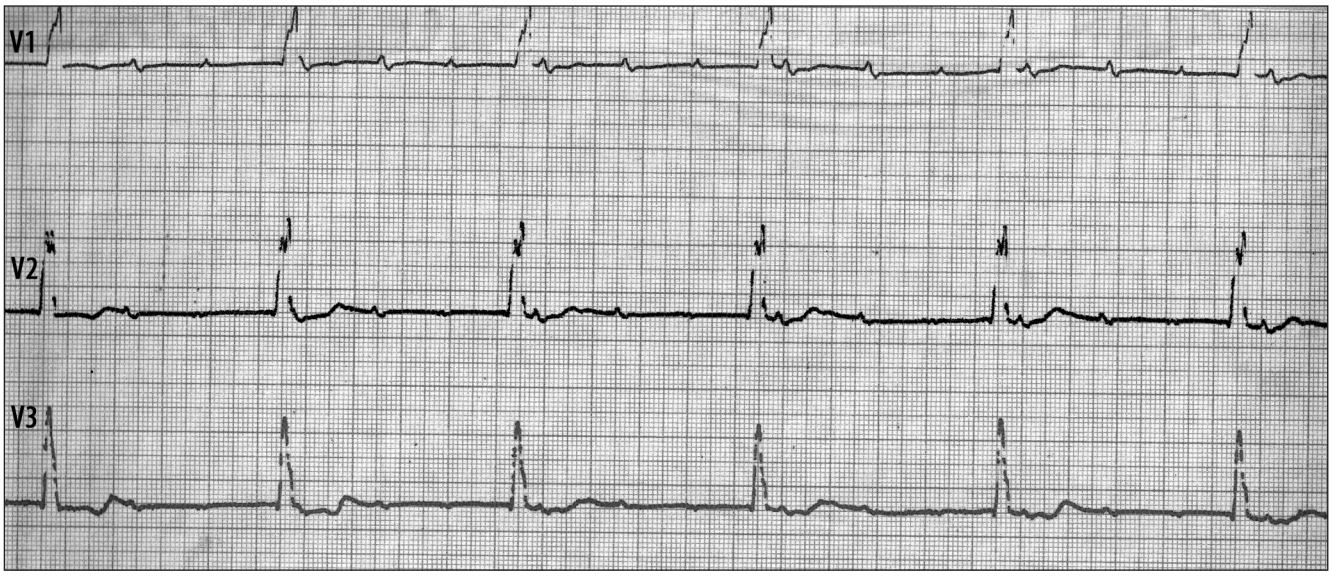

Коментарі до розділу «ЕКГ при синоатріальних, міжпередсердних і атріовентрикулярних блокадах”

ЕКГ 1

R-R- 0,64с. ЧСС – 93 за 1 хв. PQ – 0,20с. QRS – 0,16с. QT – 0,36с. $R_I > r_{II} > r_{III}$, $S_{II} > r_{II}$. Виражене відхилення ЕОС вліво (∠QRS = -74°). Інтервал PQ подовжений відносно частоти серцевого ритму (при ЧСС 93 за хвилину PQ повинен бути не більше 0,16с). Комплекс QRS розширений, деформований, у правих грудних відведеннях зубці R розщеплені, час активації правого шлуночка 0,09с. Патологічні зубці Q у відведеннях V_1-V_6. Сегмент ST у правих грудних відведеннях зміщений під ізолінію з переходом в негативний зубець Т. R_{aVR} розширений, закруглений.

Висновок: Синусова тахікардія з частотою серцевих скорочень 93 за хвилину. Неповна трифасцикулярна блокада: повна блокада правої ніжки та передньоверхньої гілки лівої ніжки пучка Гіса, відносне збільшення тривалості атріовентрикулярного проведення імпульсів. Рубцеві зміни міокарда передньоперегородкової та верхівковобокової ділянок лівого шлуночка.

ЕКГ 2

R-R – 0,94с. ЧСС – 63 за 1 хв. PQ – 0,24с. QRS – 0,09с. QT – 0,38с. $R_{III} > R_{II} > R_I$. Вертикальне положення ЕОС (∠QRS = +95°). Комплекс QRS не розширений, інтервал PQ подовжений до 0,24с.

Висновок: Ритм синусовий, регулярний з частотою серцевих скорочень 63 за хвилину. Вузлова АВ блокада I ступеня.

ЕКГ 3

R-R – 1,54с. Частота скорочень шлуночків – 38 за 1 хв. P-P – 0,77с. Частота скорочень передсердь – 76 за 1 хв. PQ – 0,16с. QRS – 0,12с. QT – 0,48с. ∠QRS = +20°. Зубці Р добре диференціюються у всіх відведеннях. Інтервал PQ у всіх комплексах PQRST однакової тривалості (0,16с). Кожен другий зубець Р нашаровується на низхідне коліно зубця Т і не проводиться до шлуночків. Комплекс $QRS_{V1\text{-}V2}$ розширений, деформований, у правих грудних відведеннях зубці R розщеплені, час активації правого шлуночка 0,08с. Сегмент ST_{V1} зміщений під ізолінію з переходом у негативний зубець Т. Зубець R_{aVR} розширений, закруглений.

Висновок: Ритм синусовий, атріовентрикулярна блокада II ступеня з проведенням 2:1 (частота скорочень передсердь 76 за хвилину, частота скорочень шлуночків 38 за хвилину). Повна блокада правої ніжки пучка Гіса. Рекомендована консультація аритмолога для вирішення питання про імплантацію постійного водія ритму.

ЕКГ 4

R-R – 1,20с. Частота скорочень шлуночків – 50 за 1 хв. P-P – 0,60с. Частота скорочень передсердь – 100 за 1 хв. PQ – 0,34с. QRS – 0,08с. QT – 0,44с. ∠QRS – +60°. Зубці Р добре диференціюються у відведенні V_1. Інтервал PQ у всіх комплексах PQRST однакової тривалості (0,34с), подовжений. Кожен другий зубець Р нашаровується на низхідне коліно зубця Т і не проводиться до шлуночків. Комплекси QRS суправентрикулярної форми.

Висновок: Ритм синусовий, атріовентрикулярна блокада II ступеня з проведенням 2:1 (частота скорочень передсердь 100 за хвилину, частота скорочень шлуночків 50 за хвилину).

ЕКГ5

R-R – 0,80с. ЧСС- 75 за 1 хв. PQ – 0,24с. QRS – 0,14с. QT – 0,36с. Вольтаж зубців ЕКГ у відведеннях від кінцівок знижений. $R_{III} > R_{II} > R_I$, $S_I > R_I$. Електрична вісь серця відхилена вправо (∠QRS = + 128°). Комплекси QRS розширені, деформовані: у відведенні V_6 за рахунок широкого зубця R, у правих грудних відведеннях – за рахунок широкого зубця S з дискордантним зміщенням сегмента ST і зубця Т. Зубці Р нормальної амплітуди, розширені до 0,14с, двогорбі у відведеннях I,II,V_6, двофазні у відведеннях $V_{1\text{-}2}$ з поглибленою негативною фазою. Інтервал PQ подовжений до 0,24с. Простежується відсутність приросту амплітуди зубця R у відведеннях $V_{3\text{-}5}$. $QRS_{I,aVL}$ за типом QS. $R_{V6} > R_{V5}$.

Висновок: Ритм синусовий, регулярний з частотою серцевих скорочень 75 за хвилину. Неповна трифасцикулярна блокада: повна блокада лівої ніжки пучка Гіса, атріовентрикулярна блокада I ступеня.

Гіпертрофія лівого передсердя та лівого шлуночка. Рубцеві зміни міокарда передньоперегородкової та верхівковобокової ділянок лівого шлуночка.

ЕКГ 6

P-P – 0,70-0,82с. R-R – 1,42-0,82-0,70с. Частота скорочень передсердь 85-73 за 1 хв. Частота скорочень шлуночків 42-73-85 за 1 хв. PQ – 0,12-0,16с. QRS – 0,09с. QT – 0,38с. На фоні нерегулярного синусового ритму періодично реєструються паузи, тривалість яких більша за два інтервали P-P. У цих паузах немає чергового комплексу PQRST, тобто синусовий імпульс не проводиться ні в передсердя, ні в шлуночки. Під час пауз реєструються висковзуючі комплекси QRS з нижніх відділів передсердь або з АВ з'єднання. Деякі висковзуючі вузлові комплекси QRS із синусовим зубцем P перед ними та вкороченим інтервалом PQ – спорадична АВ дисоціація.

Висновок: Ритм синусовий, синоатріальна блокада II ступеня з висковзуючими передсердними та вузловими комплексами. Спорадична АВ дисоціація. Прояви дисфункції синусового вузла. Для оцінки функціонального стану синусового вузла рекомендовано проведення атропінової проби і добового моніторингу ЕКГ.

ЕКГ 7

R-R – 0,94с. ЧСС – 64 за 1 хв. PQ – 0,18с. QRS – 0,10с. QT – 0,36с. ∠QRS = +10°. Горизонтальне положення ЕОС. Зубці P у всіх відведеннях розширені до 0,14с., двогорбі. Комплекс QRS суправентрикулярної форми.

Висновок: Ритм синусовий, регулярний з частотою серцевих скорочень 64 за хвилину. Міжпередсердна блокада I ступеня.

ЕКГ 8. *Ритмограма. Швидкість запису 25 мм/с.*

R-R – 1,58 с. P-P – 0,79 с. Частота скорочень шлуночків – 38 за 1 хв., частота скорочень передсердь – 76 за 1 хв. QRS – 0,08 с. QT – 0,46 с. Зубці P не пов'язані зі шлуночковими комплексами і нашаровуються на різні ділянки комплексу QRST та ізолінії.

Висновок: Дистальна АВ блокада III ступеня: ритм для передсердь синусового походження з частотою 76 за хвилину, для шлуночків – з АВ з'єднання з частотою 38 за хвилину. Рекомендована консультація аритмолога для вирішення питання про імплантацію постійного водія ритму.

ЕКГ 9. *Ритмограма (стандартні відведення).*

R-R – 0,74 – 0,78 – 1,32 с. P-P – 0,78 с. Середня частота скорочень шлуночків – 64 за 1 хв, частота скорочень передсердь 76 за 1 хв. P – 0,10 с. PQ – 0,16-0,34 с. QRS – 0,10 с. QT – 0,34 с. Інтервали P-P однакової тривалості, інтервали R-R різної тривалості. Тривалість інтервалу PQ поступового збільшується від 0,16 до 0,34 с. Після п'ятого зубця P комплексу QRS немає, тобто імпульс не провівся з передсердь до шлуночків. У паузі на відстані 1,32 с від попереднього комплексу QRS з'явився шлуночковий комплекс суправентрикулярної форми без попереднього зубця P. Наступний комплекс PQRST синусового походження.

Висновок: Ритм синусовий із середньою частотою серцевих скорочень 64 за хвилину. Вузлова АВ блокада II ступеня I типу з висковзуючим комплексом з АВ з'єднання.

ЕКГ 10. *Ритмограма. Швидкість запису 25 мм/с.*

R-R – 0,66–0,92 с. P-P – 0,56 с. Середня частота скорочень шлуночків – 79 за 1 хв, частота скорочень передсердь 107 за 1 хв. PQ – 0,20-0,34 с. P – 0,08 с. QRS – 0,07 с. QT – 0,38 с. Зубці P найкраще візуалізуються у відведеннях II і V_1. Інтервали P-P однакової тривалості. Інтервал PQ поступово збільшується від 0,20с до 0,34с, зубець P нашаровується на зубець T попереднього комплексу PQRST, після кожного четвертого (при закінченні запису – третього) зубця P комплексу QRS немає. Інтервали R-R різної тривалості.

Висновок: Ритм синусовий із середньою частотою скорочень шлуночків 79 за хвилину. Вузлова АВ блокада II ступеня I типу з проведенням 4:3 і 3:2.

ЕКГ № 11. *Ритмограма. Швидкість запису 25 мм/с.*

R-R – 1,26 с, P-P – 0,76 с. Частота скорочень шлуночків – 47 за 1 хв., частота скорочень передсердь – 78 за 1 хв. P – 0,08 с. QRS – 0,08 с. QT – 0,44 с. Інтервали P-P однакової тривалості, але зубці

Р не пов'язані зі шлуночковими комплексами. Комплекси QRS суправентрикулярної форми, частота скорочень шлуночків 47 за хвилину, що свідчить про локалізацію джерела автоматизму для шлуночків в АВ з'єднанні.

Висновок: Проксимальна АВ блокада ІІІ ступеня: ритм для передсердь синусовий з частотою 78 за хвилину, ритм для шлуночків з АВ з'єднання з частотою 47 за хвилину. Рекомендована консультація аритмолога для оцінки доцільності імплантації водія ритму.

ЕКГ 12

RR – 1,86 с. Р-Р – 0,70 с. Частота скорочень шлуночків – 32 за 1 хв., частота скорочень передсердь – 85 за 1 хв. QRS – 0,14 с. QT – 0,56 с. Зубець Р – 0,12 с, двогорбий, відстань між вершинами 0,06 с. Зубці Р не пов'язані з шлуночковими комплексами. $S_{II}>R_{II}$, $S_{III}>S_{II}$. Відхилення ЕОС вліво (∠QRS = – 38º). Комплекси QRS розширені, деформовані за типом блокади правої ніжки та передньо-верхньої гілки лівої ніжки пучка Гіса, що вказує на локалізацію джерела автоматизму для шлуночків в задньонижній гілці лівої ніжки пучка Гиса. У відведеннях I, aVL зубець Q глибокий, широкий (0,04 с), що свідчить про рубцеві зміни міокарда високих відділів передньобокової стінки лівого шлуночка.

Висновок: Дистальна АВ блокада ІІІ ступеня: ритм для предсердь синусовий з частотою 85 за хвилину, ритм для шлуночків із задньонижньої гілки лівої ніжки пучка Гиса з частотою 32 за хвилину. Міжпередсердна блокада I ступеня. Рубцеві зміни міокарда високих відділів передньобокової стінки лівого шлуночка. Рекомендована консультація аритмолога для вирішення питання про імплантацію постійного водія ритму.

ЕКГ № 13

R-R – 0,90 с, ЧСС – 67 за 1 хв. PQ – 0,24 с. QRS – 0,12 с. QT – 0,42 с. Відхилення ЕОС вліво (∠QRS = -58º). Зубець Р – 0,14 с, краще візуалізується у грудних відведеннях, двогорбий, відстань між вершинами 0,07 с. Комплекси QRS розширені, деформовані за типом блокади правої ніжки та передньоверхньої гілки лівої ніжки пучка Гіса. Комплекси QRS_{aVL} з потологічним зубцем Q та косонизхідною депресією сегмента ST з (-/+) зубцем Т. У правих грудних відведеннях немає дискордантних змін сегмента ST та зубця Т, характерних для неускладненої блокади правої ніжки пучка Гіса.

Висновок: Ритм синусовий, регулярний з частотою серцевих скорочень 67 за хвилину. Неповна трипучкова блокада: АВ блокада I ступеня, блокада правої ніжки та передньоверхньої гілки лівої ніжки пучка Гіса. Міжпередсердна блокада I ступеня. Не можна виключити вогнищеві зміни міокарда базальних відділів задньобокової стінки лівого шлуночка. Для уточнення змін міокарда необхідно порівняти ЕКГ з клінічними даними та спостерігати в динаміці. Для оцінки вираженості порушень АВ провідності рекомендовано провести добовий моніторинг ЕКГ.

ЕКГ 14. *Ритмограма (стандартні відведення). Швидкість запису – 25 мм/с.*

R-R – 0,68-0,84-1,22 с. PQ – 0,14 с. ЧСС – 49-71-88 за хв. QRS – 0,08 с. QT – 0,40 с. Перед кожним комплексом QRS реєструється зубець Р з постійним інтервалом PQ. Простежуються епізоди зменшення тривалості інтервалів Р-Р з подальшою появою синусових пауз, тривалість яких менше двох інтервалів Р-Р. Ці періодики включають 2-3 комплекси, інколи паузи розділені тільки одним комплексом PQRST.

Висновок: Ритм синусовий з мінімальною частотою серцевих скорочень 49 за хвилину і максимальною – 88 за хвилину. Синоатріальна блокада ІІ ступеня I типу 4:3, 3:1, 2:1. Ознаки дисфункції синусового вузла. Рекомендовано проведення добового моніторування ЕКГ.

ЕКГ 15. *Ритмограма (стандартні відведення). Швидкість запису 25 мм/с.*

R-R – 1,52с, Р-Р – 0,60с. Частота скорочень шлуночків – 34 за 1 хв., частота скорочень передсердь – 100 за 1 хв. Зубці Р не пов'язані з шлуночковими комплексами. QRS – 0,12 с. QT – 0,46 с. $S_{II}> R_{II}$, $S_{III}>S_{II}$. Електрична вісь комплексу QRS відхилена вліво.

Висновок: Дистальна атріовентрикулярна блокада ІІІ ступеня: ритм для передсердь синусовий з частотою 100 за хвилину, ритм для шлуночків ідіовентрикулярний з частотою 34 за хвилину. Рекомендована консультація аритмолога для вирішення питання про імплантацію постійного водія ритму.

ЕКГ 16. *Швидкість запису 25 мм/с.*

RR – 1,84 с. Частота скорочень шлуночків – 32 за 1 хв. P-P – 0,72с. Частота скорочень передсердь – 83 за 1 хв. QRS – 0,14с. QT – 0,60 с. Зубці Р добре простежуються у всіх відведеннях, інтервали Р-Р однакові. Зубці Р не пов'язані з шлуночковими комплексами, нашаровуються на комплекс QRS, зубець Т і сегмент ТР. Комплекс QRS розширений, деформований за типом блокади правої ніжки, що вказує на локалізацію джерела автоматизму для шлуночків у лівій ніжці пучка Гіса.

Висновок: Дистальна атріовентрикулярна блокада III ступеня: ритм для шлуночків із лівої ніжки пучка Гіса з частотою 32 за хвилину, ритм для передсердь синусовий з частотою 83 за хвилину. Рекомендована консультація аритмолога для вирішення питання про імплантацію постійного водія ритму.

ЕКГ 17. *Новонароджений, вік 4 дні.*

R-R – 0,73 с. P-P 0,36 с. Середня частота скорочень шлуночків – 82 за 1 хв., частота скорочень передсердь – 164 за 1 хв. Р – 0,08 с. PQ – 0,12 с. QRS – 0,10 с. QT – 0,36 с. Вісь S_I-S_{II}-S_{III}. $S_{II}>R_{II}$, $S_{II}>S_{III}$. $R'_{aVR}>q_{aVR}$. Перехідна зона за відведенням V_6. Після кожного другого зубця Р комплексу QRS немає. Комплекс QRS у вигляді широкого зазубреного зубця R у відведеннях V_1-V_4 та $RSr'_{V5\text{-}V6}$ з косонизхідною депресією сегмента ST з переходом у негативний зубець Т в усіх грудних відведеннях.

Висновок: Ритм синусовий, АВ блокада II ступеня 2:1. Частота скорочень шлуночків 82 за хвилину. Повна блокада правої ніжки пучка Гіса. Ознаки гіпертрофії лівого шлуночка з його систолічним перевантаженням.

ЕКГ 18. *Ритмограма (II відведення). Швидкість запису 50 мм/с.*

R-R – 0,76-0,86 с. ЧСС – 69-79 за 1 хв. PQ – 0,14 с. Р – 0,10 с. QRS – 0,08 с. QT – 0,38 с. На фоні коротких епізодів синусового ритму з частотою серцевих скорочень 69-79 за хвилину раптово виникають синусові паузи, під час яких реєструються комплекси QRS суправентрикулярної форми без попереднього зубця Р з частотою скорочень шлуночків 48-50 за хвилину. У цей час синусові зубці Р реєструються після комплексів QRS, нашаровуються на них, або знаходяться перед ними на близькій відстані.

Висновок: На фоні синусового ритму з частотою серцевих скорочень 69-79 за хвилину і періодично виникаючої СА блокади II ступеня 2:1 реєструються епізоди ізоритмічної АВ дисоціації з висковзуючим ритмом АВ з'єднання з частотою скорочень шлуночків 48-50 за хвилину. Прояви дисфункції синусового вузла. Для оцінки функціонального стану синусового вузла рекомендовано проведення атропінової проби і добового моніторингу ЕКГ.

ЕКГ 19

RR – 1,34 с. Частота скорочень шлуночків – 43 за 1 хв. Р – 0,11 с. PQ – 0,16с. QRS – 0,14 с. QT – 0,58 с. $R_I>R_{II}>R_{III}$. $S_{II}>R_{II}$, $S_{III}>S_{II}$. Відхилення ЕОС вліво ($\angle$QRS = – 67°). Р-Р – 0,67с. Частота скорочень передсердь – 86 за 1 хв. Інтервал PQ однакової тривалості у всіх комплексах PQRST. Після кожного другого зубця Р комплексу QRS немає. Зубець Р двогорбий, відстань між вершинами 0,05 с. Комплекси QRS розширені (0,14с), деформовані, мають графіку rSR'_{V1}, $qR_{V2,V3}$ та $qRS_{V5,V6}$. Зубець $q_{V2,V3}$ до 0,04с, неглибокий. Реєструється слабонегативний зубець $T_{I,aVL,V4,V5}$ і згладжений зубець $T_{V1\text{-}V3}$.

Висновок: Дистальна АВ блокада II ступеня 2:1 з частотою скорочень шлуночків 43 за хвилину. Повна блокада правої ніжки, блокада передньоверхньої гілки лівої ніжки пучка Гіса та блокада передньосерединного розгалуження. Міжпередсердна блокада I ступеня. Рекомендована консультація аритмолога для вирішення питання про імплантацію постійного водія ритму.

ЕКГ 20. *Ритмограма (II відведення). Швидкість запису 25 мм/с.*

R-R – 1,42 с. P-P – 0,68-0,76 с. Частота скорочень шлуночків – 42 за 1 хв., частота скорочень передсердь 78-88 за 1 хв. Р – 0,10 с. PQ – 0,20 с. QRS – 0,12 с. QT – 0,52 с. Інтервал PQ у всіх комплексах PQRST однакової тривалості (0,20с). Після кожного другого зубця Р, який нашаровується на низхідне коліно зубця Т, комплексу QRS немає. Вісь комплексу QRS відхилена вверх і вліво ($\angle$QRS > -30°), тривалість QRS збільшена (0,12с).

Висновок: Дистальна АВ блокада II ступеня 2:1 з частотою скорочень шлуночків 42 за хвилину. Блокада передньо-верхньої гілки лівої ніжки пучка Гіса. Рекомендована консультація аритмолога для оцінки доцільності імплантації водія ритму.

ЕКГ 21. *Ритмограма (стандартні відведення).*

R-R – 0,75-0,86с. P-P – 0,56 с. Частота скорочень шлуночків – 80-69 за 1 хв., частота скорочень передсердь 107 за 1 хв. P – 0,10 с. PQ – 0,22-0,44 с. QRS – 0,10 с. QT – 0,44 с. У двох послідовних комплексах PQRST простежується періодичне збільшення тривалості інтервалу PQ від 0,22 до 0,44 с, а після наступного зубця P, який нашаровується на сегмент ST, немає шлуночкового комплексу.

Висновок: Ритм синусовий, нерегулярний з частотою скорочень шлуночків 69-80 за хвилину. АВ блокада II ступеня 1-го типу з проведенням 3:2.

ЕКГ 22. *Відведення II, III, aVR, aVL, aVF. Швидкість запису 25 мм/с.*

R-R – 0,68-1,4с. P-P – 0,68 с. Частота скорочень шлуночків – 42-88 за 1 хв., частота скорочень передсердь – 88 за 1 хв. P – 0,10 с. PQ – 0,16-0,20-0,22-0,24с. QRS – 0,08 с. QT – 0,36 с. Простежується періодичне поступове збільшення інтервалів PQ від 0,16 до 0,24 с, а після кожного п’ятого зубця P немає шлуночкового комплексу.

Висновок: Ритм синусовий, нерегулярний з частотою скорочень шлуночків 42-88 за хвилину. Вузлова АВ блокада II ступеня 1-го типу з проведенням 5:4.

ЕКГ 23. *Ритмограма (стандартні відведення). Швидкість запису 25 мм/с.*

R-R – 1,80 с. P-P – 0,62 с. Частота скорочень шлуночків – 33 за 1 хв., частота скорочень передсердь – 97 за 1 хв. QRS – 0,08 с. QT – 0,48 с. Зубці P не пов’язані з шлуночковими комплексами і нашаровуються на різні ділянки комплексу QRST та ізолінію. Електрична вісь перших двох комплексів QRS відхилена вліво (R_{II}=S_{II}), а в інших комплексах R_{II}>S_{II} і комплекс QRS_{III} має форму rSR’. Тривалість комплексів QRS у всіх відведеннях однакова.

Висновок: Дистальна атріовентрикулярна блокада III ступеня: частота скорочень шлуночків 33 за хвилину, частота скорочень передсердь 97 за хвилину. Ритм для шлуночків з АВ з'єднання з частотою 33 за хвилину та інтермітуючим порушенням внутрішньошлуночкової провідності. Рекомендована консультація аритмолога для вирішення питання про імплантацію постійного водія ритму.

ЕКГ 24

R-R – 0,82с. ЧСС – 73 за 1 хв. P – 0,09 с. PQ – 0,22с. QRS – 0,14с. QT – 0,40с. R_I>R_{II}>R_{III}. S_{II}>R_{II}. S_{III}>S_{II}. Відхилення ЕОС вліво (∠QRS = -67º). Перехідна зона між відведеннями V_4 і V_5. Зубець P нормальної тривалості, інтервал PQ подовжений (0,22с). Комплекс QRS має графіку блокади правої ніжки пучка Гіса з відхиленням ЕОС вверх і вліво.

Висновок: Ритм синусовий, регулярний з частотою серцевих скорочень 73 за хвилину. Неповна трипучкова блокада: атріовентрикулярна блокада I ступеня, блокада правої ніжки та передньоверхньої гілки лівої ніжки пучка Гіса. Для оцінки вираженості порушень провідності рекомендовано провести добовий моніторинг ЕКГ.

ЕКГ 25. *Відведення V_1-V_3. Швидкість запису 25 мм/с.*

R-R – 2,0 с. P-P – 0,68 с. Частота скорочень шлуночків – 30 за 1 хв, частота скорочень передсердь – 88 за 1 хв. QRS – 0,15 с. QT – 0,36 с. Зубці P синусового походження добре диференціюються, у відведенні V_1 (+/-), не пов’язані зі шлуночковими комплексами і нашаровуються на різні ділянки комплексу QRST та ізолінію. Після кожного другого зубця P синусового походження реєструється однофазний передчасний зубець P з інтервалом зчеплення 0,60с. Комплекси QRS широкі, деформовані за типом блокади правої ніжки пучка Гіса.

Висновок: Дистальна атріовентрикулярна блокада III ступеня: ритм для шлуночків з частотою 30 за хвилину, ритм для передсердь синусовий з частотою 88 за хвилину, передсердна тригемінія. Рекомендована консультація аритмолога для вирішення питання про імплантацію постійного водія ритму.

Розділ 7.

ЕКГ ПРИ ПОРУШЕННЯХ ВНУТРІШНЬОШЛУНОЧКОВОЇ ПРОВІДНОСТІ

Порушення внутрішньошлуночкової провідності (ПВШП), або внутрішньошлуночкові блокади – сповільнення чи відсутність проведення імпульсу по одній, двох або трьох гілках пучка Гіса або його термінальних розгалуженнях. Переважно їх формування асоціюється зі структурною патологією серця, зокрема, гіпертрофією, дилятацією або фіброзом. Відтак, основними причинами виникнення ПВШП є ІХС, гіпертонічна хвороба, кардіоміопатії та клапанна хвороба серця. Водночас, ПВШП, особливо блокада правої ніжки пучка Гіса (БПНПГ), нерідко виявляються в осіб без ознак структурного ураження міокарда.

Внутрішньошлуночкові блокади класифікують за трьома основними критеріями:

- *постійність*: стійка та непостійна (транзиторна, інтермітуюча, латентна);
- *локалізація*: однопучкові, двопучкові (біфасцикулярні) та трипучкові (трифасцикулярні);
- *ступінь*: повна та неповна блокади.

Блокада правої ніжки пучка Гіса зустрічається найчастіше серед ПВШП**.** Крім того, БПНПГ є найпоширенішим варіантом аберації внутрішньошлуночкової провідності у хворих з фібриляцією передсердь, тріпотінням передсердь, суправентрикулярною тахікардією або екстрасистолією. Вона нерідко зустрічається при гострому легеневому серці, інфаркті міокарда передньоперегородкової локалізації, гіпертрофії, дилятації правого шлуночка, тощо.

При повній БПНПГ тривалість комплексу QRS становить 0,12 с і більше (в нормі 0,08-0,10 с). Комплекс QRS у відведеннях V_1-V_2 має графіку rsR′ або rSR′, з косонизхідним зміщенням сегмента ST опуклістю догори, що переходить у негативний асиметричний зубець Т (ЕКГ 3, 4). Негативна фаза зубця Т у відведенні V_2 менша, ніж у V_1. Амплітуда зубця R′ у відведенні V_1 обов'язково вища і його тривалість більша, ніж першого зубця r. Тривалість внутрішнього відхилення (інтервалу від початку комплексу QRS до вершини зубця R′, який відображає тривалість активації правого шлуночка) у правих грудних відведеннях становить 0,06 с і більше (ЕКГ 13). Виразність зубця S буває різною. Інколи його немає, і тоді комплекс QRS виглядає як М-подібний (розширений і розщеплений) зубець R. У лівих грудних відведеннях з'являється розширений зубець S, нерідко є зубець q. При повній БПНПГ не буває вираженого відхилення ЕОС вправо, може спостерігатися вертикальне і навіть горизонтальне положення ЕОС. У багатьох осіб з повною БПНПГ немає жодних ознак структурної хвороби серця.

При неповній БПНПГ проведення по правій ніжці дещо сповільнене. На ЕКГ типова графіка блокади правої ніжки поєднується з тривалістю комплексу QRS менше 0,12 с (ЕКГ 2). Час внутрішнього відхилення у правих грудних відведеннях є меншим за 0,06 с. У цих пацієнтів не обов'язково наявні зміни кінцевої частини шлуночкового комплексу у відведеннях V_1–V_2, але зубець R′ усе ж залишається більшим, ніж r. У відведенні V_2 сегмент ST і зубець Т переважно не змінені. Зубець S у лівих грудних відведеннях може бути незначно розширеним (ЕКГ 29).

Наголосимо, що в нормі комплекс QRS у відведенні V_1, рідше у V_2 може мати вигляд rSr′ («синдром надшлуночкового гребінця»), що відображає фізіологічне поширення збудження у правому шлуночку. При цьому r > r′, r′ вузький, недеформований, гостровершинний, ширина комплексу QRS менше 0,1 с, зубець S у відведеннях I, aVL,V_5-V_6 вузький, низькоамплітудний і недеформований, а інколи його немає.

Блокада лівої ніжки пучка Гіса (БЛНПГ) переважно формується на фоні структурного ураження серця, яке проявляється гіпертрофією, дилятацією і фіброзом ЛШ. Найчастіше вона виникає при гострих і хронічних формах ІХС, дилятаційній кардіоміопатії, клапанній хворобі серця. Крім того, БЛНПГ може бути викликана первинним дегенеративним ураженням провідної системи серця (хвороба Ленегре) або склерозом і кальцифікацією тканини серця (хвороба Лева).

Розрізняють повну та неповну БЛНПГ, а також блокади передньоверхньої і задньонижньої гілок лівої ніжки пучка Гіса. При повній БЛНПГ збудження лівої частини міжшлуночкової перегородки і лівого шлуночка відбувається з запізненням імпульсом, який приходить по правій ніжці пучка Гіса. Тривалість комплексу QRS становить 0,12 с і більше, а тривалість часу внутрішнього відхилення в лівих грудних відведеннях перевищує 0,05 с. У відведеннях I, V_5 і V_6 комплекс QRS представлений одним розширеним, деформованим, розще-

пленим зубцем R, який переходить у косонизхідний сегмент ST, випуклістю догори, з наступним асиметричним негативним зубцем T (ЕКГ 23, 25). Інколи зміни кінцевої частини шлуночкового комплексу спостерігаються також у відведеннях V_4 і V_3, але в міру наближення до правих грудних відведень вони менш виражені. У відведеннях I, V_5-V_6 немає зубця Q, і також відсутній зубець S. У відведеннях V_1-V_2 комплекс QRS характеризується графікою QS або rS, нерідко наявна деформація комплексу QS на низхідному коліні або на вершині. Амплітуда зубця r поступово збільшується від відведення V_1 до V_4 і переходить в розширений, деформований зубець R у відведеннях V_5-V_6. Крім того, у цих відведеннях може спостерігатися виражений підйом сегмента ST випуклістю донизу. У більшості випадків сумарний вектор деполяризації шлуночків відхиляється вліво. Наявність повної БЛНПГ ускладнює діагностику гіпертрофії лівого шлуночка, а також гострого інфаркту міокарда.

При неповній БЛНПГ тривалість комплексу QRS становить більше 0,10, але менше 0,12 с, немає зубця q в I і лівих грудних відведеннях, висхідне коліно зубця R може мати щербини, зміни кінцевої частини шлуночкового комплексу необов'язкові (ЕКГ 12). Ознаки неповної БЛНПГ часто спостерігаються на фоні гіпертрофії лівого шлуночка.

Блокада передньої гілки лівої ніжки пучка Гіса (БПГЛНПГ) супроводжується відхиленням ЕОС у фронтальній площині вліво, у діапазоні від -30° до -90°. Тривалість внутрішньошлуночкового проведення імпульсів збільшується в середньому на 0,02 с. Відтак, загальна тривалість комплексу QRS може збільшуватися незначно або навіть залишатися у межах норми (тобто становити не більше 0,10 с). Тривалість зубця Q у відведеннях I, aVL не перевищує 0,02 с. Амплітуда зубця R є найбільшою у відведенні aVL, зубця S – у відведеннях III і aVF. Шлуночковий комплекс у нижніх відведеннях (II, III і aVF) має графіку rS, а амплітуда зубця S у III відведенні є більшою, ніж у II відведенні (ЕКГ 1, 22). При БПГЛНПГ у грудних відведеннях змін може не бути, і графіка в цих відведеннях може бути звичайною. Натомість, часто привертають увагу глибокі (але не широкі) зубці S у відведеннях V_5-V_6 (на відміну від БПНПГ, коли S в V_5-V_6 неглибокий, але розширений), а також зниження амплітуди зубця R у відведеннях V_1-V_3 ("псевдоінфарктні" зміни). У рідкісних випадках у відведеннях V_2-V_3 можуть бути наявні зубці q, поява яких зумовлена зміною орієнтації початкового вектора комплексу QRS (QRS типу qrS або qRS). Інколи у правих грудних відведеннях шлуночковий комплекс має форму rSr' при нормальній його тривалості (до 0,10 с), на відміну від неповної БПНПГ, коли тривалість комплексу QRS становить більше 0,10 с. При неповній БПГЛНПГ відхилення ЕОС вліво є менш вираженим, ніж при повній блокаді, і кут альфа не досягає –30°.

Характерні зміни ЕКГ при блокаді задньої гілки лівої ніжки пучка Гіса (БЗГЛНПГ): різке відхилення ЕОС вправо (кут альфа від +90° до +180°) і тривалість комплексу QRS не більше 0,10 с. У відведеннях I і aVL комплекс QRS має графіку rS, у відведеннях III і aVR – qR. У відведенні III завжди наявний зубець q, його може не бути у відведеннях II і aVF. Перехідна зона часто зміщена вліво, а в лівих грудних відведеннях шлуночковий комплекс має форму RS.

Складність діагностики БЗГЛНПГ полягає в тому, що відхилення ЕОС вправо до +120° може бути зумовлене конституціональними особливостями (астенічна тілобудова), а також з'являтися при емфіземі легень, синдромі Вольфа-Паркінсона-Уайта, гіпертрофії правого шлуночка, гострому легеневому серці, інфаркті міокарда бокової стінки лівого шлуночка, БПНПГ, декстрокардії. Тому БЗГЛНПГ можна діагностувати після клінічного обстеження хворого та виключення вказаних станів. Специфічність цієї блокади як маркера локальних ПВШП суттєво зростає при її раптовому виникненні на фоні гострої ішемії, інфаркту міокарда або гострого перевантаження правого шлуночка (насамперед, унаслідок тромбоемболії легеневої артерії). Зазначимо також, що ізольована БЗГЛНПГ трапляється досить рідко. Частіше вона поєднується з БПНПГ(ЕКГ 5, 20, 21).

Блокада переднього перегородочного, або переднього серединного розгалуження, яке йде до середньої частини міжшлуночкової перегородки, нерідко поєднується з іншими ПВШП, зокрема, з БПГЛНПГ (ЕКГ 17). Характерні зміни ЕКГ – графіка qR, R або Rs з високим зубцем R у відведеннях V_2-V_3. У лівих грудних відведеннях поступово знижується амплітуда зубців R, можливе зникнення нормальних зубців q. Необхідно проводити диференціальну діагностику з гіпертрофією правого шлуночка, інфарктом міокарда задньобазальної ділянки лівого шлуночка, синдромом передчасного збудження шлуночків. Вказані зміни ЕКГ можуть бути також варіантом нормальної ЕКГ при повороті серця навколо поздовжньої осі проти годинникової стрілки.

Із двопучкових блокад найбільш поширеним є поєднання БПНПГ і БПГЛНПГ. На ЕКГ у грудних

відведеннях спостерігаються ознаки БПНПГ, а в стандартних – ознаки БПГЛНПГ (ЕКГ 10, 14, 19). Тривалість комплексу QRS становить 0,12 с і більше, менша тривалість шлуночкового комплексу вказує на те, що БПНПГ є неповною. У відведенні V_1 шлуночковий комплекс характеризується графікою rsR′, rSR′, rR′, R або qR, а в I і лівих грудних відведеннях наявні глибокі й розширені зубці S. Електрична вісь серця відхиляється вліво (від -30° до -90°). На відміну від ЕОС типу S_I-S_{II}-S_{III}, при поєднанні БПНПГ з БПГЛНПГ амплітуда зубця S у III відведенні завжди більша за таку у II відведенні.

При поєднанні БПНПГ і БЗГЛНПГ, яке трапляється нечасто, тривалість шлуночкового комплексу зростає до 0,12 с і більше. У відведеннях V_1–V_2 комплекс QRS найчастіше характеризується графікою rSR′, R або rR′, а у відведеннях I, V_5 і V_6 наявні розширені зубці S. Крім того, електрична вісь серця зміщена вправо, з появою графіки rS у відведенні I і qR – у відведеннях III і aVF (ЕКГ 21, 30).

При трипучкових блокадах на ЕКГ послідовно або в різний час з'являються порушення провідності в усіх трьох гілках пучка Гіса. Зокрема, про наявність неповної трипучкової блокади можна думати у тих випадках, коли перманентна блокада ніжки (наприклад БПНПГ) поєднується з інтермітуючою блокадою двох інших гілок (передньої і задньої гілок лівої ніжки). Ознаки двопучкової блокади можуть поєднуватися також з АВ блокадою I (ЕКГ 7, 8, 26, 27) або II ступеня (ЕКГ 18). Утім, АВ блокада в таких випадках не обов'язково зумовлена ураженням третього пучка, оскільки затримка провідності може відбуватися на рівні АВ вузла або пучка Гіса.

У хворих з трипучковими блокадами суттєво підвищується ризик виникнення повної АВ блокади, синкопальних станів і навіть раптової серцевої смерті. Трансформація неповної трипучкової блокади в повну АВ блокаду дистального рівня може супроводжуватися появою довгих пауз без вислизуючих комплексів, повільним ідіовентрикулярним ритмом з політопною шлуночковою екстрасистолією і переходом у тріпотіння/фібриляцію шлуночків з нападами Морганьї-Едемса-Стокса або зупинкою кровообігу.

При вогнищевих (периферичних) блокадах формується порушення провідності на рівні волокон Пуркіньє. На положення ЕОС такі блокади не впливають. Найчастіше вони можуть бути наслідком рубцевих (наприклад, післяінфарктних) змін у міокарді. На ЕКГ вогнищева блокада проявляється зазубреністю і розширенням комплексу QRS, які можуть спостерігатися не менше ніж в двох відведеннях (ЕКГ 15). Тривалість шлуночкового комплексу може збільшуватися до 0,11 с. Поєднання вогнищевої блокади з однопучковою може призвести до нехарактерного для однопучкової блокади розширення комплексу QRS (ЕКГ 16). Різновидами вогнищевих блокад є періінфарктні та інтраінфарктні блокади.

ЕКГ 1

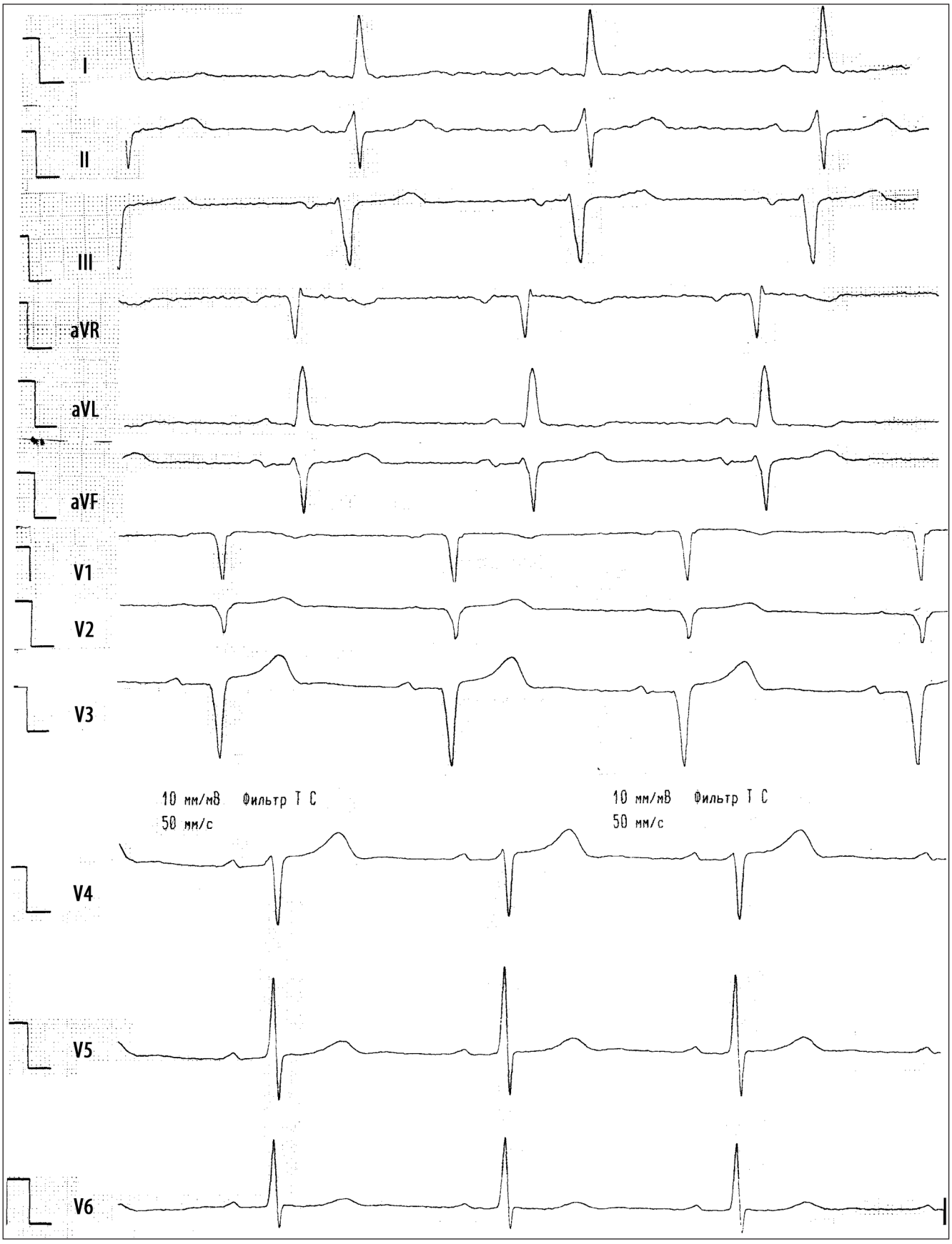
I
II
III
aVR
aVL
aVF
V1
V2
V3
10 мм/мВ Фильтр Т С
50 мм/с
10 мм/мВ Фильтр Т С
50 мм/с
V4
V5
V6

ЕКГ 2

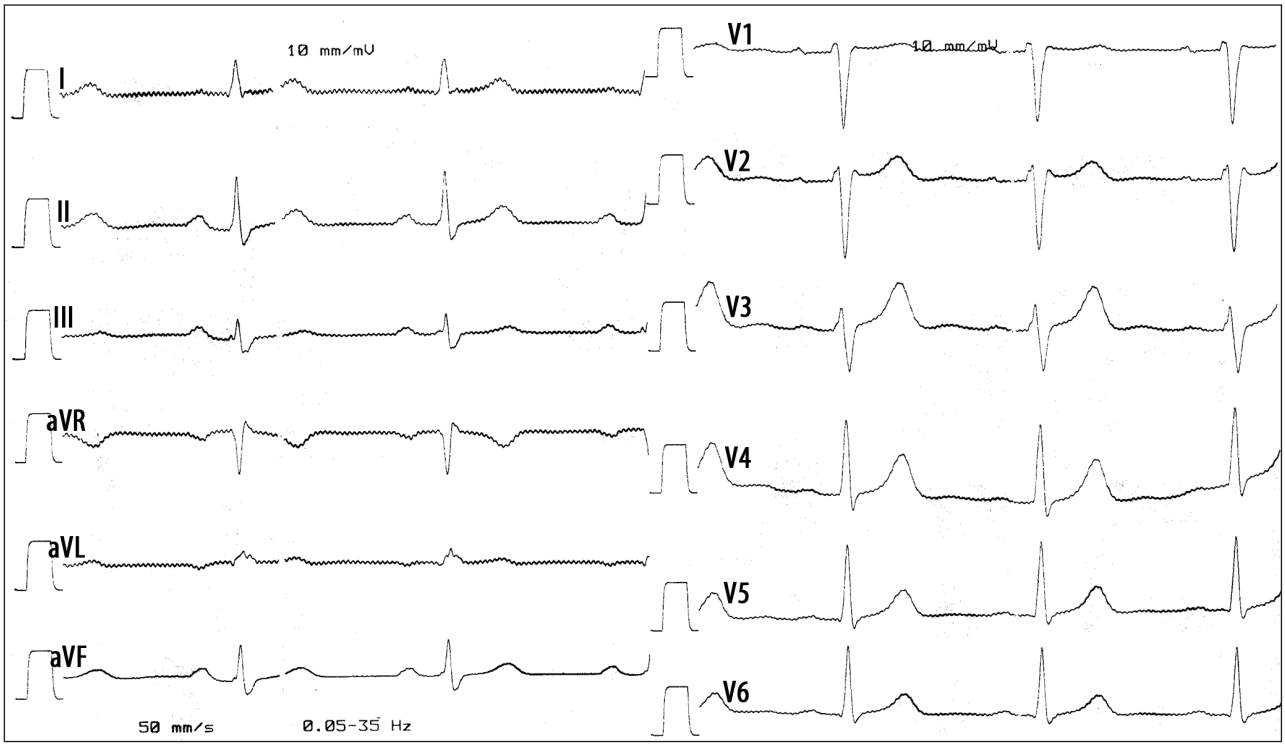
10 mm/mV
I
II
III
aVR
aVL
aVF
V1
V2
V3
V4
V5
V6
50 mm/s
0.05-35 Hz

ЕКГ 3

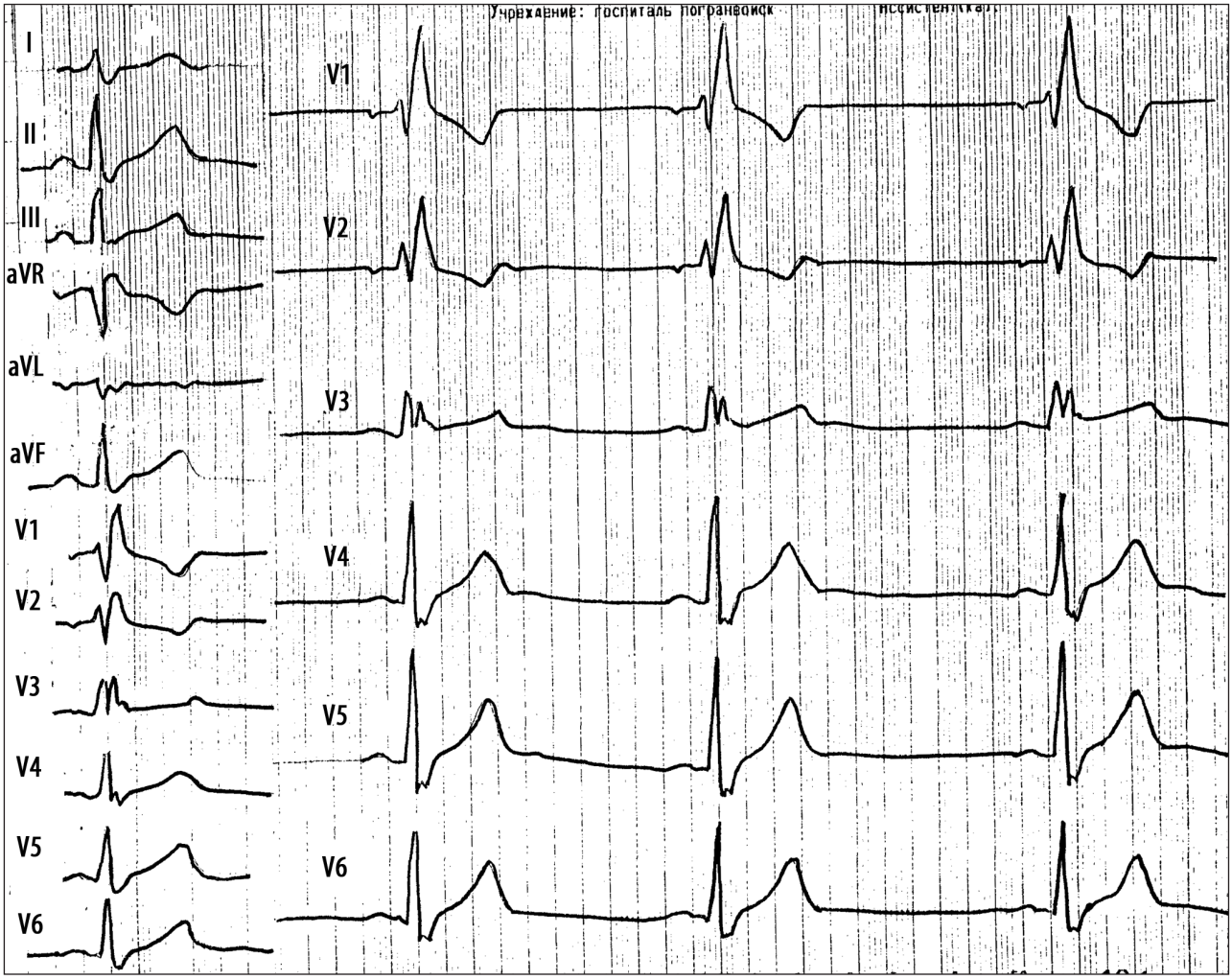
I
II
III
aVR
aVL
aVF
V1
V2
V3
V4
V5
V6

ЕКГ 4

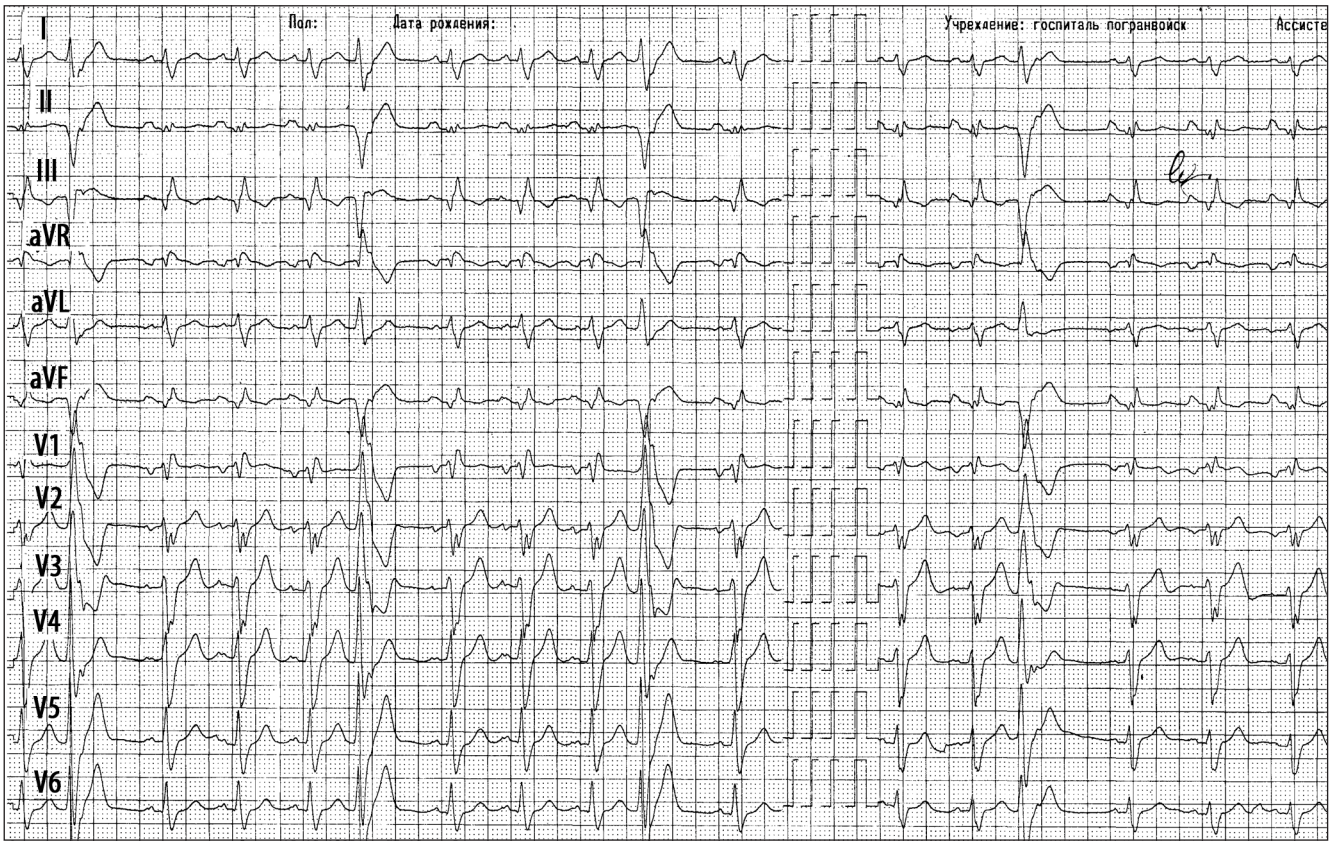
I
II
III
aVR
aVL
aVF
V1
V2
V3
V4
V5
V6
Пол:
Дата рождения:
Учреждение: госпиталь погранвойск
Ассисте

ЕКГ 5

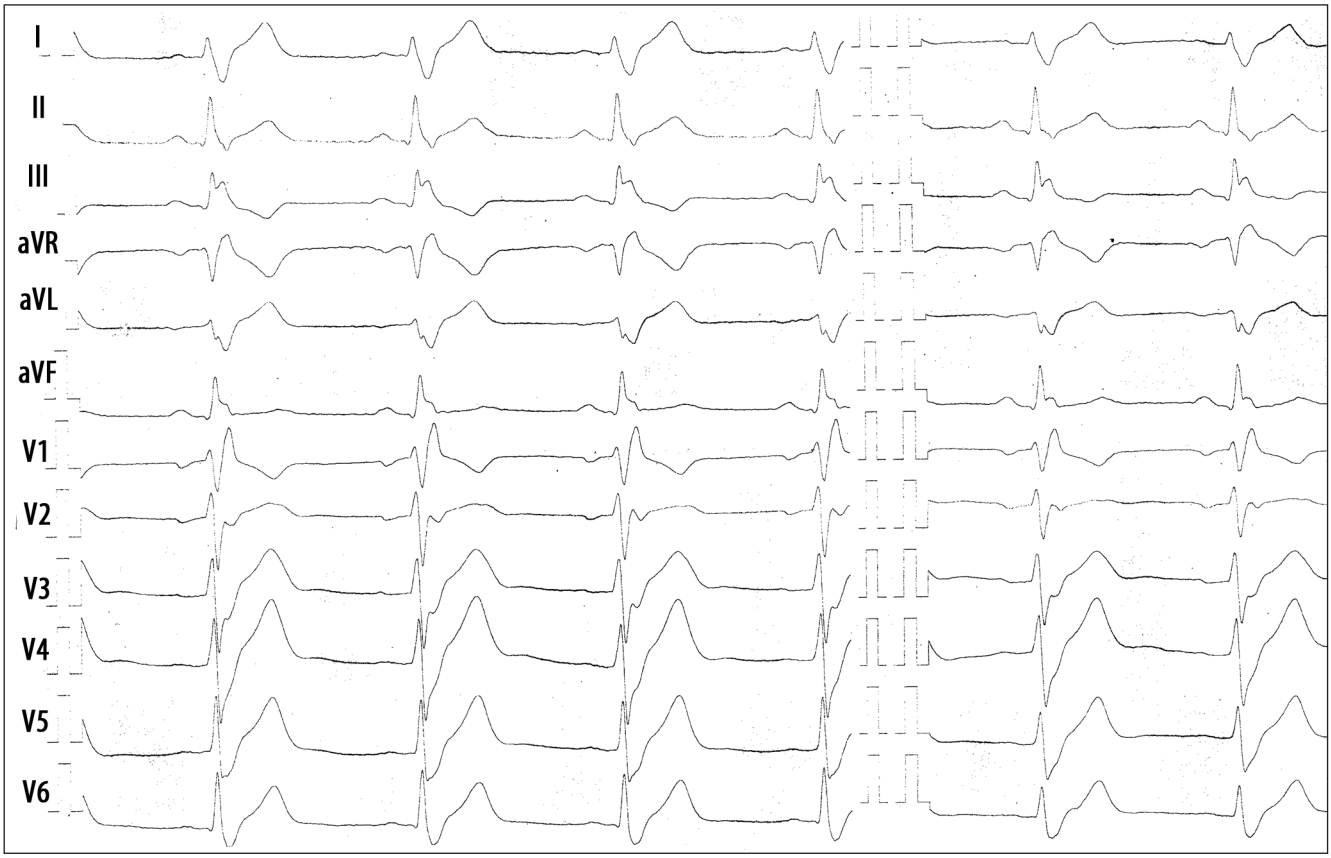
I
II
III
aVR
aVL
aVF
V1
V2
V3
V4
V5
V6

ЕКГ 6

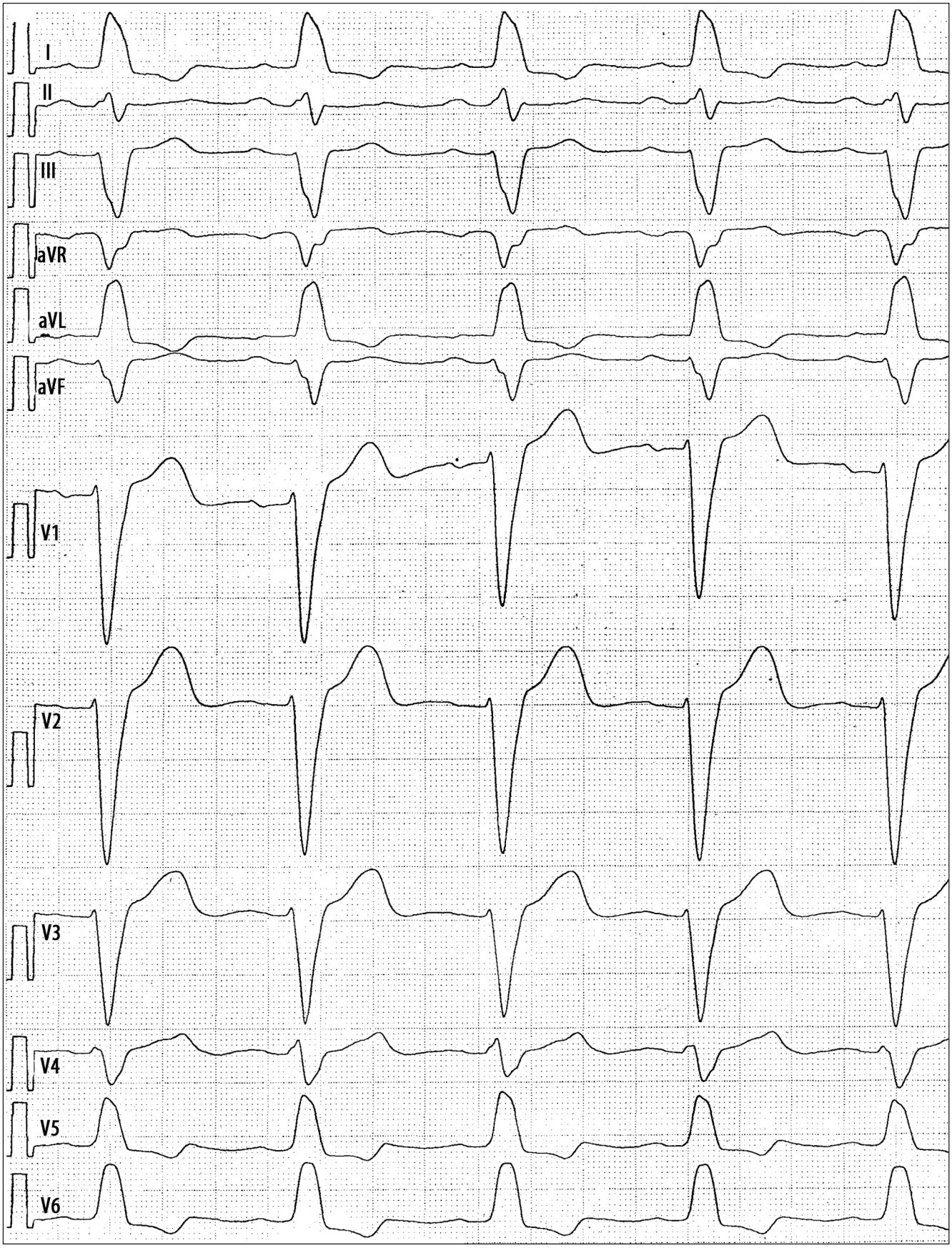

ЕКГ 7

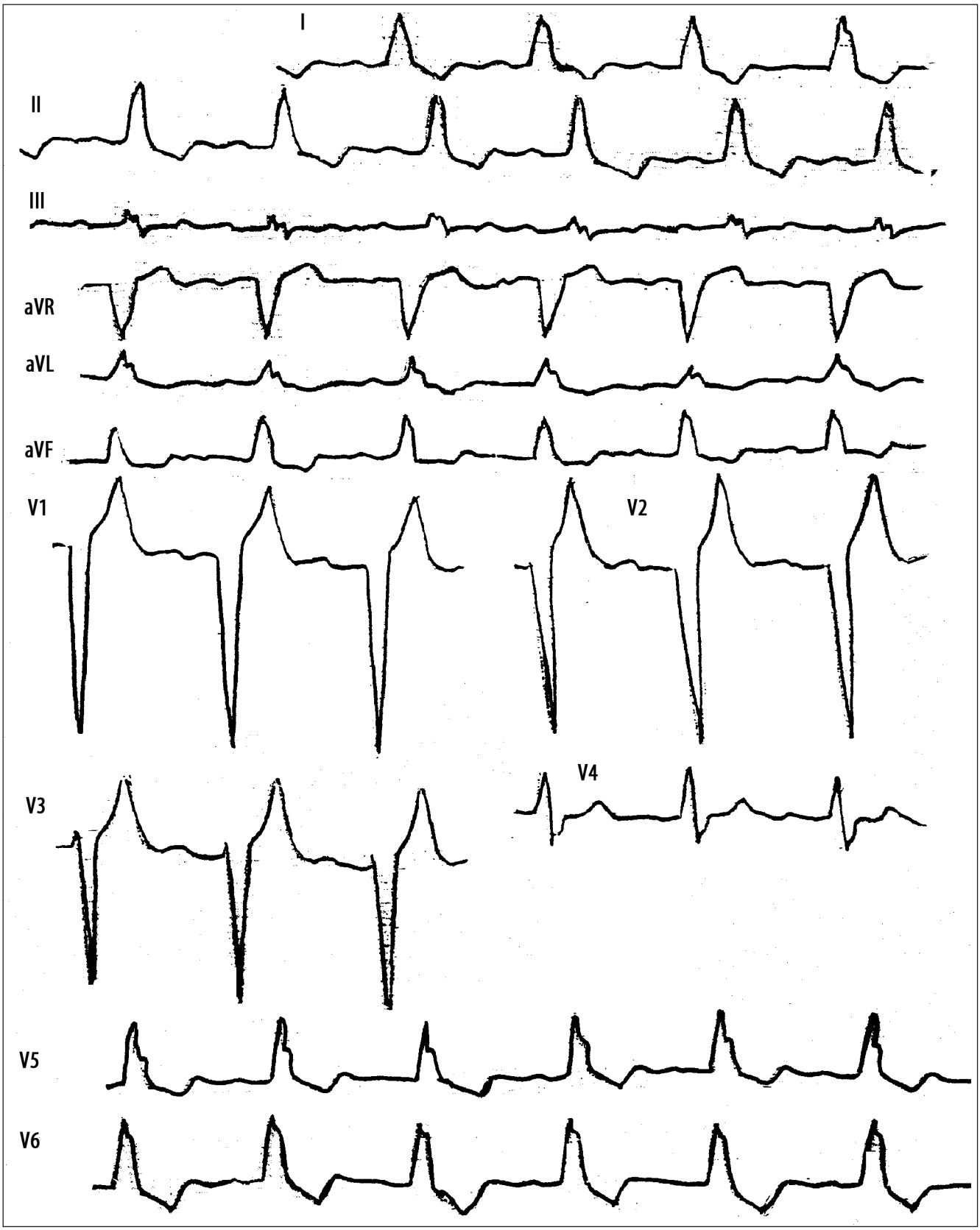

ЕКГ 8

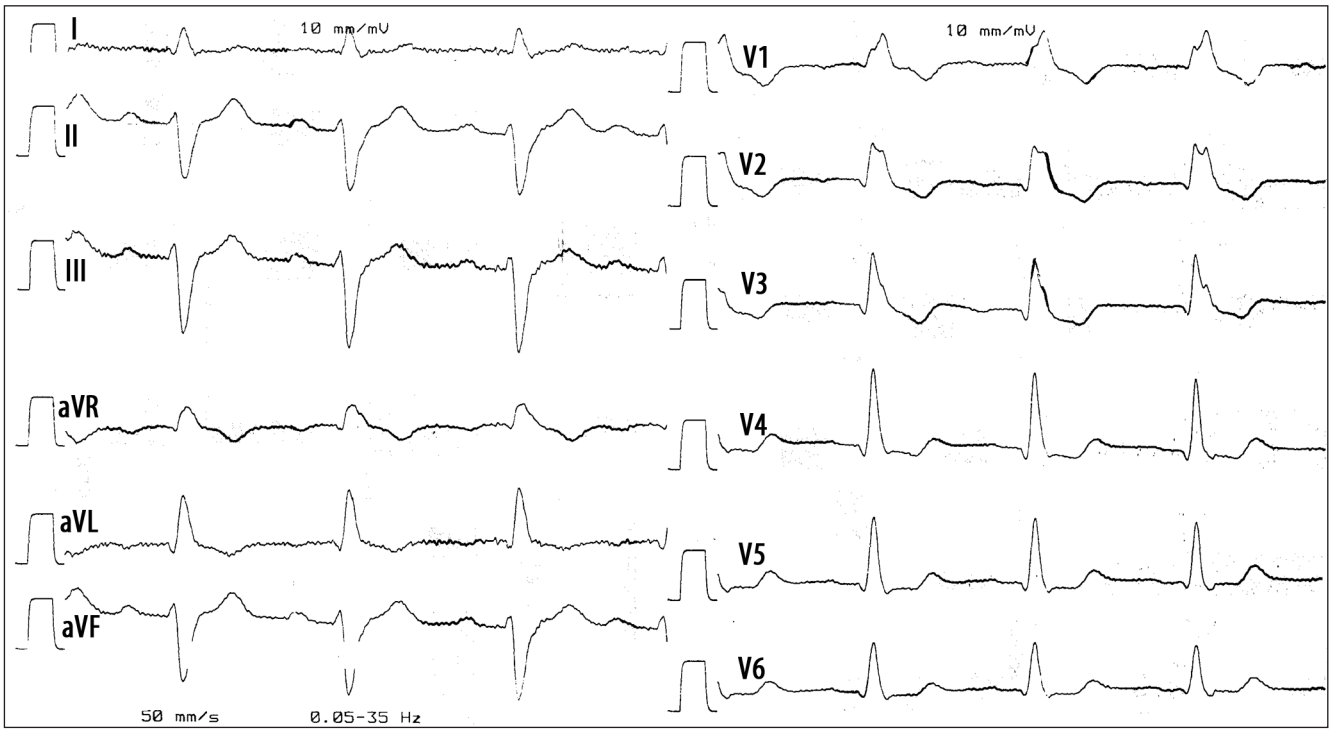
I
II
III
aVR
aVL
aVF
V1
V2
V3
V4
V5
V6
10 mm/mV
10 mm/mV
50 mm/s
0.05-35 Hz

ЕКГ 9

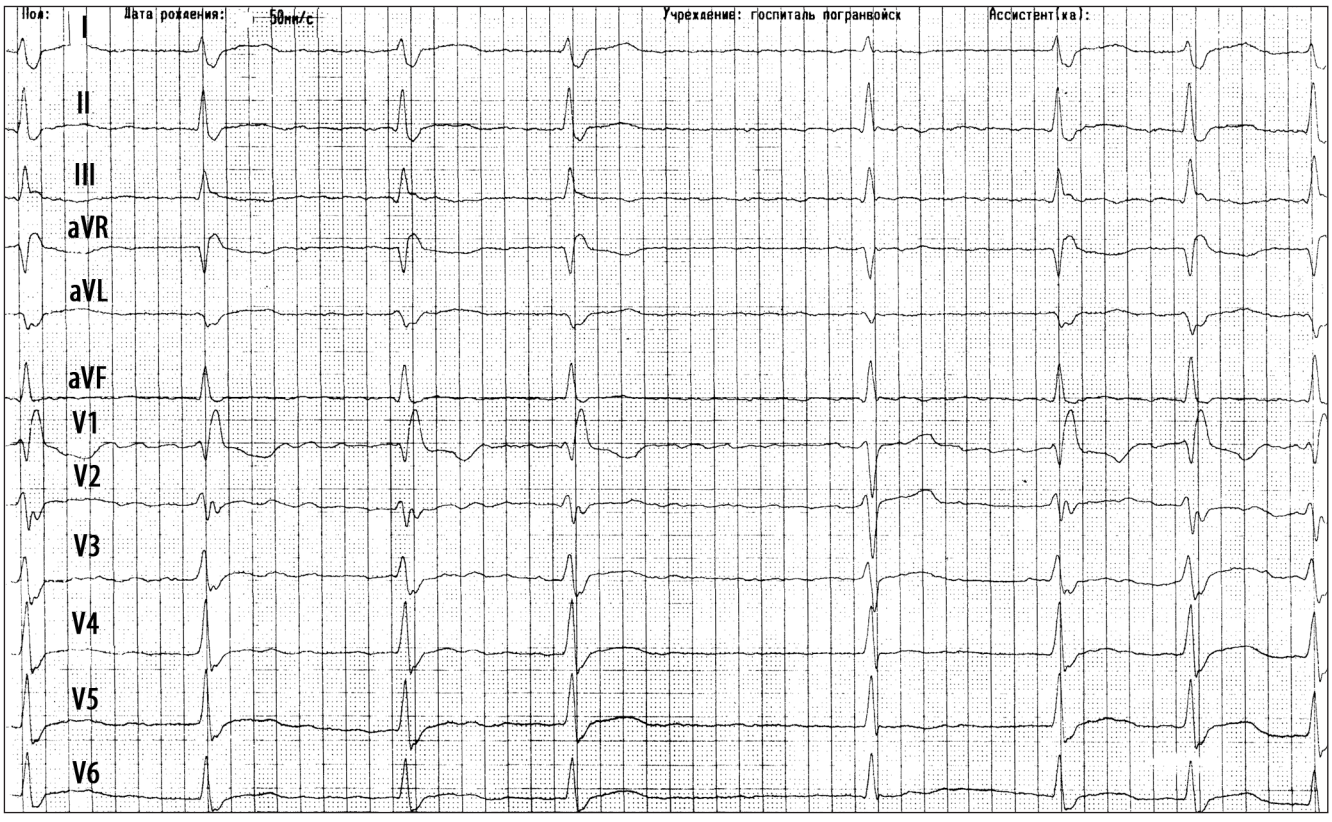
Пол:
Дата рождения:
50мм/с
Учреждение: госпиталь погранвойск
Ассистент(ка):
I
II
III
aVR
aVL
aVF
V1
V2
V3
V4
V5
V6

ЕКГ 10

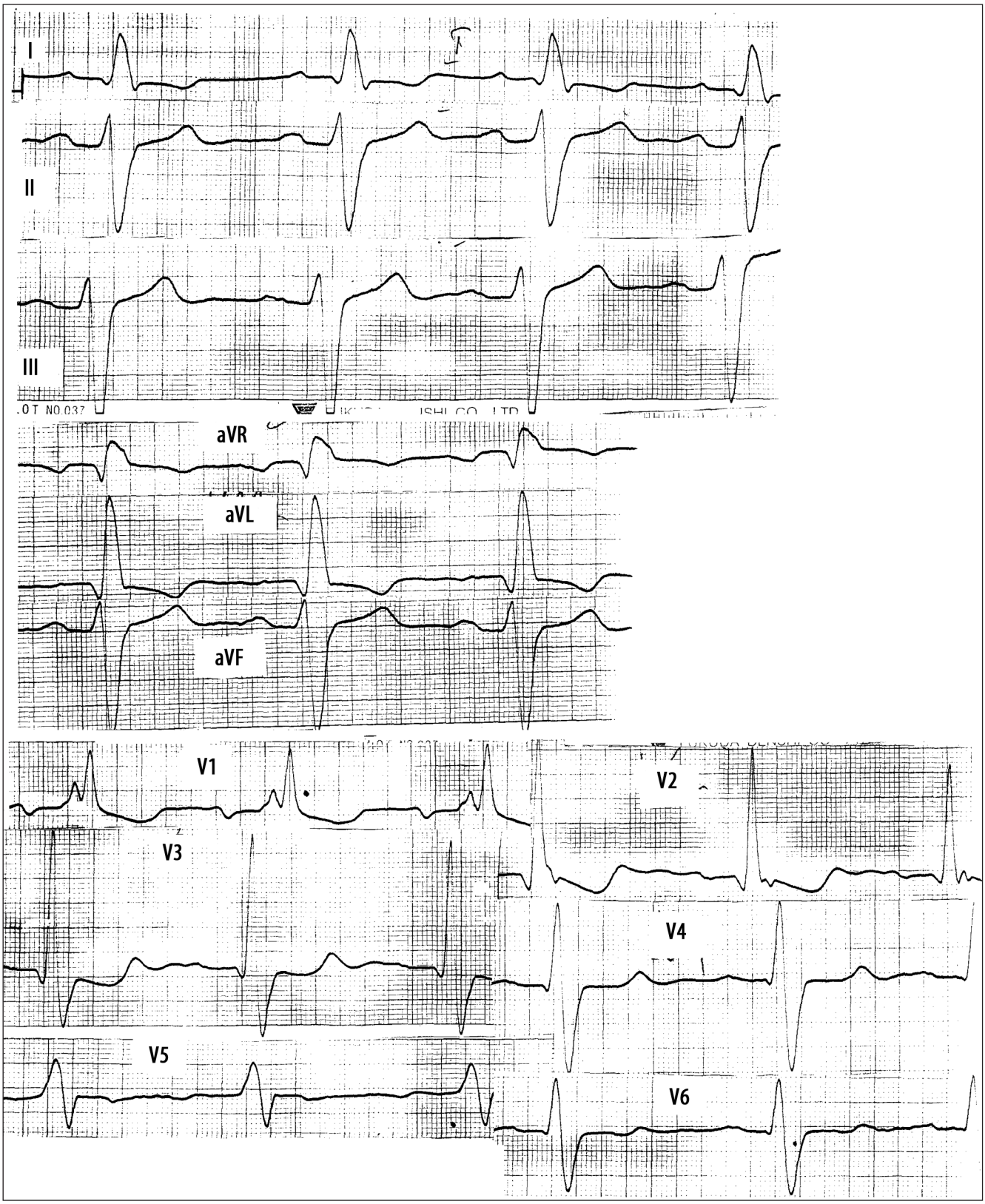

ЕКГ 11


I
II
III
aVR
aVL
aVF
V1
V2
V3
V4
V5
V6

ЕКГ 12


I
II
III
aVR
aVL
aVF
V1
V2
V3
V4
V5
V6

ЕКГ 13

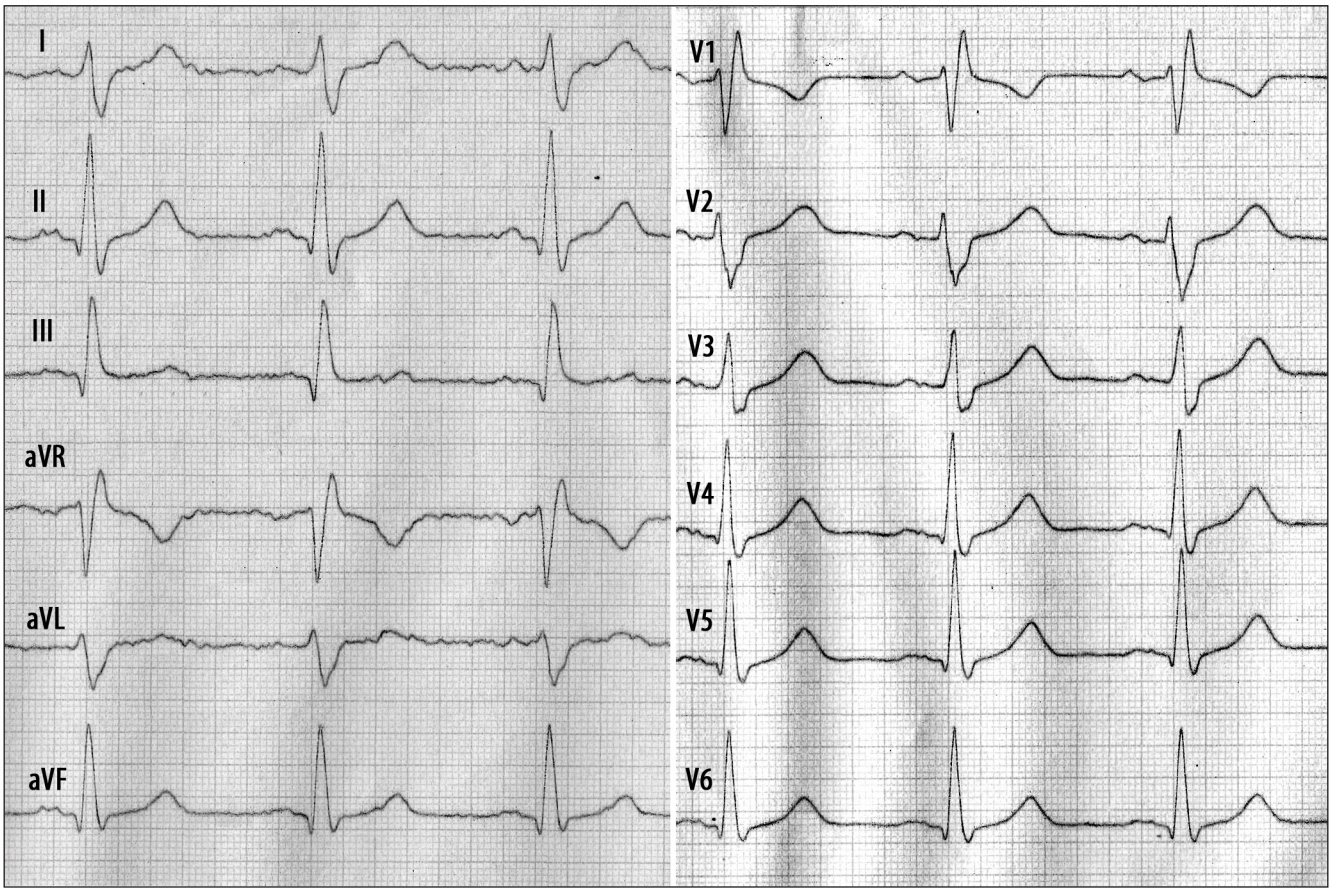
I
II
III
aVR
aVL
aVF
V1
V2
V3
V4
V5
V6

ЕКГ 14

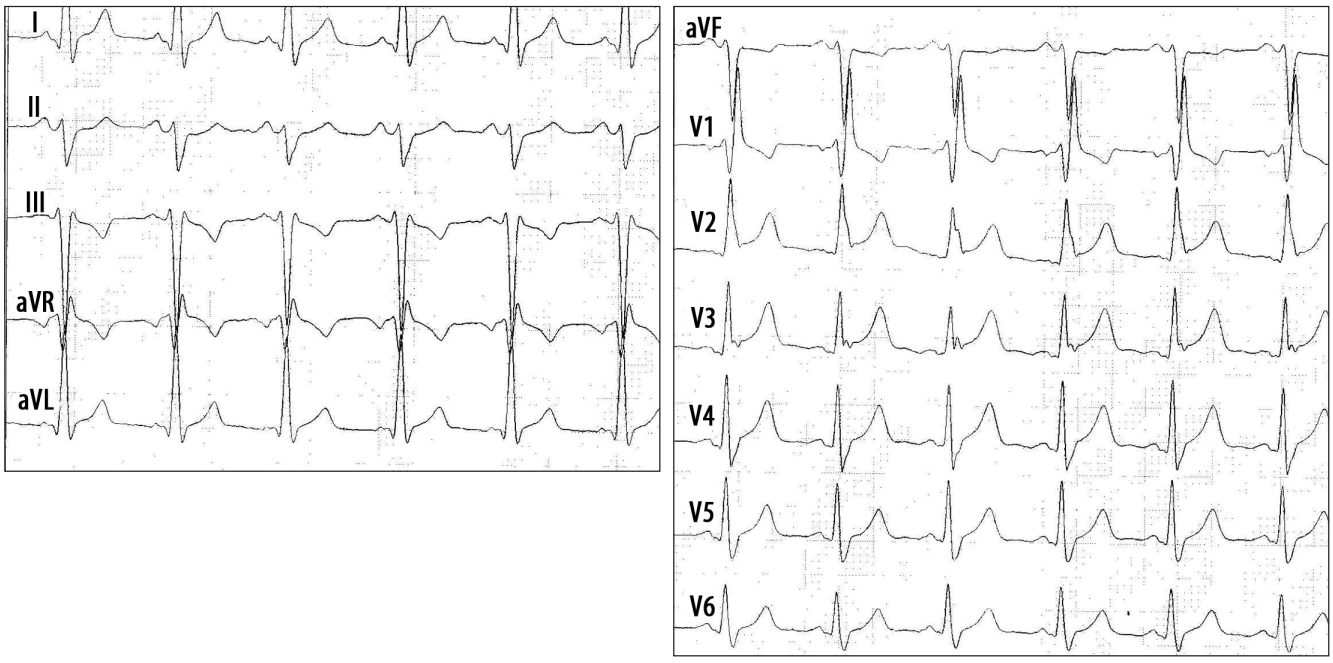
I
II
III
aVR
aVL
aVF
V1
V2
V3
V4
V5
V6

ЕКГ 15

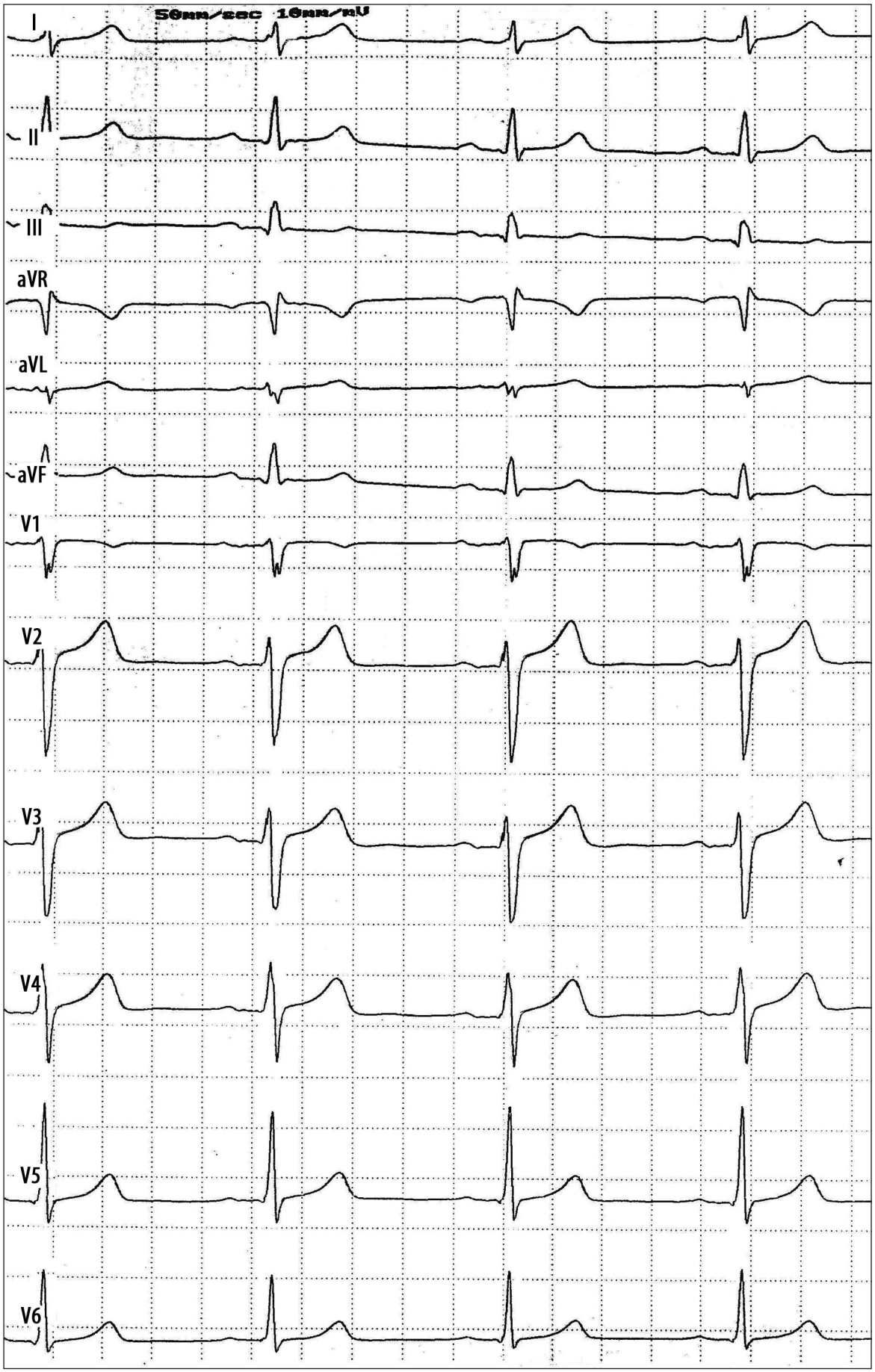

ЕКГ 16

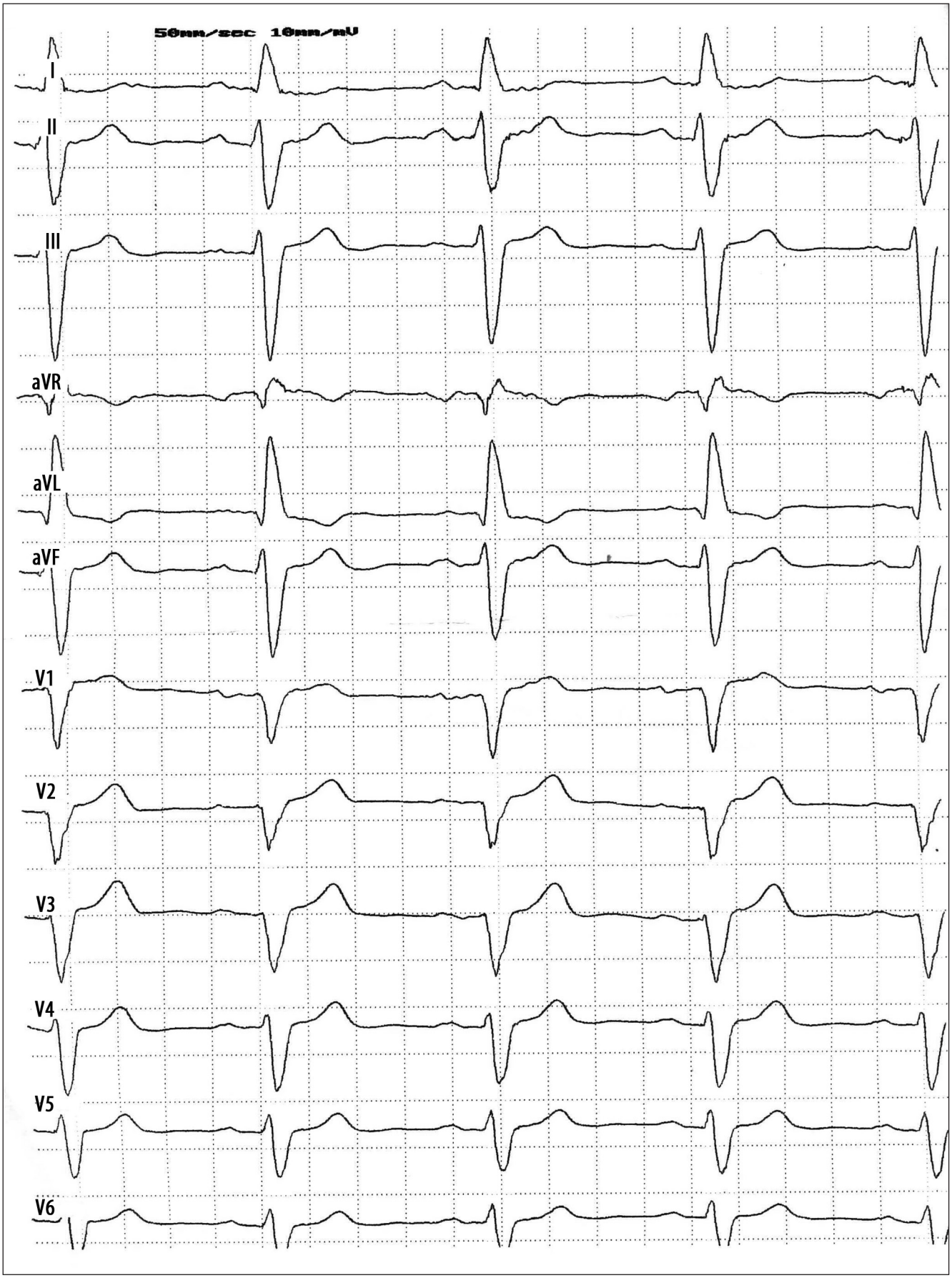

ЕКГ 17

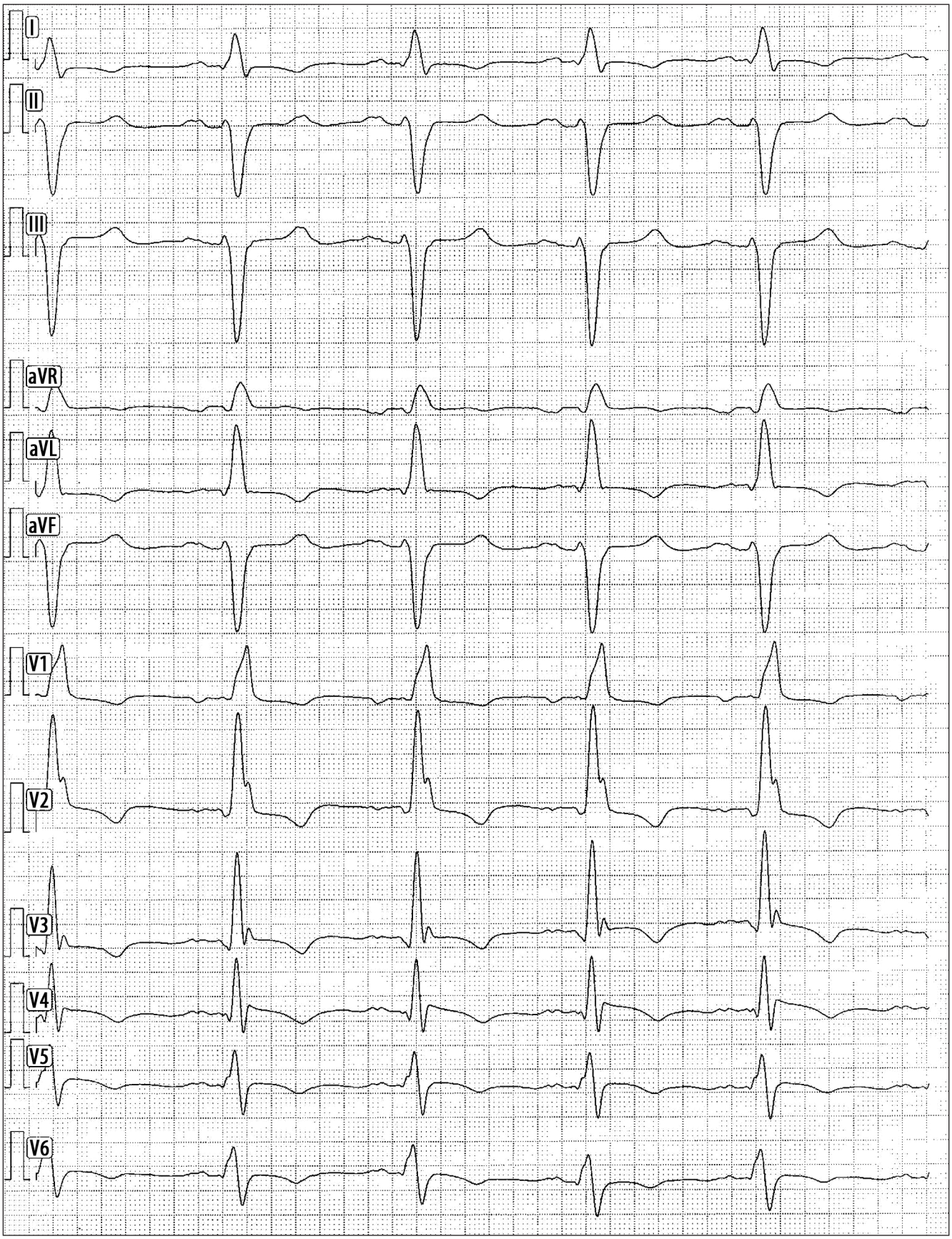

ЕКГ 18

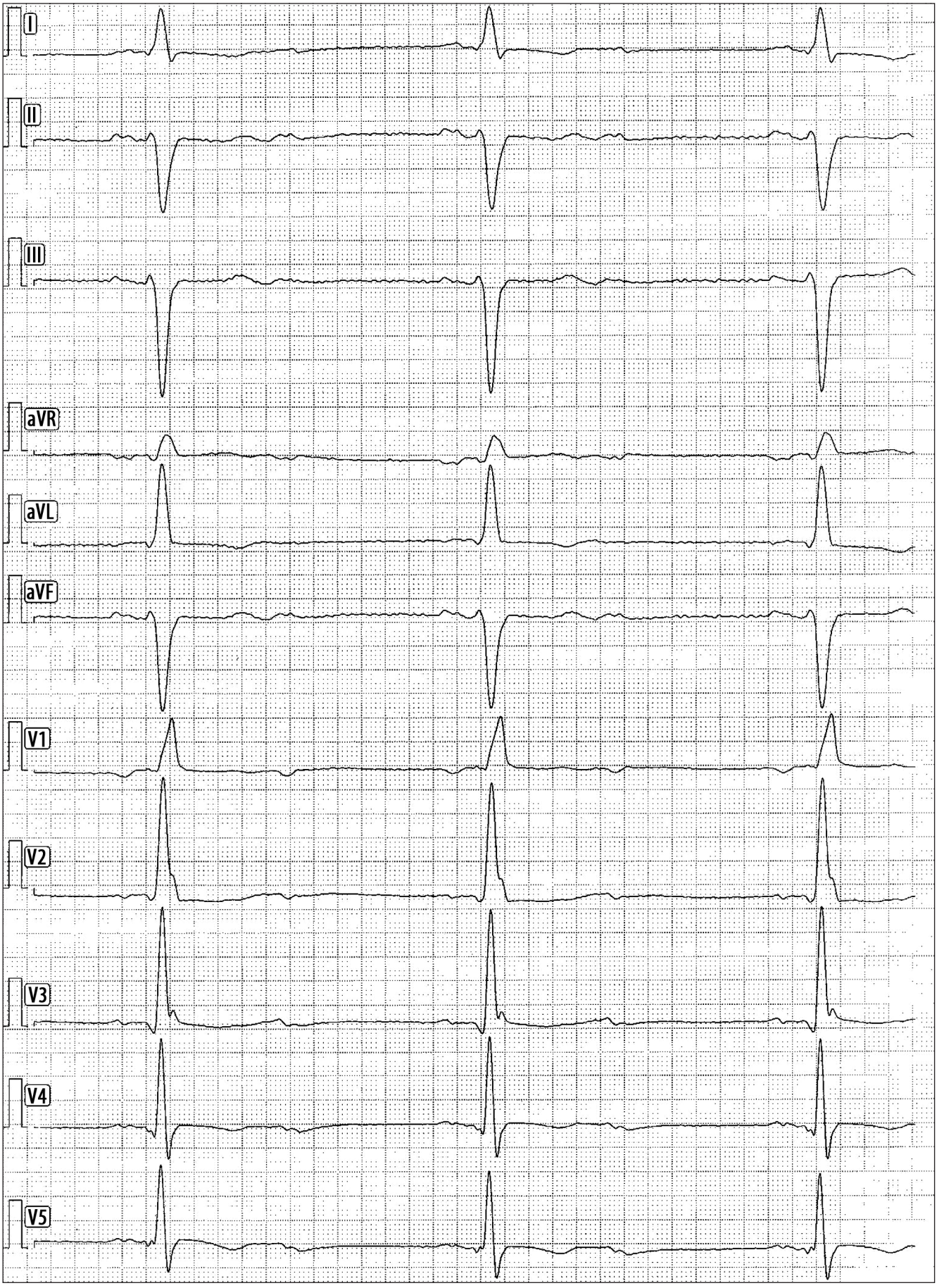

ЕКГ 19

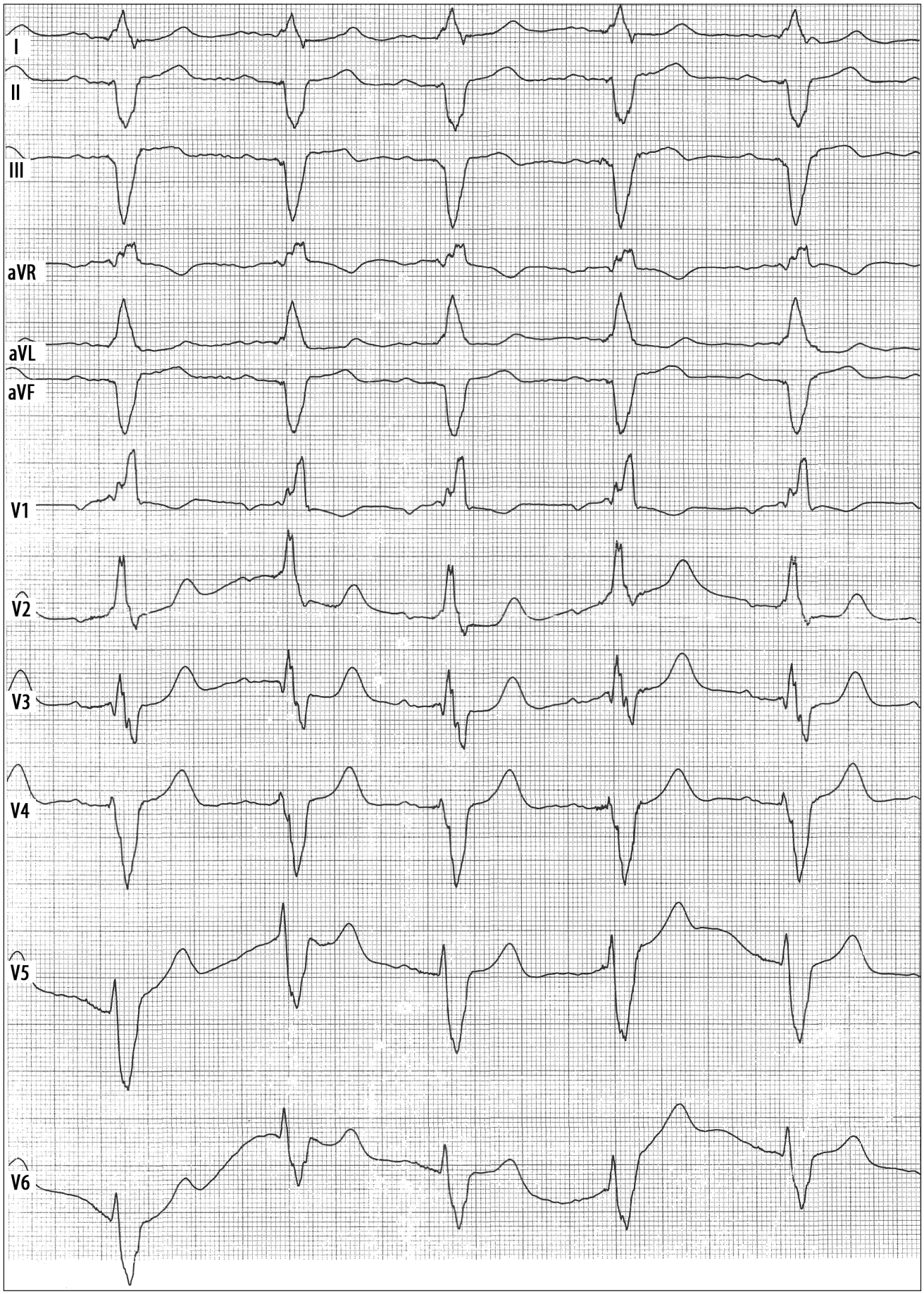

ЕКГ 20

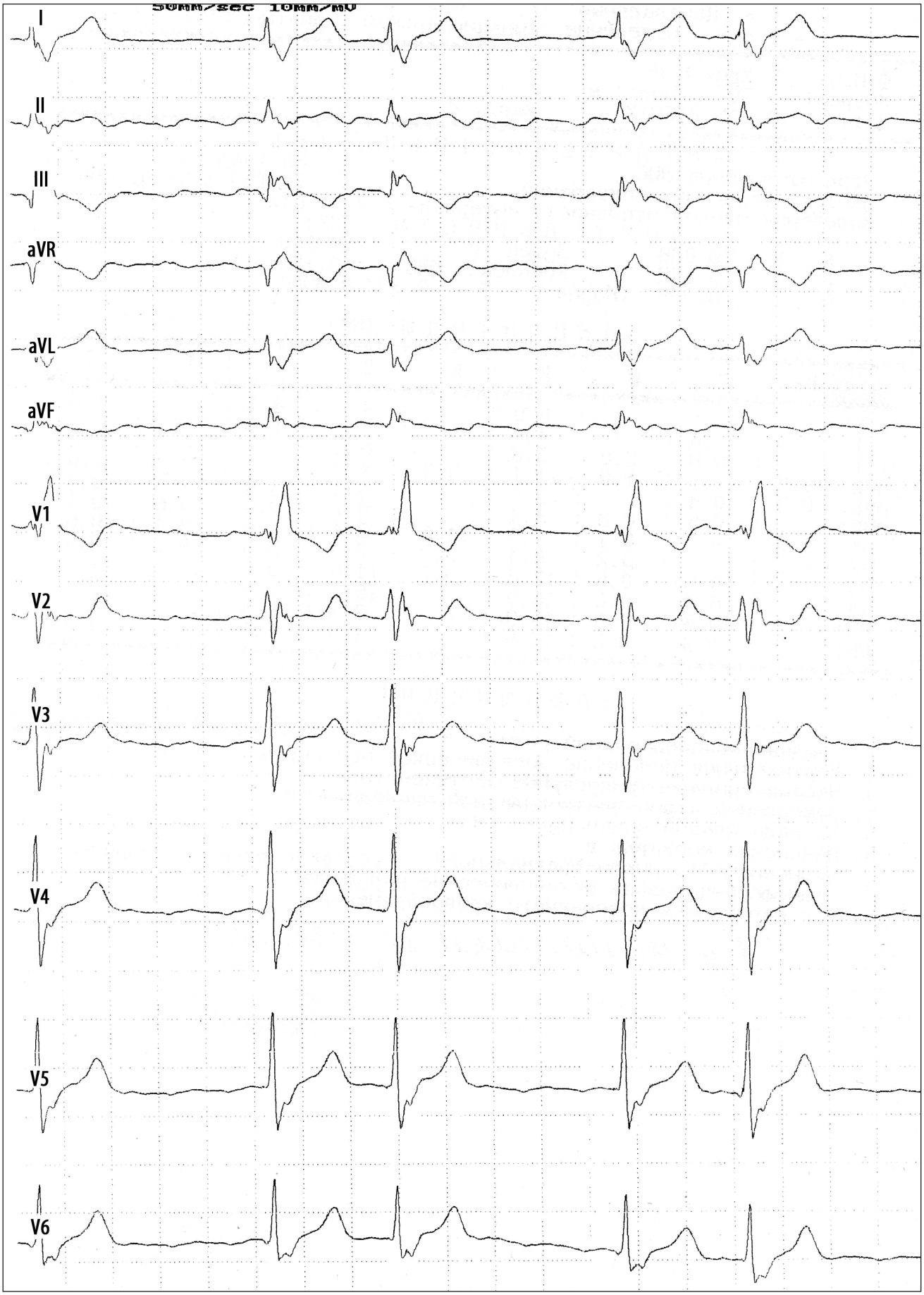

ЕКГ 21

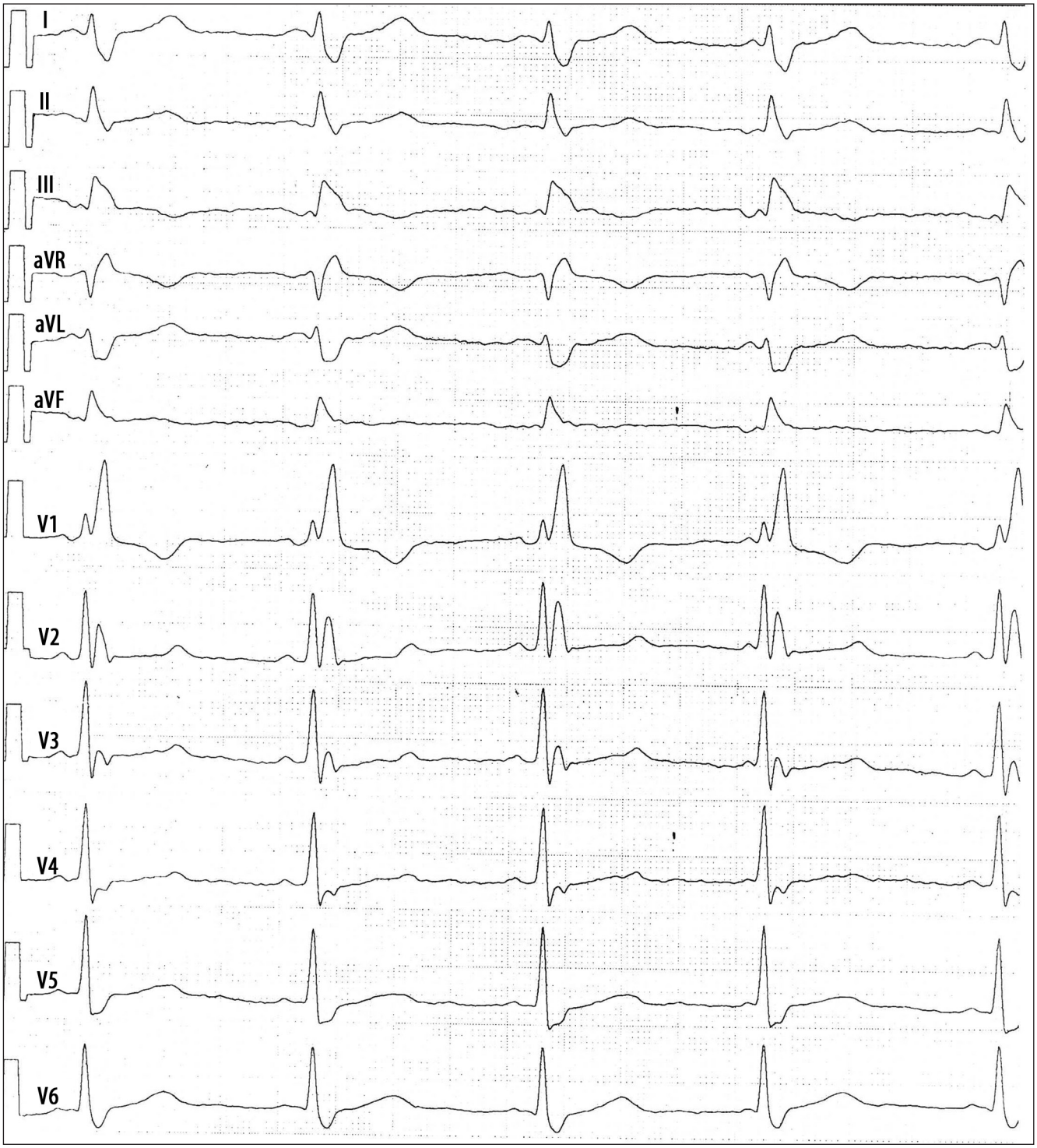

ЕКГ 22

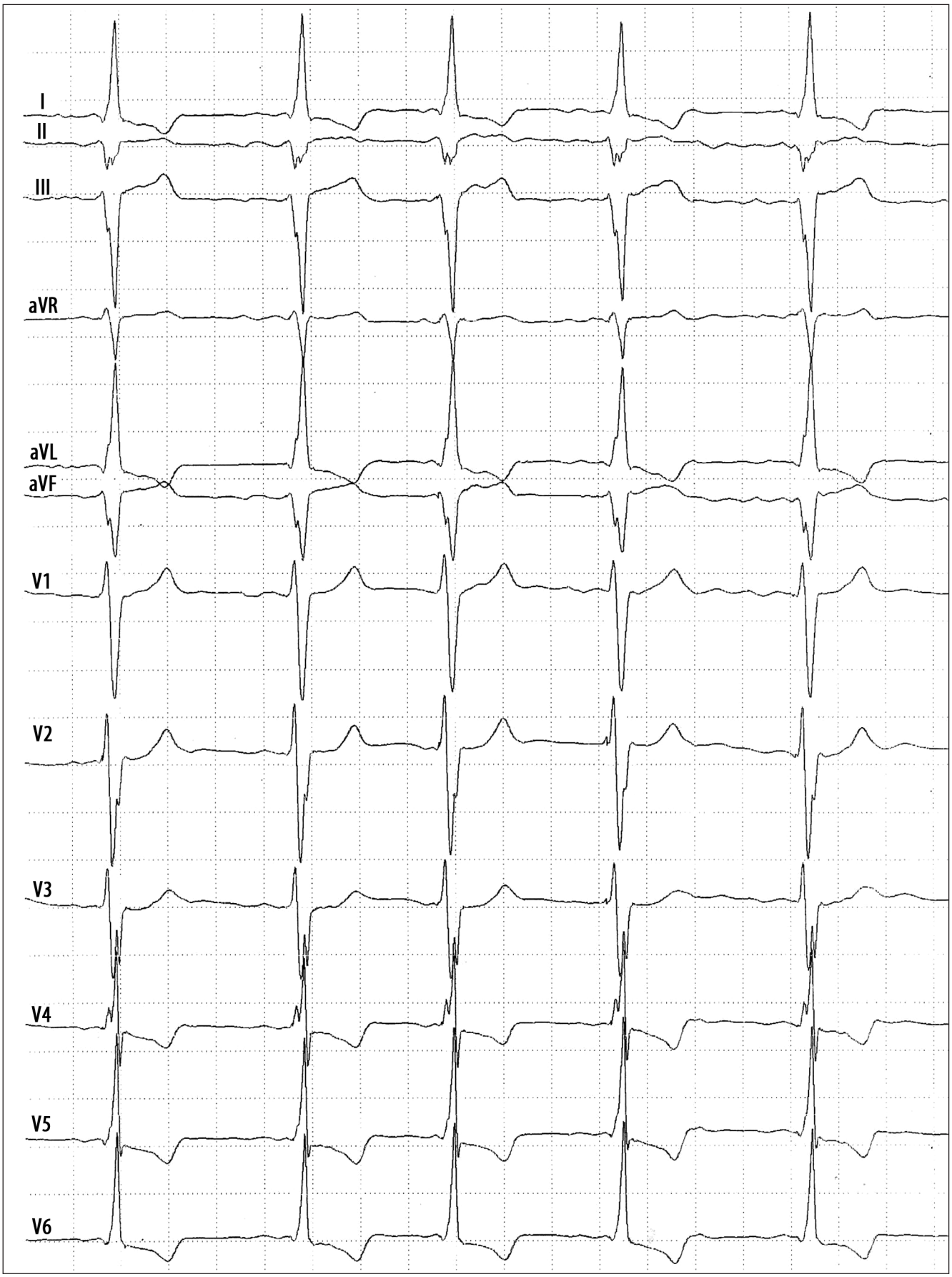

ЕКГ 23

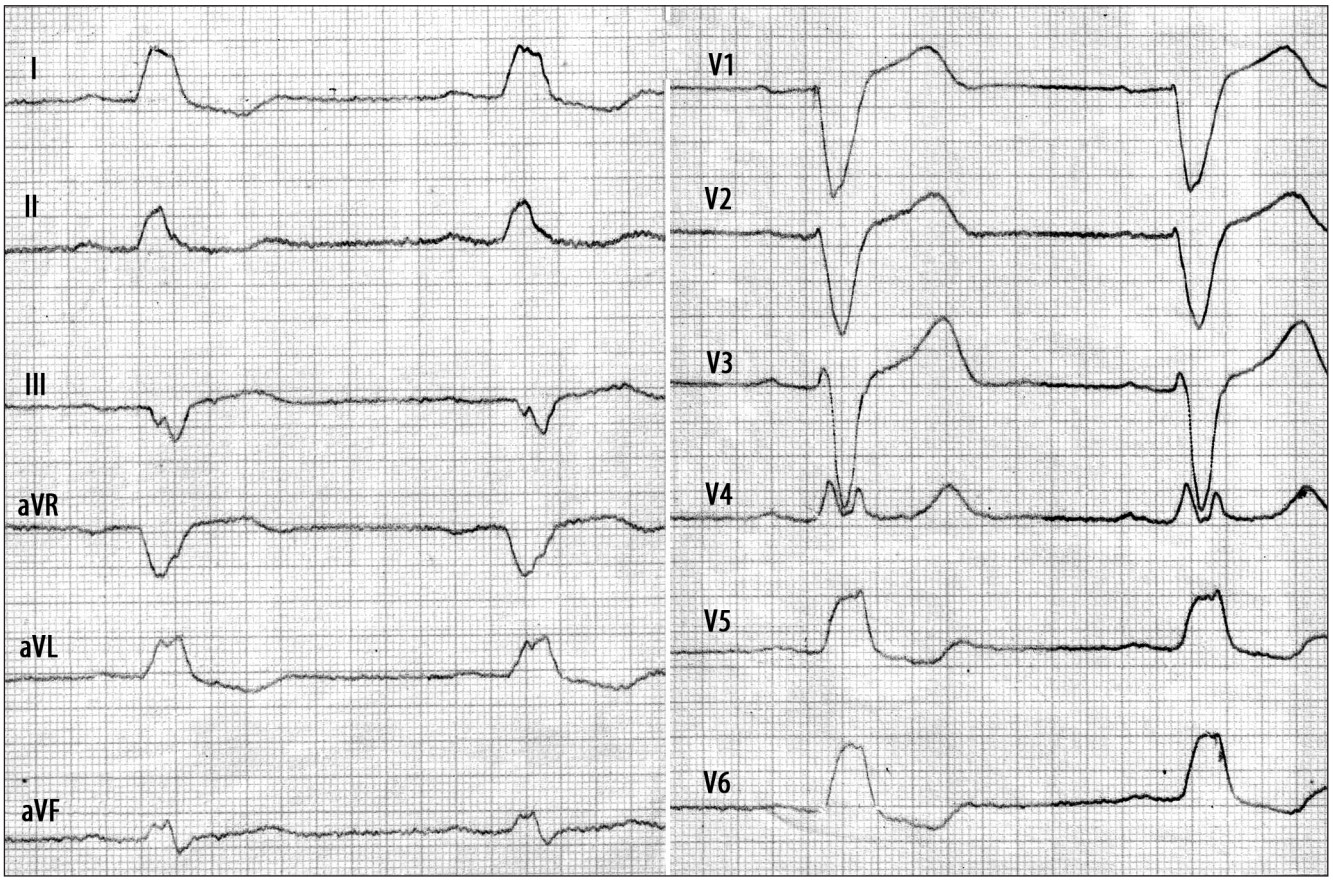
I
II
III
aVR
aVL
aVF
V1
V2
V3
V4
V5
V6

ЕКГ 24

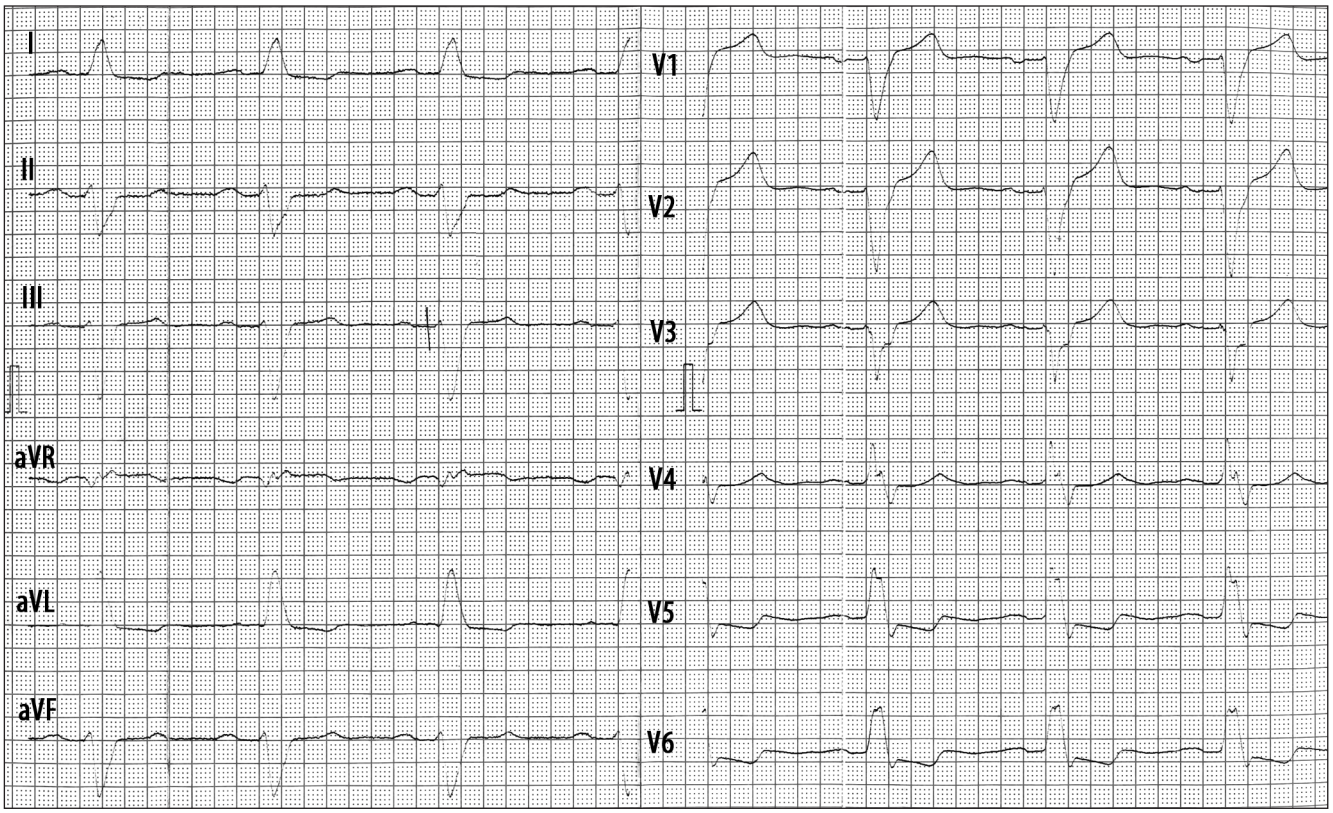
I
II
III
aVR
aVL
aVF
V1
V2
V3
V4
V5
V6

ЕКГ 25


IZ BIOSET
MWA BIOSET 8000A ФИО:
No пац-ак
Учреждение: АМН Укр ин-т кард им НД Стражеска Ассистент(ка)
I
II
III
aVR
aVL
aVF
V1
V2
V3
V4
V5
V6

ЕКГ 26

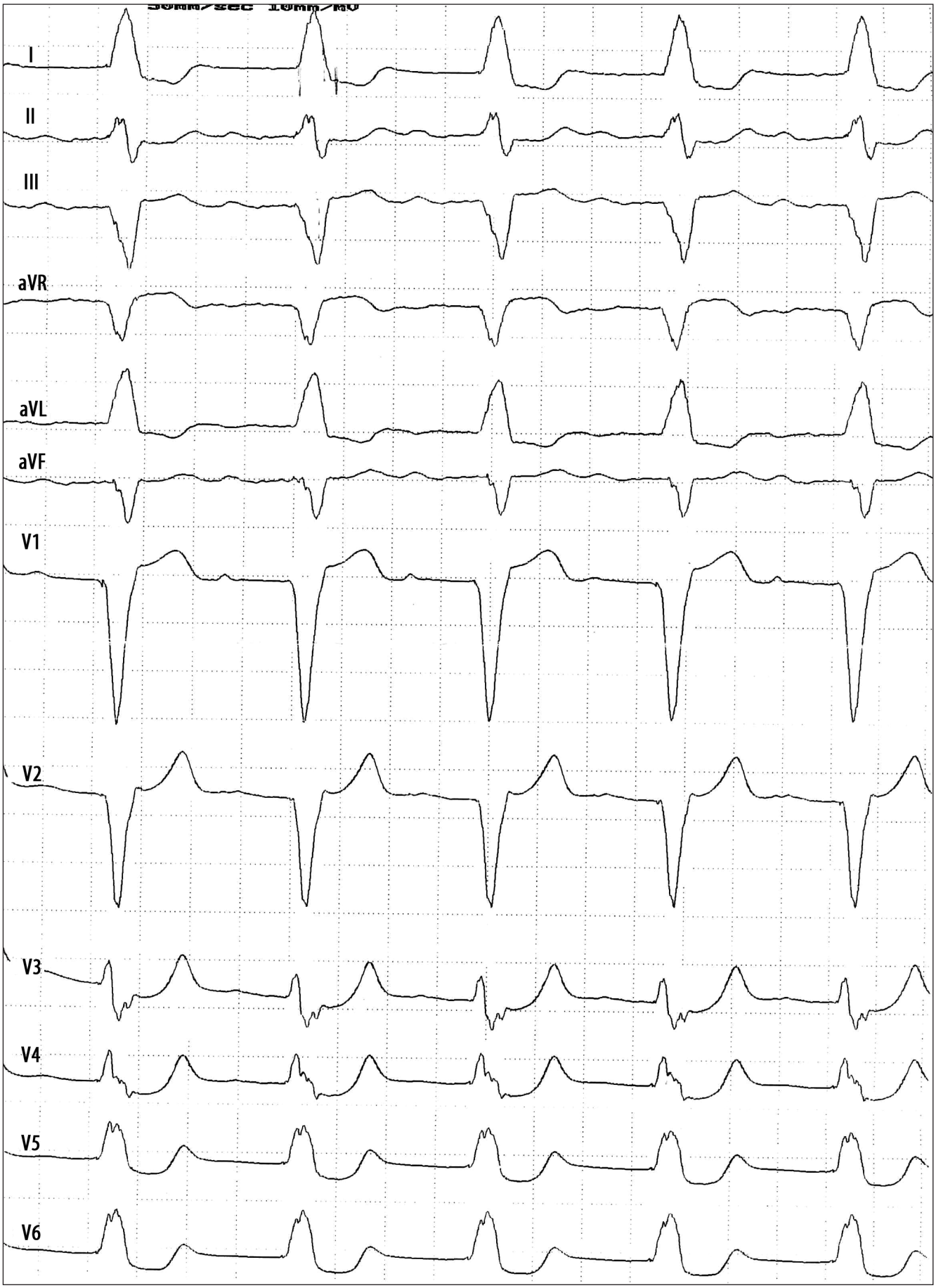

ЕКГ 27

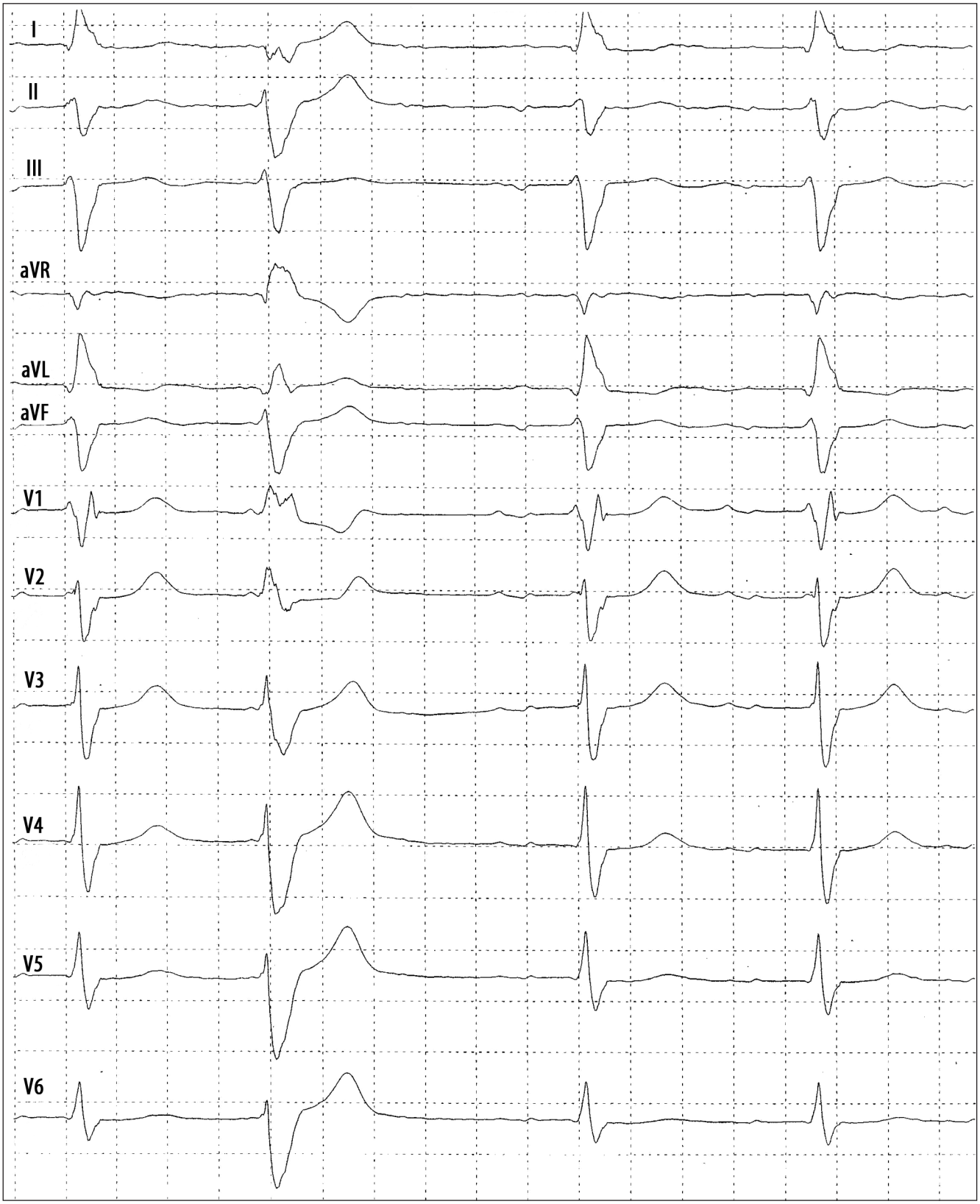

ЕКГ 28

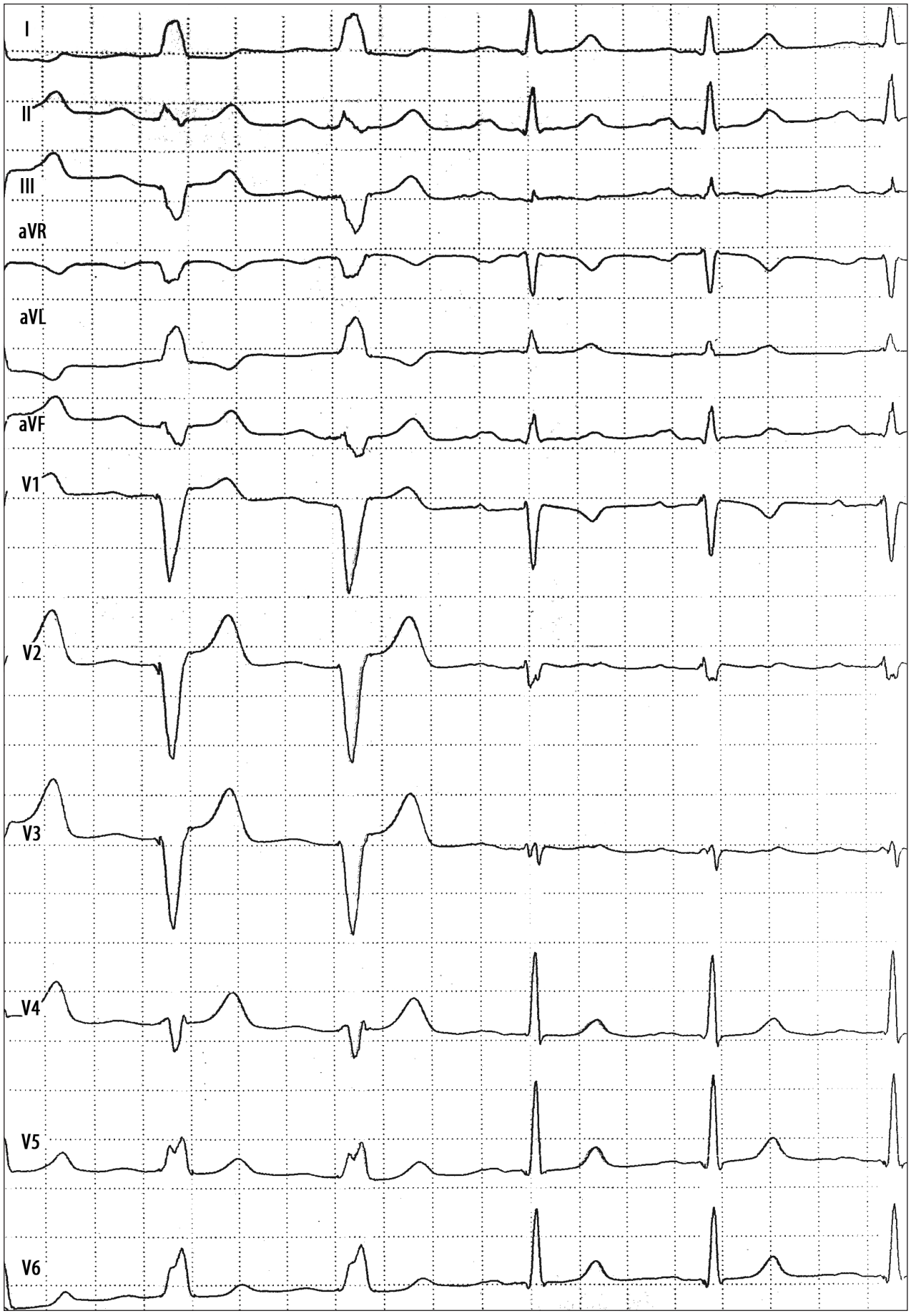

ЕКГ 29

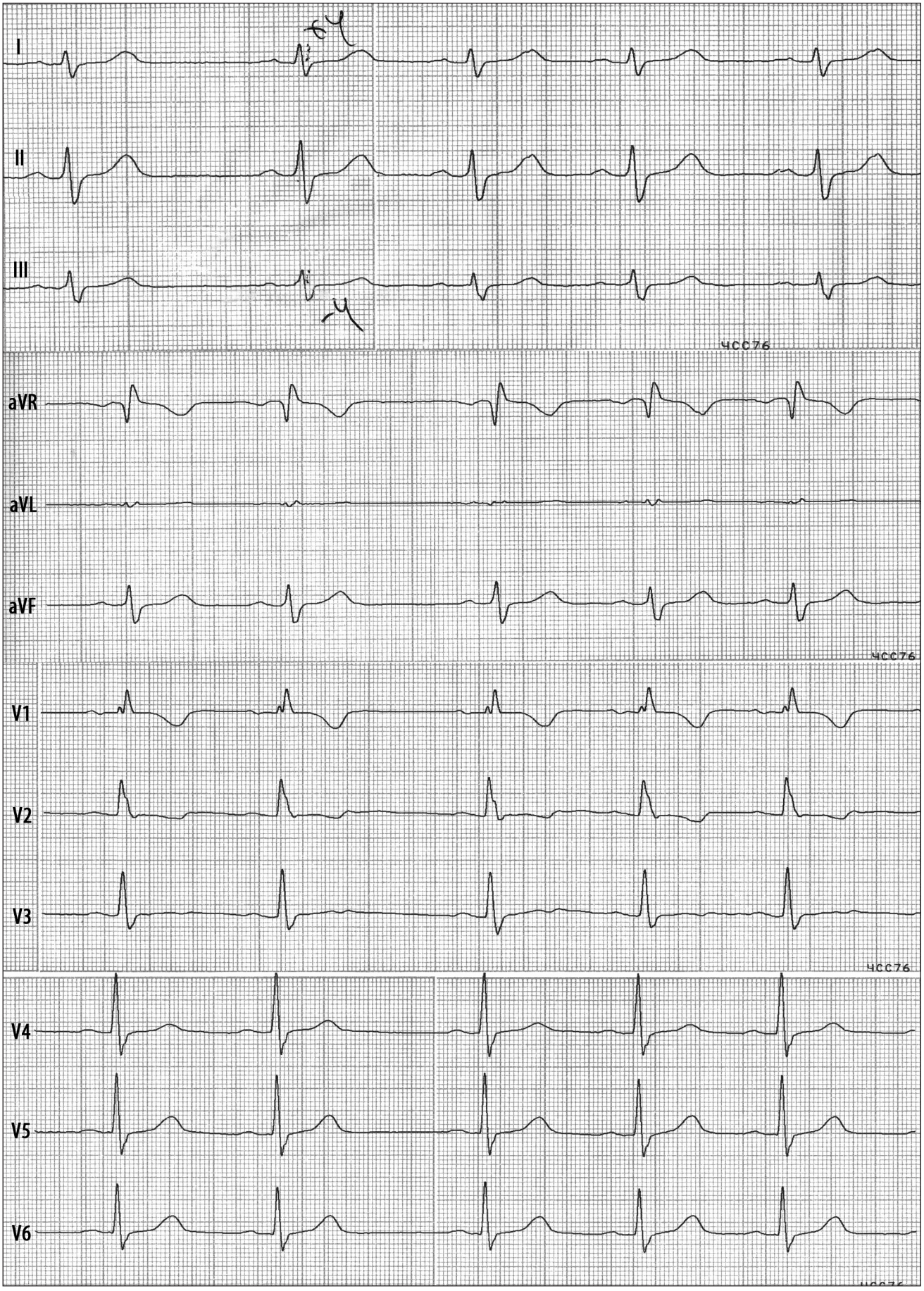

ЕКГ 30

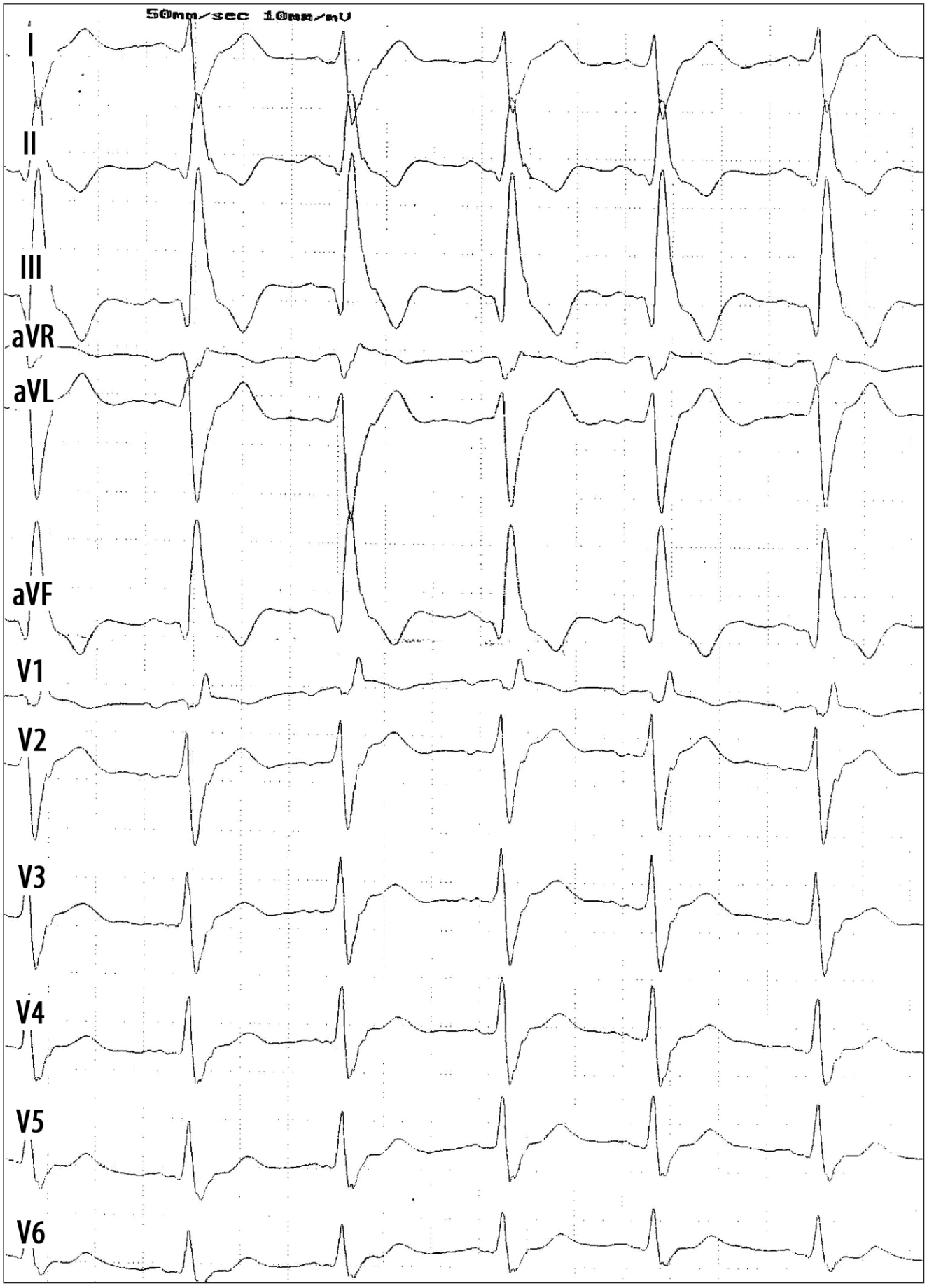

Коментарі до розділу "ЕКГ при порушеннях внутрішньошлуночкової провідності"

ЕКГ 1

R-R – 1,00с. ЧСС – 60 за 1 хв. PQ – 0,20с. QRS – 0,10с. QT – 0,40с. $R_I > R_{II} > R_{III}$, $S_{II} > S_{III}$. Електрична вісь серця відхилена вліво (∠QRS = -41°). Комплекс QRS у відведенні aVL має форму qR, у правих грудних відведеннях – QS, а у лівих грудних – RS. R_{V4} – зменшеної амплітуди. $R_{V5} > R_{V4}$. Тривалість комплексу QRS нормальна. Зубці Т нормальної форми і амплітуди.

Висновок: Ритм синусовий, регулярний з частотою серцевих скорочень 60 за хвилину. Блокада передньоверхньої гілки лівої ніжки пучка Гіса. Гіпертрофія лівого шлуночка. Не виключена наявність великовогнищевих рубцевих змін міокарда передньоперегородкової ділянки лівого шлуночка. Співставити з клінічними даними.

ЕКГ 2

R-R – 0,83с. ЧСС – 72 за 1 хв. PQ – 0,18с. QRS – 0,11с. QT – 0,36с. ∠QRS = +30°. Нормальне положення електричної осі серця. Зубці Р нормальної амплітуди і тривалості. Інтервал PQ у всіх циклах у межах норми. Комплекс QRS розширений до 0,11с, у правих грудних відведеннях має форму rSr'. Зубець r' у відведеннях V_1-V_2 розширений. Зубці Т нормальної форми і амплітуди.

Висновок: Ритм синусовий, регулярний з частотою серцевих скорочень 72 за хвилину. Неповна блокада правої ніжки пучка Гіса.

ЕКГ 3

R-R – 1,10-1,24с. ЧСС- 55-49 за 1 хв. PQ – 0,16с. QRS – 0,14с. QT – 0,38с. ∠QRS = +70°. Вертикальне положення електричної осі серця. Комплекс QRS розширений, деформований, у правих грудних відведеннях типу rsR', час активації правого шлуночка збільшений (0,09с). Косонизхідна депресія сегмента ST у правих грудних відведеннях з переходом в асиметричний негативний зубець Т. Зубці $S_{V5\text{-}V6}$ розширені (0,06с). R_{aVR} – закруглений.

Висновок: Помірна синусова брадикардія з частотою серцевих скорочень 49-55 за хвилину. Повна блокада правої ніжки пучка Гіса.

ЕКГ 4. *Швидкість запису 25 мм/с.*

R-R – 0,60с. ЧСС – 100 за 1 хв. PQ – 0,18с. QRS – 0,16с.QT – 0,36с. ∠QRS – не визначений. Після кожного третього комплексу PQRST синусового походження зареєстровані передчасні розширені комплекси QRS, які мають вигляд блокади правої ніжки пучка Гіса. Зубців Р перед ектопічними комплексами QRS немає. Компенсаторна пауза повна. Зубці Р у циклах синусового походження розширені до 0,13с, у відведенні V_1 домінує негативна фаза зубця Р. Комплекс QRS синусового походження розширений, деформований, у правих грудних відведеннях типу rsR', час активації правого шлуночка збільшений (0,09с). Зубці $S_{V5\text{-}V6}$ розширені, R_{aVR} закруглений. У правих грудних відведеннях немає дискордантного зміщення сегмента ST і зубця Т. Зубець $S_{V5\text{-}V6}$ збільшеної амплітуди, а $R_{V5} > R_{V4}$. Перехідна зона у відведенні V_5. У відведеннях II,III,aVF комплекси QRS з розширеним зубцем Q.

Висновок: Синусова тахікардія з частотою серцевих скорочень 100 за хвилину. Лівошлуночкова екстрасистолія за типом квадрігемінії. Повна блокада правої ніжки пучка Гіса. Рубцеві зміни міокарда задньої стінки лівого шлуночка – співставити ЕКГ з клінічними даними. Гіпертрофія лівого передсердя та обох шлуночків.

ЕКГ 5

R-R – 0,89с. ЧСС – 68 за 1 хв. PQ – 0,16с. QRS – 0,16с. QT – 0,40с. Відхилення електричної осі серця вправо (∠ QRS = +112°). Комплекс QRS розширений, деформований, у правих грудних відведеннях за типом rsR', час активації правого шлуночка збільшений (0,09с). Косонизхідна депресія сегмента ST_{V1} з переходом в асиметричний негативний зубець Т. Зубці $S_{V5\text{-}V6}$ розширені (0,08с). R_{aVR} закруглений.

Висновок: Ритм синусовий, регулярний з частотою серцевих скорочень 68 за хвилину. Повна блокада правої ніжки і задньонижньої гілки лівої ніжки пучка Гіса.

ЕКГ 6

R-R – 0,76с. ЧСС – 78 за 1 хв. PQ – 0,18с. QRS – 0,14с. QT – 0,38с. $R_I>R_{II}>R_{III}$, $S_{II}>r_{II}$. Електрична вісь серця відхилена вліво (∠QRS = -40°). Комплекс QRS розширений, деформований, у відведеннях I, aVL, V_5-V_6 має форму R, а у правих грудних – rS з дискордантним зміщенням сегмента ST і зубця Т. Час активації лівого шлуночка збільшений (0,08с).

Висновок: Ритм синусовий, регулярний з частотою серцевих скорочень 78 за хвилину. Повна блокада лівої ніжки пучка Гіса з переважним ураженням її передньоверхньої гілки.

ЕКГ 7

R-R – 0,82с. ЧСС – 73 за 1 хв. PQ – 0,26с. QRS – 0,14с. QT- 0,36с. $R_I>R_{II}>R_{III}$, $r_{III}=S_{III}$. Нормальне положення електричної осі серця (∠QRS = +30°). Зубці Р в усіх відведеннях розширені до 0,13с, двогорбі у відведеннях II, V_3-V_6. Інтервал PQ подовжений до 0,26с. Комплекс QRS розширений (до 0,14с), деформований, у відведеннях I, II, aVL, aVF, V_5-V_6 має форму R, а у правих грудних відведеннях – rS, з дискордантним зміщеннням сегмента ST і зубця Т. Час активації лівого шлуночка збільшений (0,08с). $R_{V6}>R_{V5}$, $R_{V5}+S_{V2}>35$мм.

Висновок: Ритм синусовий, регулярний з частотою серцевих скорочень 73 за хвилину. Міжпередсердна блокада I ступеня. Неповна трифасцикулярна блокада: повна блокада лівої ніжки пучка Гіса та атріовентрикулярна блокада I ступеня. Гіпертрофія лівого шлуночка. Для більш повної оцінки порушень провідності показано проведення добового моніторингу ЕКГ.

ЕКГ 8

R-R – 0,64с. ЧСС – 93 за 1 хв. PQ – 0,20с. QRS – 0,16с. QT – 0,36с. $R_I>r_{II}>r_{III}$, $S_{II}>r_{II}$. Різке відхилення електричної осі серця вліво (∠QRS = -74°). Інтервал PQ відносно подовжений (при ЧСС 93 за хвилину PQ повинен бути у межах 0,16с). Комплекс QRS розширений, деформований, у правих грудних відведеннях зубці R розщеплені, час активації правого шлуночка 0,09с. Патологічні зубці Q у відведеннях V_1-V_6. Сегмент ST у правих грудних відведеннях зміщений під ізолінію з переходом у негативний зубець Т. R_{aVR} розширений, закруглений.

Висновок: Синусова тахікардія з частотою серцевих скорочень 93 за хвилину. Неповна трифасцикулярна блокада: повна блокада правої ніжки та передньоверхньої гілки лівої ніжки пучка Гіса, відносне подовження атріовентрикулярного проведення. Рубцеві зміни міокарда передньоперегородкової та верхівковобокової ділянок лівого шлуночка. Для більш повної оцінки порушень провідності показано проведення добового моніторингу ЕКГ.

ЕКГ 9

R-R – 0,57-0,86-1,30с. ЧСС – 110-70-46 за 1 хв., середня ЧСС – 86 за 1 хв. QRS – 0,14с. QT – 0,40с. ∠QRS = +102°. Зубців Р на ЕКГ немає. Ізолінія представлена хвилями f, які краще диференціюються у відведеннях V_1-V_2. Інтервали R-R різної тривалості. Електрична вісь серця відхилена вправо. Комплекс QRS розширений до 0,14с, деформований, у відведенні V_1 має форму rSR' з дискордантним зміщенням сегмента ST і зубця Т. У відведеннях V_5-V_6 зубець S розширений до 0,05с. Зубець R_{aVR} – розширений, закруглений. Після четвертого комплексу QRST реєструється пауза тривалістю 1,30с. Після паузи комплекс QRS без ознак блокади правої ніжки пучка Гіса (суправентрикулярної форми). При збільшенні частоти скорочень шлуночків знову реєструються комплекси QRS з ознаками блокади правої ніжки пучка Гіса.

Висновок: Нормосистолічна форма фібриляції передсердь із середньою частотою скорочень шлуночків 86 за хвилину. Інтермітуюча частотнозалежна повна блокада правої ніжки пучка Гіса.

ЕКГ 10

R-R – 0,82с. ЧСС – 74 за 1 хв. PQ – 0,20с. QRS – 0,16с. QT – 0,44с. Електрична вісь серця відхилена вліво (∠QRS = – 80°), що обумовлено блокадою передньої гілки лівої ніжки пучка Гіса. Зубець Р розширений, двогорбий у відведеннях II, III, V_5-V_6, двофазний (+/-) у відведенні V_1 зі збільшеною негативною фазою, що вказує на гіпертрофію лівого передсердя. Комплекс QRS розширений, деформований у правих грудних відведеннях за рахунок пізнього зубця R, а в лівих грудних відведеннях – за рахунок широкого зубця S. R_{aVR} розширений, закруглений. Патологічний зубець Q у відведеннях I, aVL,V_{2-3} з

переходом у негативний зубець Т. Зубець Т у лівих грудних відведеннях двофазний (+/-), зменшеної амплітуди. Сегмент ST у правих грудних відведеннях зміщений під ізолінію з переходом у негативний зубець Т.

Висновок: Ритм синусовий, регулярний з частотою серцевих скорочень 74 за хвилину. Повна блокада правої ніжки і передньоверхньої гілки лівої ніжки пучка Гіса. Гіпертрофія лівого передсердя. Великовогнищеві рубцеві зміни міокарда передньої стінки та базальних відділів передньобокової ділянки лівого шлуночка.

ЕКГ 11. *Швидкість запису 25 мм/с.*

R-R – 0,88с. ЧСС- 68 за 1 хв. PQ – 0,12с. QRS – 0,16с. QT – 0,48с. ∠QRS = +95°. Відхилення електричної осі серця вправо. Комплекс QRS у більшості циклів розширений, деформований, у правих грудних відведеннях за типом rsR′, час активації правого шлуночка збільшений (0,09с). Косонизхідна депресія сегмента ST у правих грудних відведеннях з переходом в асиметричний негативний зубець Т. Зубці S_{V5-V6} розширені (0,06с). R_{aVR} – розширений, закруглений. У 4, 5, 8, 9 циклах комплекс QRS нормальної тривалості, у відведенні V_1 має форму rSr′, $r_{V1}>r'_{V1}$. Зубець S_{V5-V6} не розширений, з гострою вершиною. Зубець R_{aVR} не розширений, гострий.

Висновок: Ритм синусовий, регулярний з частотою серцевих скорочень 68 за хвилину. Інтермітуюча повна блокада правої ніжки пучка Гіса.

ЕКГ 12

R-R – 0,67-0,76-1,15с. ЧСС – 92-80-53 за 1 хв., середня ЧСС – 75 за 1хв. QRS – 0,11с. QT – 0,30 с. ∠QRS = -10°. Зубців Р на ЕКГ немає. Ізолінія представлена хвилями f, які краще диференціюються у відведеннях V_1-V_3. Інтервали R-R різної тривалості. Електрична вісь серця відхилена вліво. Комплекс QRS незначно розширений, у відведеннях I, aVL,V_5-V_6 немає зубця Q. $R_{V5}>R_{V4}$. Сегмент $ST_{I,aVL,V5-V6}$ горизонтально зміщений під ізолінію.

Висновок: Нормосистолічна форма фібриляції передсердь із середньою частотою скорочень шлуночків 75 за хвилину. Неповна блокада лівої ніжки пучка Гіса. Гіпертрофія лівого шлуночка з помірним систолічним перевантаженням та погіршенням коронарного кровообігу в субендокардіальних відділах бокової стінки лівого шлуночка.

ЕКГ 13

R-R – 0,72 с. ЧСС – 83 за 1 хв. PQ – 0,12 с. QRS – 0,12 с. QT – 0,34 с. Відхилення ЕОС вправо (∠QRS = +115°). Комплекс QRS розширений, деформований, у правих грудних відведеннях за типом rsR′, час активації правого шлуночка збільшений (0,07с). У відведенні V_1 реєструється косонизхідна депресія сегмента ST з переходом у негативний зубець Т. Зубці S_{V5-V6} розширені (0,04 с), нормальної амплітуди (2мм). Пізній R у відведенні aVR широкий (0,05 с) і високий.

Висновок: Ритм синусовий із частотою серцевих скорочень 83 за хвилину. Повна блокада правої ніжки пучка Гіса.

ЕКГ 14. *Швидкість запису 25 мм/с.*

R-R – 0,70 с. ЧСС – 85 за 1 хв. PQ – 0,13 с. P – 0,10 с. QRS – 0,14 с. QT – 0,36 с. $R_I>R_{II}>R_{III}$, $S_{II}>R_{II}$, $S_{III}>S_{aVF}>S_{II}$, а $R_{aVL}>R_I$. Відхилення ЕОС вліво (∠QRS = -50°). Комплекс QRS розширений, деформований. У правих грудних відведеннях QRS за типом rsR′, час активації правого шлуночка збільшений (0,09 с). Косонизхідна депресія сегмента ST_{V1} з переходом в асиметричний негативний зубець Т. Зубці S_{V5-V6} глибокі, розширені (0,06 с). Пізній R у відведенні aVR високий і широкий (0,06 с), закруглений.

Висновок: Ритм синусовий, регулярний з частотою серцевих скорочень 85 за хвилину. Повна блокада правої ніжки пучка Гіса і передньоверхньої гілки лівої ніжки пучка Гіса.

ЕКГ 15

R-R – 0,94 с. ЧСС – 63 за 1 хв. PQ – 0,17 с. QRS – 0,10 с. QT – 0,37 с. Нормальне положення ЕОС (∠QRS = +68°). Перехідна зона у відведенні V_4. Зубець S_{V1} розщеплений на висхідному коліні, а також у відведеннях I, aVL. Сегмент ST_{V1} на ізолінії, зубець T_{V1} слабонегативний. Зубці S_{V5-V6} розширені, загострені. Пізній R_{aVR} розширений.

Висновок: Ритм синусовий з частотою серцевих скорочень 63 за хвилину. Вогнищева блокада в розгалуженнях правої ніжки пучка Гіса.

ЕКГ 16

R-R – 0,94 с. ЧСС – 63 за 1 хв. PQ – 0,20 с. P – 0,12 с. QRS – 0,14 с. QT – 0,40 с. $R_I>R_{II}>R_{III}$, $S_{II}>R_{II}$, $S_{III}>S_{aVF}>S_{II}$, а $R_{aVL}>R_I$. Різке відхилення ЕОС вліво ($\angle$QRS = -60º). Комплекс QRS розширений, деформований. Погане наростання зубця R у відведеннях V_1-V_3. Зубець S домінує у всіх грудних відведеннях, глибокий і розширений у лівих грудних відведеннях. R_{aVR} широкий.

Висновок: Ритм синусовий, регулярний із частотою серцевих скорочень 63 за хвилину. Повна дистальна блокада передньоверхньої гілки лівої ніжки пучка Гіса.

ЕКГ 17

R-R – 0,70-0,74 с. ЧСС – 83-85 за 1 хв. PQ – 0,18 с. P – 0,11 с. QRS – 0,12 с. QT – 0,38 с. $R_I>R_{II}>R_{III}$, $S_{II}>R_{II}$, $S_{III}>S_{aVF}>S_{II}$, а $R_{aVL}>R_I$. Різке відхилення ЕОС вліво ($\angle$QRS = -68º). Зубець P двогорбий у всіх відведеннях з відхиленням його електричної осі вліво, у відведенні V_1 домінує негативна фаза. Відстань між вершинами зубця P = 0,05с. Комплекс QRS розширений, деформований, у правих грудних відведеннях домінує високий, широкий зубець R, у відведеннях V_2-V_3 QRS має графіку qR із зазубриною на низхідному коліні зубця R, зубець $q_{V2\text{-}V3}$ тривалістю 0,03 с, неглибокий. Час активації правого шлуночка – 0,10 с. Зубець $S_{V5,V6}$ глибокий, широкий. Сегмент ST має косонизхідний напрямок з переходом в асиметричний негативний зубець T в усіх грудних відведеннях з максимальною амплітудою зубця $T_{V2\text{-}V3.}$ R_{aVR} широкий, закруглений.

Висновок: Ритм синусовий, регулярний з частотою серцевих скорочень 83-85 за хвилину. Повна блокада правої ніжки пучка Гіса, передньоверхньої гілки та передньосерединних розгалужень лівої ніжки пучка Гіса. Ознаки гіпертрофії лівого передсердя. Не виключені вогнищеві зміни міокарда передньоперегородкової та верхівковобокової ділянок лівого шлуночка. Співставити з клінічною картиною та спостерігати ЕКГ у динаміці. Для уточнення змін міокарда рекомендовано проведення ехокардіографії.

ЕКГ 18

P-P – 0,70 с. R-R – 1,40 с. Частота скорочень передсердь – 85 за 1 хв. Частота скорочень шлуночків – 43 за 1 хв. PQ – 0,16 с. P – 0,11 с. QRS – 0,14 с. QT – 0,42 с. $R_I>R_{II}>R_{III}$, $S_{II}>R_{II}$, $S_{III}>S_{aVF}>S_{II}$, а $R_{aVL}>R_I$. Різке відхилення ЕОС вліво ($\angle$QRS = -68º). Після кожного другого зубця P немає комплексу QRS, імпульс з передсердь не проводиться до шлуночків. Зубець P двогорбий у всіх відведеннях з відстанню між вершинами 0,05с. У відведенні V_1 домінує негативна фаза. Комплекс QRS розширений, деформований. QRS_{V1} у вигляді широкого високого зубця R, $QRS_{V2,V3}$ має графіку qR, зубець $q_{V2,V3}$ тривалістю 0,03 с, неглибокий. Час активації правого шлуночка – 0,10 с. Зубець S_{V5} глибокий. Косонизхідне зміщення сегмента $ST_{V4\text{-}V5}$ з переходом в асиметричний слабонегативний зубець T. R_{aVR} високий, широкий, закруглений.

Висновок: Ритм синусовий з частотою скорочень передседь 85 за хвилину, частота скорочень шлуночків – 42 за хвилину. Повна блокада правої ніжки пучка Гіса, передньоверхньої гілки і передньосерединних розгалужень лівої ніжки пучка Гіса, дистальна АВ блокада II ступеня 2:1. Ознаки гіпертрофії лівого передсердя. Рубцеві зміни міокарда передньоперегородкової та верхівковобокової ділянок лівого шлуночка. Рекомендована консультація аритмолога для вирішення питання імплантації постійного водія ритму.

ЕКГ 19

R-R – 0,72 с. ЧСС – 83 за 1 хв. P – 0,10 с. PQ – 0,18 с. QRS – 0,14 с. QT – 0,38 с, $R_I>R_{II}>R_{III}$, $S_{II}>R_{II}$, $S_{III}>S_{aVF}>S_{II}$, а $R_{aVL}>R_I$. Різке відхилення ЕОС вліво ($\angle$QRS = – 65º). Комплекс QRS розширений, деформований, $QRS_{V1,V2}$ у вигляді високого і розширеного зубця R з зазубринами на висхідному коліні, QRS_{V3} – у вигляді деформованого комплексу rsR´S´. Час активації правого шлуночка – 0,12 с. Зубець $S_{V5,V6}$ глибокий, широкий, домінуючий у комплексі QRS. У відведенні V_1 реєструється косонизхідна депресія сегмента ST з переходом в асиметричний негативний зубець T. R_{aVR} високий, широкий, деформований.

Висновок: Ритм синусовий, регулярний з частотою серцевих скорочень 83 за хвилину. Повна блокада правої ніжки пучка Гіса та передньоверхньої гілки лівої ніжки пучка Гіса.

ЕКГ 20

R-R – 0,50 – 0,96с. Зубців Р немає, наявні хвилі F, тривалість F-F = 0,23 с. Частота скорочень шлуночків 63-120 за 1 хв. QRS – 0,14 с. QT – 0,38 с. Кут α перших 0,08с комплексу QRS = +70º, а електрична вісь термінальних 0,04 с комплексу QRS різко відхилена вправо. Комплекс QRS розширений, деформований. $QRS_{III,aVF}$ має форму qR, зубець q_{III} – 0,03 с, у правих грудних відведеннях за типом rSR', час активації правого шлуночка збільшений (0,11 с). Косонизхідна депресія сегмента ST у правих грудних відведеннях з переходом в асиметричний негативний зубець Т у відведенні V_1 та (-/+) у V_2. T_{III} негативний. Зубці $S_{V5,V6}$ глибокі, розширені, у формі сходинки. R_{aVR} широкий, закруглений.

Висновок: Тріпотіння передсердь з АВ проведенням до шлуночків 2:1 і 4:1, частота скорочень шлуночків 63-120 за хвилину. Повна блокада правої ніжки пучка Гіса.

ЕКГ 21

R-R – 0,80с. ЧСС – 75 за 1 хв. Р – 0,10 с. PQ – 0,12 с. QRS – 0,14 с. QT – 0,40 с. $S_I > R_I$. Кут α перших 0,08с комплексу QRS = +100º, а електрична вісь термінальних 0,04 с комплексу QRS різко відхилена вправо. Комплекс QRS розширений, деформований. $QRS_{III,aVF}$ у вигляді qR, зубець $q_{III,aVF}$ – 0,02 с, у правих грудних відведеннях за типом rSR', час активації правого шлуночка збільшений до 0,10с. Косонизхідна депресія сегмента ST у відведенні V_1 з переходом в асиметричний негативний зубець Т. Зубці $S_{V5,V6}$ глибокі, розширені. R_{aVR} високий, широкий, закруглений. У III відведенні зубець Т (-).

Висновок: Ритм синусовий, регулярний з частотою серцевих скорочень 75 за хвилину. Повна блокада правої ніжки пучка Гіса та задньонижньої гілки лівої ніжки пучка Гіса.

ЕКГ 22

R-R – 0,64-0,78-0,80 с. ЧСС – 75-77-94 за 1 хв. Зубців Р немає, у III і V_1 відведеннях зареєстровані хвилі f . QRS – 0,10 с. QT – 0,36 с. $R_I > R_{II} > R_{III}$, $S_{II} > R_{II}$, $S_{III} > S_{aVF} > S_{II}$, а $R_{aVL} > R_I$. Відхилення ЕОС вліво (∠QRS = -50º). Комплекс QRS має неспецифічну зазубреність у відведеннях II, III, aVL, aVF і в грудних відведеннях, тривалість його на верхній межі норми, у відведеннях I, aVL з графікою qR. $R_{V6} > R_{V5} > R_{V4}$. R_{V6} = 23 мм, R_{V5} = 21 мм, R_{V4} = 19 мм. S_{V2} = 23 мм, $R_{V6} + S_{V2}$ = 46 мм, S_{III} = 23 мм, R_{aVL} = 23 мм. Косонизхідна депресія сегмента $ST_{I,aVL,V4-6}$ з переходом в асиметричний негативний зубець Т.

Висновок: Фібриляція передсердь, нормосистолічна форма з середньою частотою серцевих скорочень 80 за хвилину. Повна блокада передньоверхньої гілки лівої ніжки пучка Гіса. Гіпертрофія лівого шлуночка з його систолічним перевантаженням.

ЕКГ 23

R-R – 1,04 с. ЧСС – 58 за 1 хв. Р – 0,09 с. PQ – 0,18 с. QRS – 0,14 с. QT – 0,41 с. $R_I > R_{II} > r_{III}$. Горизонтальне положення ЕОС (∠QRS = +8º). Комплекс QRS розширений, деформований, у відведеннях I, II, aVL, V_5-V_6 у вигляді монофазного, високого, широкого платоподібного зубця R, із зазубриною на вершині, без зубця q у цих відведеннях. У правих грудних відведеннях QRS має форму rS. Сегмент ST і зубець Т спрямовані дискордантно до комплексу QRS у лівих і правих грудних відведеннях. Комплекс QRS_{V4} М-подібний. Час активації лівого шлуночка збільшений до 0,10 с.

Висновок: Ритм синусовий, регулярний з частотою серцевих скорочень 58 за хвилину. Повна блокада лівої ніжки пучка Гіса.

ЕКГ 24

R-R – 0,78 с. ЧСС – 77 за 1 хв. Р – 0,11 с. PQ – 0,18 с. QRS – 0,14 с. QT – 0,41 с. $R_I > R_{II} > r_{III}$. Відхилення ЕОС вліво (∠QRS = – 60º). Комплекс QRS розширений, деформований, у відведеннях I, aVL, V_5-V_6 у вигляді широкого, з розщепленою вершиною зубця R. У правих грудних відведеннях QRS має форму rS. У лівих грудних відведеннях комплекс QRS із зубцем S. Сегмент ST і зубець Т спрямовані дискордантно до комплексу QRS у лівих і правих грудних відведеннях. Час активації лівого шлуночка збільшений до 0,10 с.

Висновок: Ритм синусовий, регулярний з частотою серцевих скорочень 77 за хвилину. Повна блокада лівої ніжки пучка Гіса з переважним ураженням її передньоверхньої гілки.

ЕКГ 25. *Швидкість запису 25 мм/с.*

R-R – 0,83 с. ЧСС – 72 за 1 хв. P – 0,10 с. PQ – 0,16 с. QRS – 0,14 с. QT – 0,42 с. $R_I > R_{II} > R_{III}$. Горизонтальне положення ЕОС (∠QRS = +7°). Комплекс QRS розширений, деформований, у відведеннях I, II, aVL, V_6 – у вигляді високого, широкого зубця R, із зазубриною на вершині, без зубця q у цих відведеннях. У правих грудних відведеннях QRS має форму rS, слабкий приріст r з V_1 по V_4, у відведенні V_5 комплекс QRS М-подібний. У правих грудних відведеннях спостерігається значний підйом сегмента ST (більше 4-5 мм). У лівих грудних відведеннях сегмент ST і зубці Т спрямовані конкордантно до комплексу QRS, що не відповідає графіці неускладненої блокади лівої ніжки пучка Гіса. Час активації лівого шлуночка збільшений до 0,10 с.

Висновок: Ритм синусовий, регулярний з частотою серцевих скорочень 72 за хвилину. Повна блокада лівої ніжки пучка Гіса. Ознаки вогнищевих змін міокарда передньоперегородкової та верхівкової ділянок лівого шлуночка, про давність яких необхідно судити з урахуванням клінічних даних та оцінки ЕКГ у динаміці.

ЕКГ 26

R-R – 0,76 с. ЧСС – 79 за 1 хв. P – 0,10 с. PQ – 0,30 с. QRS – 0,15 с. QT – 0,44 с. $R_I > R_{II} > R_{III}$. Відхилення ЕОС вліво (∠QRS = -8°). Інтервал PQ подовжений. Комплекс QRS розширений, деформований, у відведеннях I, aVL, V_5, V_6 – у вигляді монофазного широкого зубця R, з зазубринами на початку комплексу та його вершині, без зубця q у цих відведеннях. У правих грудних відведеннях комплекс QRS має форму rS. Реєструється депресія сегмента $ST_{V3\text{-}V6}$ у вигляді «провисання» з переходом у позитивний зубець Т, що не відповідає графіці неускладненої блокади лівої ніжки пучка Гіса. Час активації лівого шлуночка збільшений до 0,10 с.

Висновок: Ритм синусовий, регулярний із частотою серцевих скорочень 79 за хвилину. Неповна трипучкова блокада: повна блокада лівої ніжки пучка Гіса, АВ блокада I ступеня. Вогнищеві зміни міокарда передньоперегородкової та верхівкової ділянок лівого шлуночка, про давність яких необхідно судити з урахуванням клінічних даних та оцінки ЕКГ у динаміці. Для більш повної оцінки порушень провідності показано проведення добового моніторингу ЕКГ.

ЕКГ 27

R-R – 0,86 с. ЧСС – 69 за 1 хв. P – 0,18 с. PQ – 0,30 с. QRS – 0,12 с. QT – 0,42 с. $R_I > R_{II} > R_{III}$, $S_{II} > R_{II}$, $S_{III} > S_{aVF} > S_{II}$. Відхилення ЕОС вліво (∠QRS = -55°). Інтервал PQ подовжений. Після першого комплексу PQRST синусового походження досить пізно (через 0,78 с) реєструється передчасний широкий (0,15с) деформований комплекс QRS з дискордантним зміщенням сегмента ST і зубця Т. Передчасний комплекс QRS нашаровується на своєчасний зубець Р. Наступні за ним комплекси PQRST реєструються своєчасно. Зубці Р широкі, двогорбі, відстань між вершинами 0,08 с. Комплекси QRS синусового походження, у відведенні V_1 мають графіку rSR's', де R'>r. Зубці S добре виражені у всіх грудних відведеннях, $T_{V5,V6}$ низькоамплітудний. Передчасний комплекс QRS у відведенні V_1 має М-подібну форму, у відведеннях V_5-V_6 – графіку RS.

Висновок: Ритм синусовий з частотою серцевих скорочень 68 за хвилину. Передчасний комплекс із лівого шлуночка (шлуночкова парасистолія?). Неповна трипучкова блокада: повна блокада правої ніжки, передньоверхньої гілки лівої ніжки пучка Гіса та АВ блокада I ступеня. Міжпередсердна блокада I ступеня. Для більш повної оцінки серцевого ритму та порушень провідності показано проведення добового моніторингу ЕКГ.

ЕКГ 28

R-R – 0,74 с. ЧСС – 81 за 1 хв. P – 0,10 с. PQ – 0,19 с. QRS – 0,09 – 0,12 с. QT – 0,38 с. $R_I > R_{II} > R_{III}$. $S_{II} > R_{II}$, $S_{III} > S_{aVF} > S_{II}$. Відхилення ЕОС вліво (∠QRS = – 8°). На ЕКГ видно дві форми комплексів QRS тривалістю 0,12 с і 0,09 с. Перші два комплекси QRS розширені, деформовані, у відведеннях I, aVL, V_5, V_6 у вигляді монофазного широкого зубця R, без зубця q, у всіх грудних відведеннях є зазубрина на початку шлуночкового комплексу. Невелика депресія сегмента $ST_{V5\text{-}V6}$, далі реєструється позитивний зубець Т. Час активації лівого шлуночка збільшений до 0,10 с. Наступні комплекси QRS тривалістю 0,09с, без збільшення амплітуди зубця R з V_1 по V_3, у відведеннях V_2 і V_3 вони низькоамплітудні та деформовані. T_{V1} (-), $T_{V2, V3}$ (+/-/+), хвилеподібний. $R_{V5} > R_{V4}$.

Висновок: Ритм синусовий, регулярний з частотою серцевих скорочень 81 за хвилину. Інтермітуюча повна блокада лівої ніжки пучка Гіса. Вогнищеві (рубцеві?) зміни міокарда передньоперегородкової

ділянки лівого шлуночка, про давність яких необхідно судити з урахуванням клінічних даних та оцінки ЕКГ у динаміці.

ЕКГ 29

R-R – 0,64-0,94 с. ЧСС – 63-94 за 1 хв. PQ – 0,14с. QRS – 0,10с. QT – 0,34с. Амплітуда і тривалість зубця Р у межах норми. Комплекс QRS_{V1} у вигляді широкого розщепленого зубця R. Зубець S простежується у всіх стандартних відведеннях, відведенні aVF та грудних з V_3 до V_6. $S_{II}>S_{III}>S_I$. Зубець $S_{V5\text{-}V6}$ розширений, з гострою вершиною. Сегмент ST не змінений. Зубець $T_{V1\text{-}V2}$ (-), з максимальною амплітудою у V_1.

Висновок: Синусова аритмія з частотою серцевих скорочень 63-94 за хвилину. Електрична вісь серця за типом S_I-S_{II}-S_{III}. Неповна блокада правої ніжки пучка Гіса. Не можна виключити гіпертрофію правого шлуночка. Рекомендовано проведення ехокардіографії.

ЕКГ 30

R-R – 0,70с. ЧСС – 85 за 1 хв. Р – 0,10 с. PQ – 0,16 с. QRS – 0,16 с. QT – 0,42 с. $R_{III}>R_{II}>R_I$, $S_I>R_I$. Різке відхилення ЕОС вправо ($\angle$QRS = +120°). Комплекс QRS розширений, деформований. $QRS_{II,III,aVF}$ має графіку qR, зубець $q_{II,III,aVF}$ тривалістю до 0,03 с. Комплекс QRS_{V1} за типом rSR', час активації правого шлуночка збільшений до 0,10 с. Косонизхідна депресія сегмента ST_{V1} з переходом в асиметричний негативний зубець Т. Зубці $S_{V5,V6}$ глибокі, розширені. Зубець $T_{II,III,aVF}$ негативний.

Висновок: Ритм синусовий, регулярний з частотою серцевих скорочень 85 за хвилину. Повна блокада правої ніжки пучка Гіса та задньонижньої гілки лівої ніжки пучка Гіса. Не можна виключити гіпертрофію правого шлуночка. Рекомендовано проведення ехокардіографії.

Розділ 8. ЕКГ ПРИ ПОСТІЙНІЙ ЕЛЕКТРОКАРДІОСТИМУЛЯЦІЇ

Передумовою правильної оцінки ЕКГ у пацієнтів з електрокардіостимуляторами є урахування типу штучного водія ритму, який у клінічній практиці описують за 5-літерним номенклатурним кодом (табл.).

Таблиця. Єдиний міжнародний код електрокардіостимуляторів (цитується за Рекомендаціями Всеросійського наукового товариства фахівців з клінічної електрофізіології, аритмології і кардіостимуляції, 2005).

Позиція літери у номенклатурі коду				
I	II	III	IV	V
Камера, яка стимулюється	Камера, яка сприймає	Відповідь на сприйняття	Можливість програмування	Багатокамерна стимуляція
0 – ні A – передсердя V – шлуночок D (A+V) – обидві камери	0 – ні A – передсердя V – шлуночок D (A+V) – обидві камери	0 – ні T – тригер I – пригнічення D (T+I) – обидві функції	O – ні R – модуляція частоти	0 – ні A – передсердна V – шлуночкова D (A+V) – подвійна функція

При передсердній ЕКС (режим AAI) за артефактом ЕКС реєструється зубець Р і комплекс QRS, форма якого суправентрикулярна або змінена (у випадку фонового порушення внутрішньошлуночкової провідності) (ЕКГ 5, 11). Крім того, реєструють спонтанні комплекси, які відображають активність суправентрикулярних водіїв ритму (синусового вузла або суправентрикулярних центрів автоматизму) і не пов'язані з артефактами ЕКС.

При нормальній роботі шлуночкового ЕКС (режим VVI) можна зареєструвати такі типи комплексів ЕКГ (ЕКГ 2, 3, 7, 9, 12, 13, 15):

- нав'язаний – йде слідом за артефактом ЕКС і свідчить про ефективну електрокардіостимуляцію;
- спонтанний – відображає активність власних водіїв ритму і не пов'язаний з артефактом ЕКС;
- зливний – виникає слідом за артефактом, але за морфологією проміжний між спонтанним та нав'язаним комплексами;
- псевдозливний – спонтанний комплекс, деформований артефактом кардіостимулятора.

При двокамерній (послідовній) ЕКС (режим DDD) на ЕКГ можна зареєструвати чотири варіанти співвідношення між артефактами ЕКС, зубцями Р і комплексами QRS (ЕКГ 1, 4, 6, 8, 10, 16):

- артефакт ЕКС → зубець Р → артефакт ЕКС → деформований комплекс QRS;
- артефакт ЕКС → зубець Р → спонтанний («свій») QRS;
- зубець Р (без артефакта ЕКС перед ним) → артефакт ЕКС → комплекс QRS (широкий і деформований);
- синусові комплекси PQRST, частота яких перевищує базову частоту стимуляції, а тривалість АВ проведення менша від запрограмованої АВ затримки.

Якщо при тривалому записі ритмограми спостерігаються лише перераховані типи комплексів, а інтервали R-R не перевищують запрограмованих, роботу ЕКС вважають адекватною. Необхідно зазначити, що при біполярній стимуляції артефакт стимула ЕКС на звичайній ЕКГ і при моніторуванні ЕКГ має невелику амплітуду або зовсім не візуалізується.

Реєстрація ЕКГ дозволяє встановити такі порушення функції ЕКС (ЕКГ 14):

- немає відповіді міокарда на артефакт ЕКС – відсутність захоплення;
- відсутність своєчасного артефакта ЕКС або його передчасна поява – відповідно гіпер- або гіпосенсінг;
- "дрейф" частоти постійного ЕКС, який працює з фіксованою частотою;
- асинхронна робота ЕКС в режимі "demand" з інтерференцією ритмів;
- пейсмекерна тахікардія.

У більшості випадків для оцінки роботи імплантованих пристроїв достатньо здійснити періодичну реєстрацію ЕКГ у момент появи клінічних симптомів. З цього огляду найкращим співвідно-

шенням вартості та ефективності характеризуються технології фрагментарного транстелефонного моніторування ЕКГ, які забезпечують оперативне отримання інформації про стан пацієнта і не вимагають обов'язкового візиту пацієнта в клініку.

ЕКГ 1

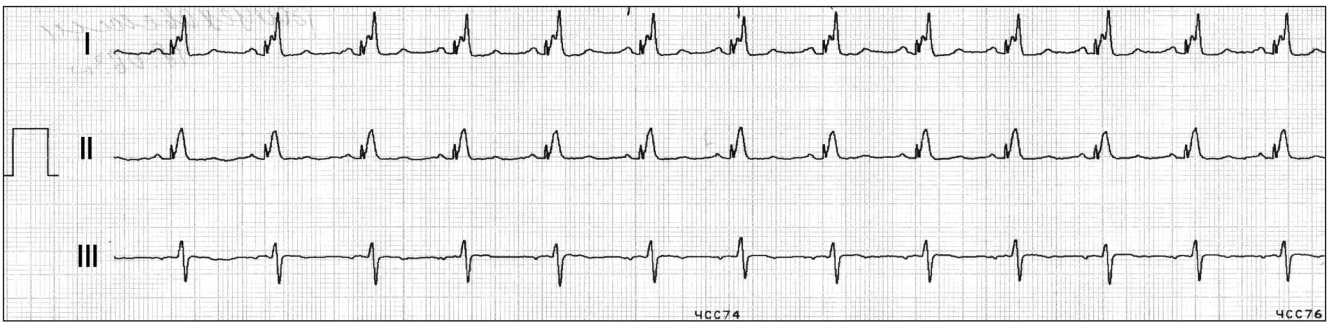

ЕКГ 2



ЕКГ 3



ЕКГ 4

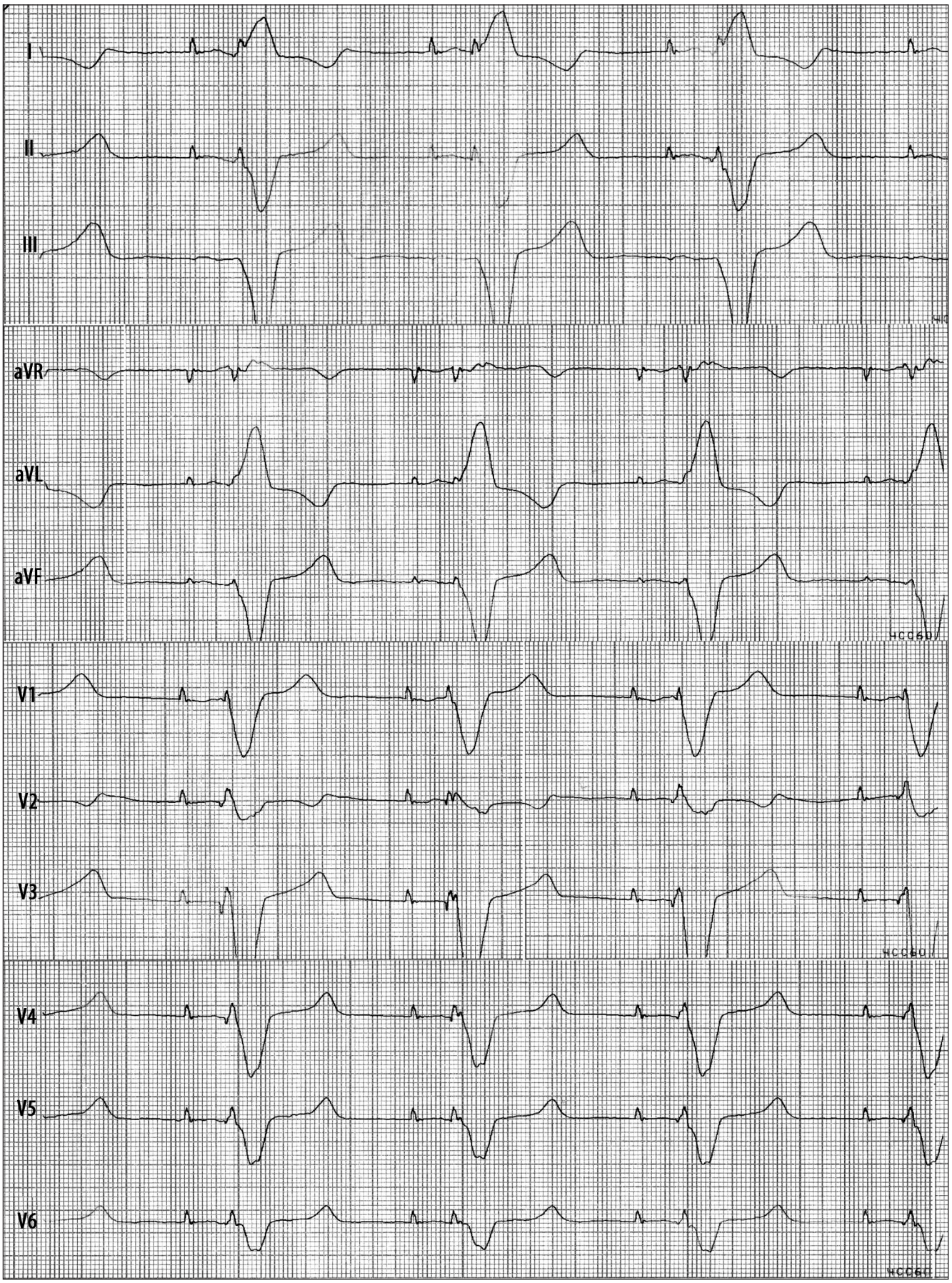

ЕКГ 5



ЕКГ 6

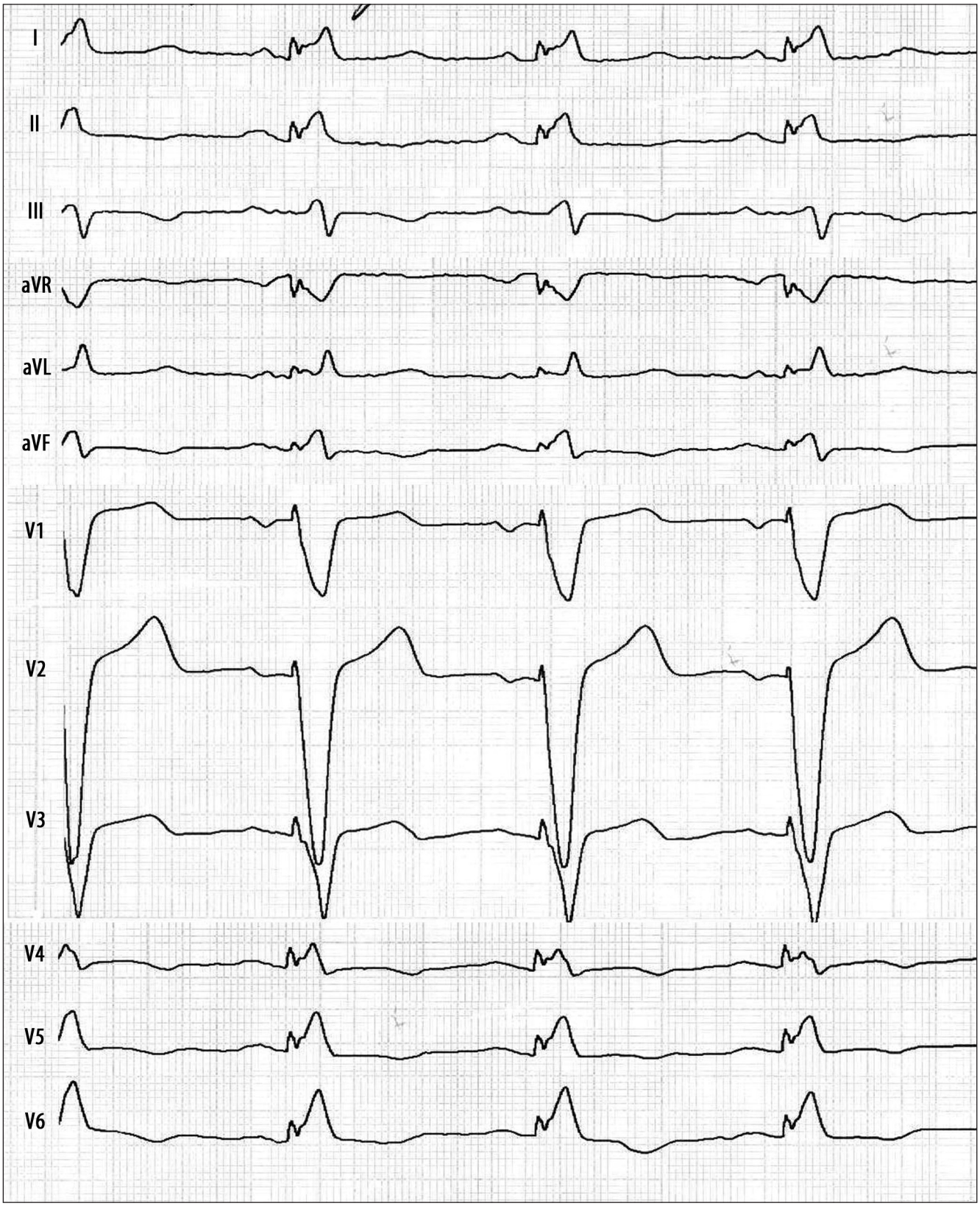

ЕКГ 7

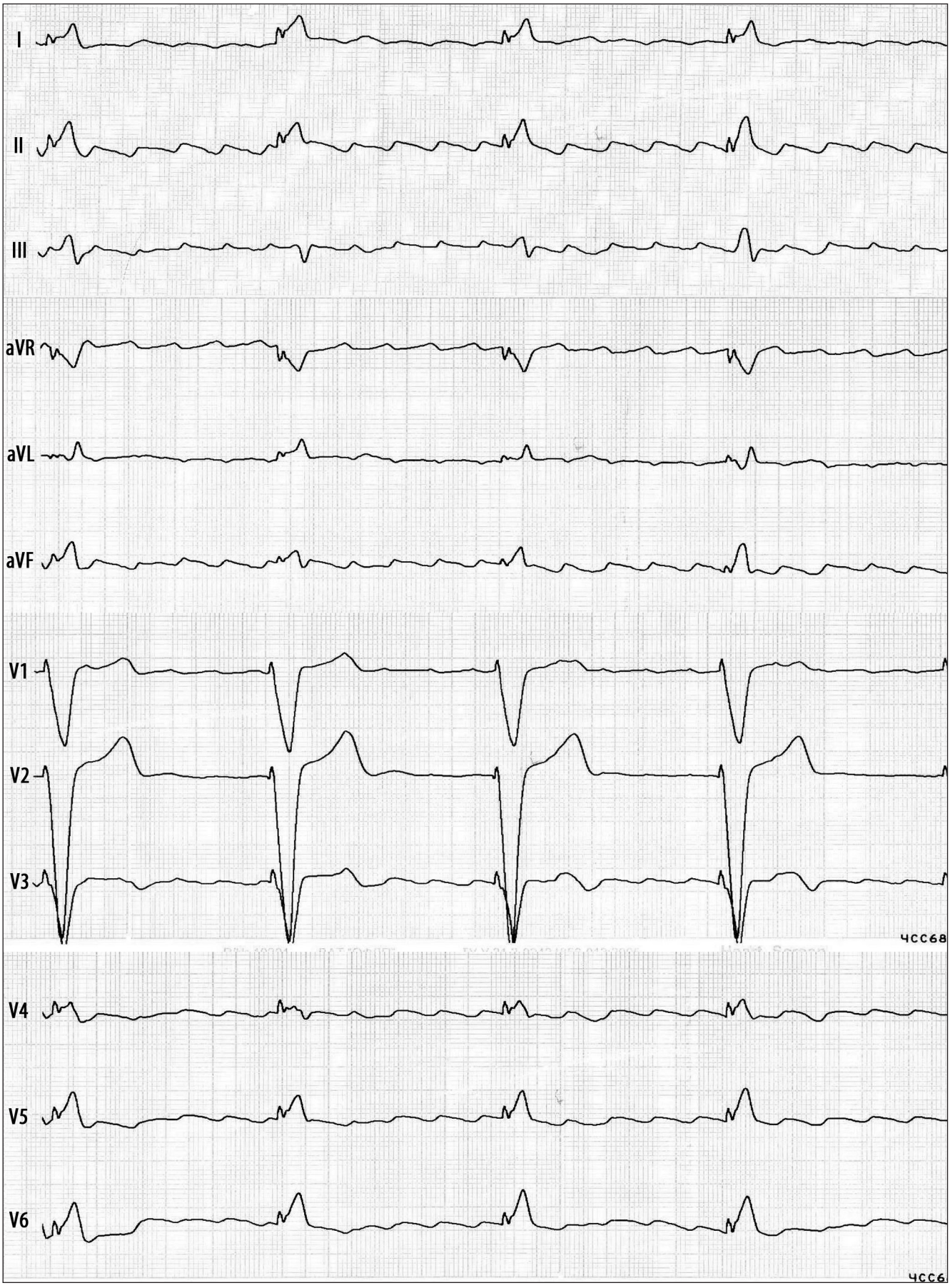

ЕКГ 8

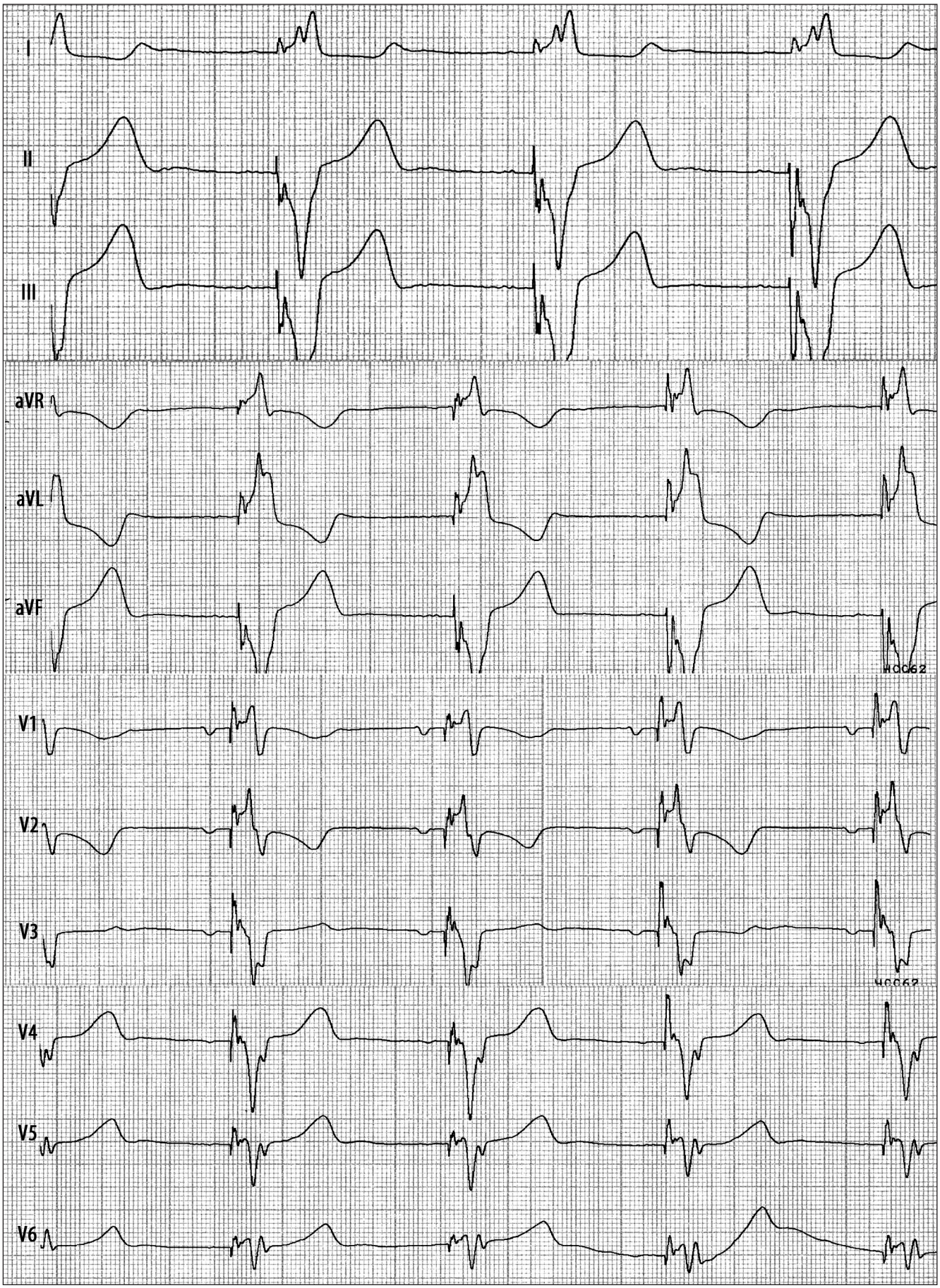

ЕКГ 9

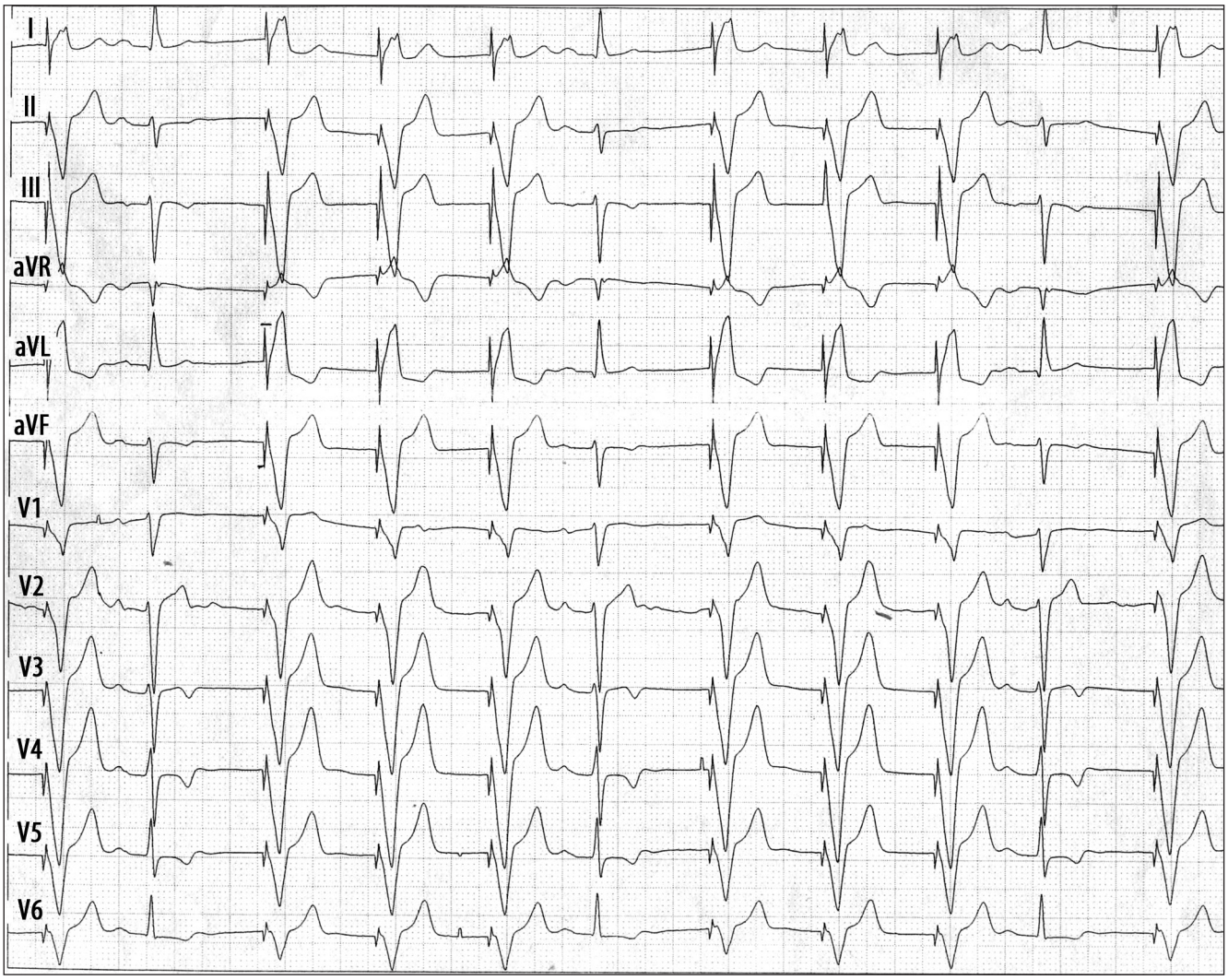
I
II
III
aVR
aVL
aVF
V1
V2
V3
V4
V5
V6

ЕКГ 10

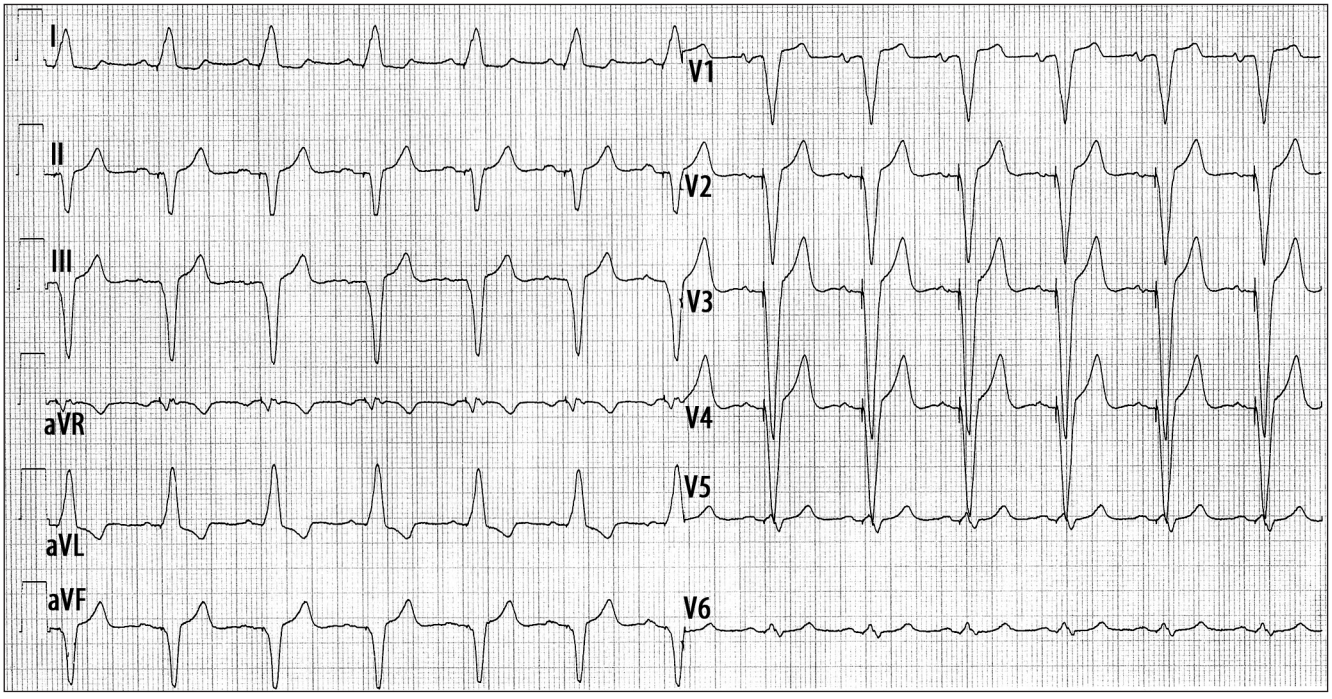
I
II
III
aVR
aVL
aVF
V1
V2
V3
V4
V5
V6

ЕКГ 11



ЕКГ 12

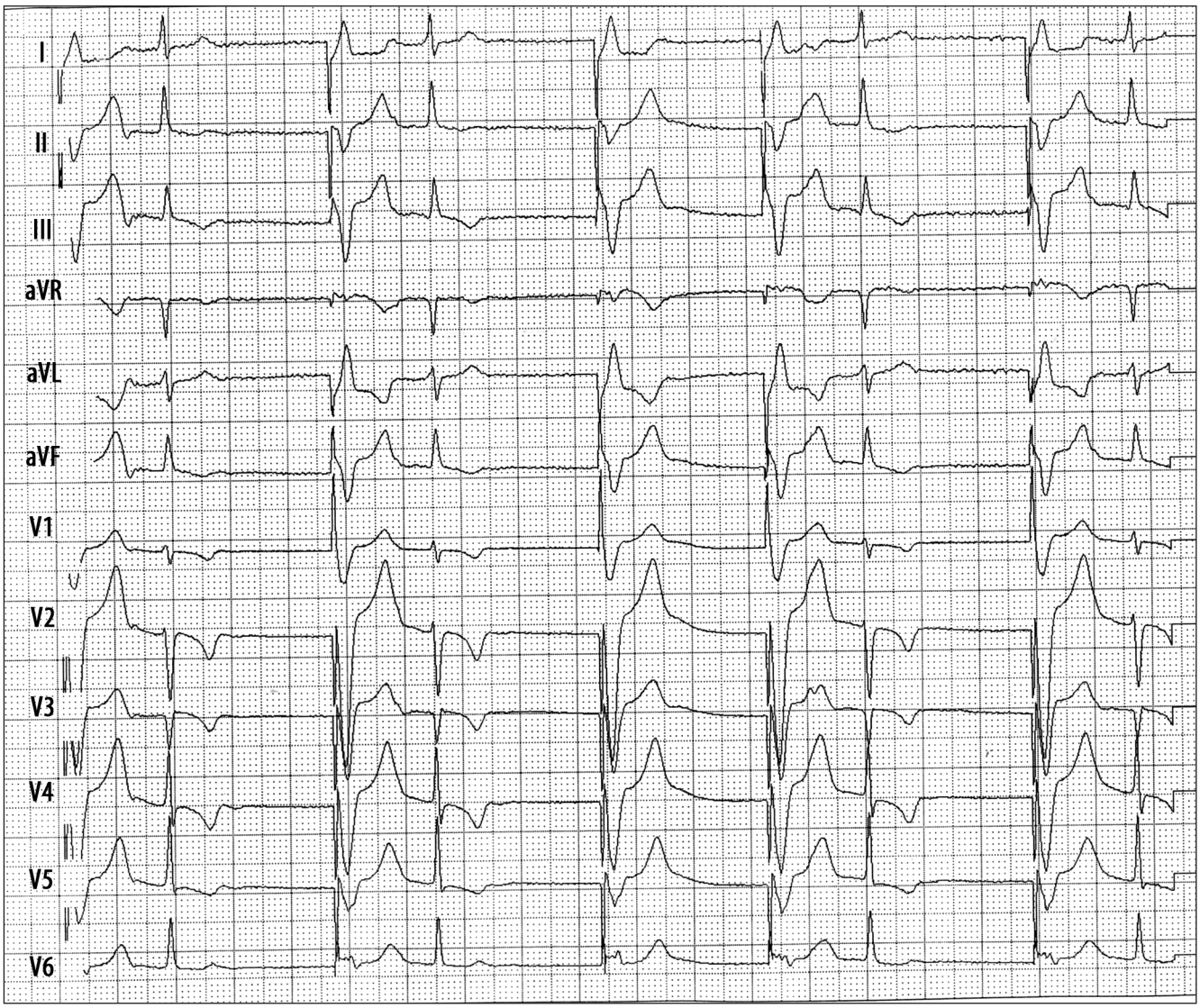

ЕКГ 13

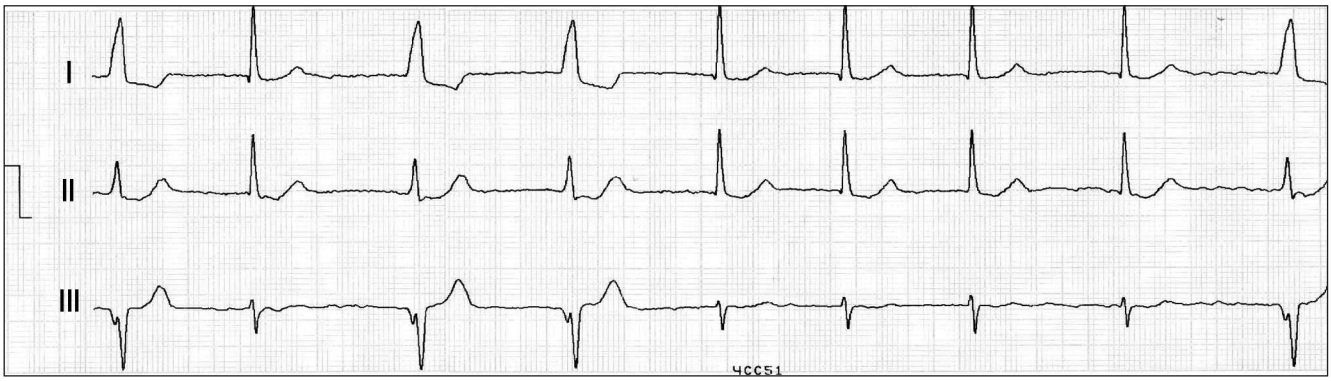

ЕКГ 14

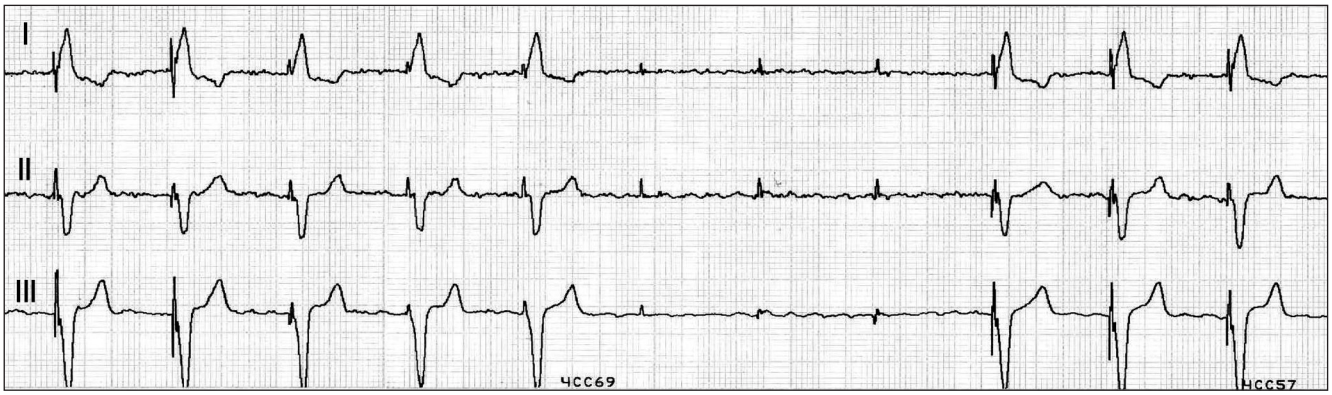

ЕКГ 15

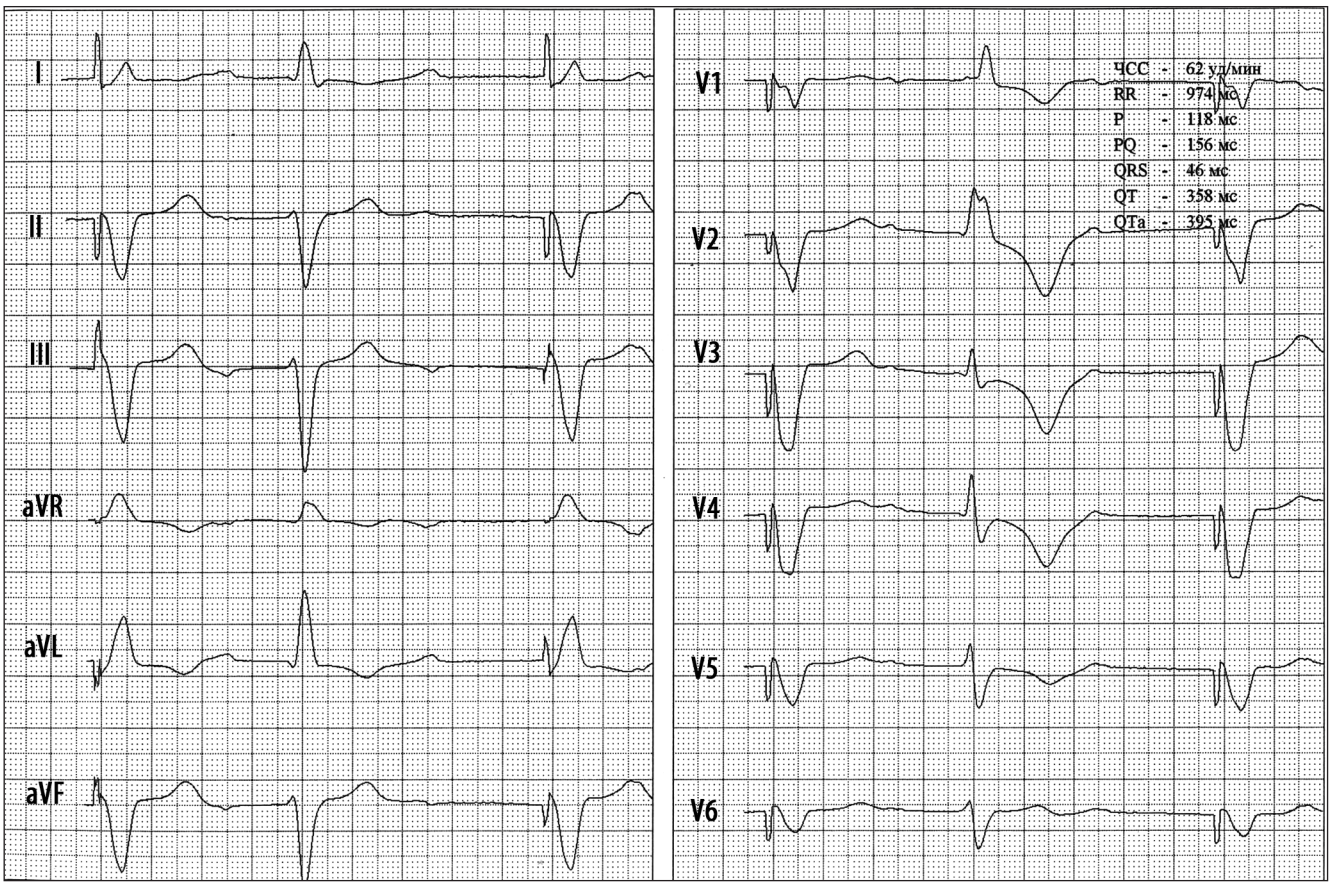

ЕКГ 16

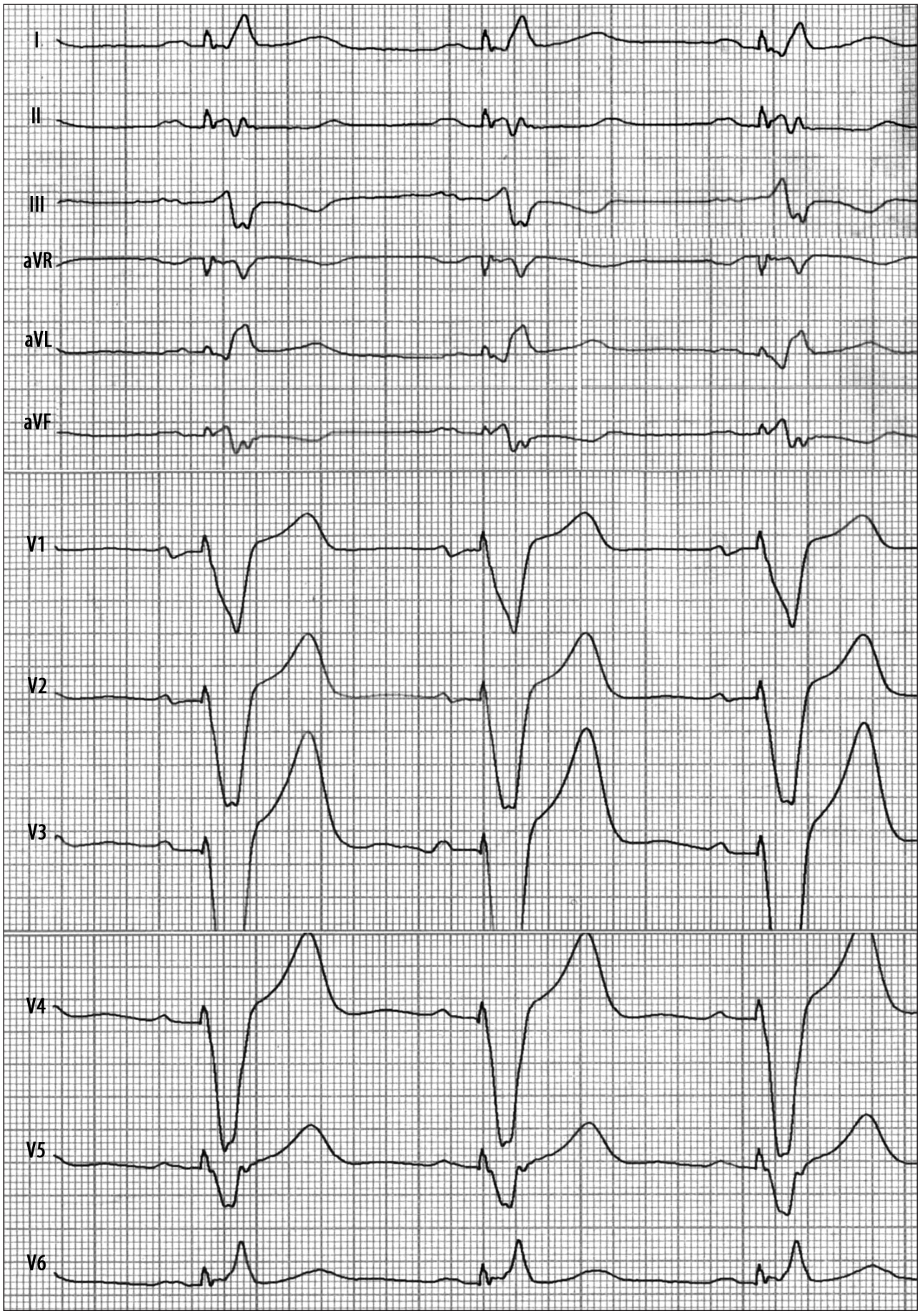

Коментарі до розділу "ЕКГ при постійній електрокардіостимуляції"

ЕКГ 1. *Ритмограмма (стандартні відведення). Швидкість запису 25 мм/с.*

R-R – 0,80 с. ЧСС – 75 за 1 хв. P – 0,10 с. QRS – 0,12 с. QT – 0,40 с. Перед кожним комплексом QRS реєструється зубець P синусового походження, потім через 0,14 с (інтервал PV – AB затримка) – артефакт стимулятора. Комплекс QRS розширений, деформований за типом блокади лівої ніжки пучка Гіса.

Висновок: Ритм двокамерного ЕКС у режимі P–синхронізації з частотою 75 за хвилину

ЕКГ 2. *Ритмограми у відведеннях I, II, III та V_1-V_3. Швидкість запису 25 мм/с.*

R-R – 0,36 – 0,56 - 1,0 с. Частота шлуночкових скорочень – 166-107-60 за 1 хв. QRS – 0,10 с. Зубців P немає. Замість них реєструються регулярні, широкі двофазні хвилі F тріпотіння передсердь з частотою 330 за хвилину. Ритм шлуночків нерегулярний. Комплекси QRS різної форми. Наявні широкі, деформовані комплекси QRS тривалістю 0,14с з графікою блокади лівої ніжки пучка Гіса, відхиленням ЕОС вліво і вгору та інтервалами R-R – 0,36-0,96с. Інші комплекси QRS також схожі за графікою на блокаду лівої ніжки пучка Гіса, шириною 0,12с, менші за амплітудою, перед кожним з них реєструється артефакт стимулятора, інтервали R-R між ними постійні, тривалістю 1,0с. Стимульовані комплекси QRS з'являються після спонтанних через 1,0 с по одному або по декілька підряд, якщо в цей час відсутні проведені комплекси з передсердь.

Висновок: Тріпотіння передсердь з непостійним коефіцієнтом проведення до шлуночків (2:1, 5:1). Інтермітуючий синдром Фредеріка з ритмом постійного ЕКС у режимі VVI з базовою частотою 60 за хвилину.

ЕКГ 3. *Ритмограма (II відведення).*

R-R – 0,90-0,86. ЧСС – 66-69 за 1 хв. P - 0,08с. PQ – 0,20с. QRS – 0,16с. QT – 0,38с. Зубці P з'являються регулярно, інтервали P-P однакові. Комплекси QRS широкі, деформовані, мають різну форму. Реєструються артефакти стимулятора, які знаходяться перед комплексами QRS (1-й і 7-й), або нашаровуються на комплекси QRS (3-й і 5-й). Перший комплекс QRS деформований за типом rSR', перед ним реєструється високої амплітуди артефакт стимулятора, і його можна розцінити як нав'язаний. Другий, четвертий і шостий комплекси QRS – спонтанні. Третий та п'ятий комплекси QRS також спонтанні, але деформовані артефактом стимулятора – псевдозливні. Перед сьомим комплексом QRS реєструється зубець P та артефакт стимулятора, за графікою він проміжний між спонтанним та нав'язаним комплексами, має змінену фазу реполяризації - зливний комплекс QRS.

Висновок: На фоні синусового ритму з частотою серцевих скорочень 66-69 за хвилину реєструється ритм постійного ЕКС у режимі VVI зі зливними та псевдозливними комплексами QRS. Рекомендована консультація аритмолога для корекції параметрів кардіостимуляції.

ЕКГ 4

R-R – 1,0 с. ЧСС – 60 за 1 хв. P – 0,10 с. QRS – 0,14 с. QT – 0,45 с. Перед кожним зубцем P та комплексом QRS реєструються артефакти стимулятора. AB затримка – 0,20 с. Комплекси QRS широкі, деформовані, у відведеннях від кінцівок нагадують графіку блокади лівої ніжки пучка Гіса з відхиленням осі вліво, в грудних відведеннях спрямовані вниз (rS). Сегмент ST і зубець T зміщені дискордантно по відношенню до основного зубця комплексу QRS.

Висновок: Ритм двокамерного ЕКС у режимі послідовної передсердно-шлуночкової стимуляції з частотою 60 за хвилину.

ЕКГ 5

R-R – 0,84-1,0 с. P – 0,12 с. PQ – 0,21 с. QRS – 0,08 с. QT – 0,36 с. $R_I > R_{II} > R_{III}$. Горизонтальне положення ЕОС ($\angle QRS = 0^o$). Перехідна зона між відведеннями V_3 і V_4. На ЕКГ є поодинокі комплекси PQRST синусового походження. У більшості випадків перед зубцем P реєструється артефакт стимулятора. Інтервали між артефактами стимулятора постійні – 1,0 с. Спонтанний синусовий комплекс PQRST з'являється через 0,84 с після попереднього стимульованого. Комплекси QRS нормальної тривалості і форми. У відведеннях III і aVF комплекс QRS за типом QS з зубцем T (-).

Висновок: Ритм постійного ЕКС у режимі AAI з базовою частотою 60 за хвилину. Великовогнищеві (рубцеві) зміни міокарда нижньої стінки лівого шлуночка.

ЕКГ 6

R-R – 0,72 с. ЧСС – 83 за 1 хв. P – 0,10 с. QRS – 0,10 с. QT – 0,38 с. Горизонтальне положення ЕОС (∠QRS = 0º). Ритм передсердь та шлуночків регулярний. Після кожного зубця Р перед комплексом QRS реєструється артефакт стимулятора. Комплекси QRS широкі, деформовані за типом блокади лівої ніжки пучка Гіса.

Висновок: Ритм двокамерного ЕКС у режимі Р-синхронізації з частотою 83 за хвилину.

ЕКГ 7

R-R – 1,0 с. Частота скорочень шлуночків – 60 за 1 хв. QRS – 0,10 с. Горизонтальне положення ЕОС (∠QRS=0º). Зубців Р немає. Замість них реєструються регулярні, широкі двофазні хвилі тріпотіння передсердь F з частотою 330 за хвилину. Комплекси QRS широкі, деформовані, нагадують графіку блокади лівої ніжки пучка Гіса. Перед кожним комплексом QRS простежується артефакт стимулятора.

Висновок: Ритм постійного ЕКС у режимі VVI з базовою частотою 60 за хвилину у хворого з синдромом Фредеріка.

ЕКГ 8

R-R – 0,96 с. ЧСС – 62 за 1 хв. P – 0,09 с. QRS – 0,12 с. QT – 0,44 с. Відхилення ЕОС вліво. Ритм передсердь та шлуночків регулярний. Перед кожним комплексом QRS реєструється зубець Р, а потім артефакт стимулятора. Комплекси QRS широкі, деформовані, в стандартних та підсилених відведеннях нагадують графіку блокади лівої ніжки пучка Гіса з відхиленням ЕОС вліво і вгору.

Висновок: Ритм двокамерного ЕКС у режимі Р-синхронізації з частотою 62 за хвилину.

ЕКГ 9. *Швидкість запису 25 мм/с.*

R-R – 0,80–0,76 с. ЧСС – 75-78 за 1 хв. P – 0,12 с. PQ – 0,22с. QRS – 0,08 - 0,14с. QT – 0,34–0,44с. Електрична вісь серця відхилена вліво (∠QRS = - 53º), комплекси QRS суправентрикулярної форми. Зубець Р реєструється перед спонтанними комплексами QRS, а також нашаровується на різні ділянки ЕКГ-кривої. Інтервал PQ у спонтанних комплексах збільшений (0,22с.). Комплекси QRS двох видів: вузькі суправентрикулярної форми (спонтанні) та широкі (0,14с), деформовані за типом блокади лівої ніжки пучка Гіса з артефактом стимулятора високої амплітуди (навязані). Відстань між артефактами – 0,80с, відстань між артефактом і QRS спонтанного комплексу – 0,76с. У спонтанних комплексах зубець T_{V3} (+/-), T_{V4-V6} (-/+).

Висновок: Ритм постійного ЕКС у режимі VVI з базовою частотою стимуляції 75 за хвилину. Блокада передньоверхньої гілки лівої ніжки пучка Гіса. Порушення реполяризації в спонтанних комплексах може бути обумовлено дрібновогнищевими змінами міокарда передньоверхівковобокової ділянки лівого шлуночка або «постстимуляційним синдромом». Необхідно співставити з клінікою та спостерігати ЕКГ у динаміці.

ЕКГ 10. *Швидкість запису 25 мм/с.*

R-R – 0,80 с. ЧСС – 75 за 1 хв. P – 0,12 с. PR – 0,20с. QRS – 0,16с. QT – 0,48с. Відхилення ЕОС вліво (∠QRS = - 60º). На відстані 0,20с від початку синусового зубця Р реєструється артефакт стимулятора низької амплітуди з широким, деформованим комплексом QRS за типом блокади лівої ніжки пучка Гіса та відхиленням ЕОС вліво і вгору. Зубці $T_{I,V5-V6}$ позитивні і не відповідають графіці блокади лівої ніжки пучка Гіса.

Висновок: Ритм двокамерного ЕКС у режимі Р-синхронізації з частотою 75 за хвилину Не виключені вогнищеві зміни міокарда передньобокової стінки лівого шлуночка.

ЕКГ № 11. *Ритмограма (відведення I, II). Швидкість запису 25 мм/с.*

R-R – 0,80-0,88 с. ЧСС – 68-75 за 1 хв. P – 0,10 с. PQ – 0,16 с. QRS – 0,08 с. QT – 0,44 с. Перші пять комплексів PQRST синусові з частотою серцевих скорочень 75 за хвилину. У наступних циклах перед зубцем Р реєструється артефакт стимулятора, при цьому комплекс QRS, сегмент ST і зубець Т не змінюються.

Висновок: На фоні синусового ритму з частотою серцевих скорочень 75 за хвилину реєструється ритм постійного ЕКС у режимі AAI з частотою 68 за хвилину.

ЕКГ 12. *Швидкість запису 25 мм/с.*

R-R – 0,72 – 1,15 с. Частота скорочень шлуночків – 52-83 за 1 хв. QRS – 0,08 - 0,12с. QT – 0,34 – 0,40с. На ЕКГ реєструються дві форми комплексів QRS: суправентрикулярні з зубцем Р перед ними (нашаровуються на зубці Т) – спонтанні, та широкі з артефактом стимулятора, деформовані за типом блокади лівої ніжки пучка Гіса – нав'язані. Інтервал між артефактами стимулятора та інтервал «спонтанний комплекс QRS – артефакт стимулятора» однакові (1,15с). У спонтанних комплексах спостерігаються регрес зубця r від V_1 до V_2 з графікою Qr у відведенні V_3 та порушення реполяризації у вигляді косонизхідної депресії сегмента ST з переходом у негативний асиметричний зубець $T_{III,aVF,V1-V5}$.

Висновок: Ритм постійного ЕКС у режимі VVI з базовою частотою стимуляції 52 за хвилину та частою появою спонтанних передчасних комплексів, періодично за типом бігемінії. Великовогнищеві рубцеві зміни міокарда передньоперегородкової ділянки лівого шлуночка.

ЕКГ 13. *Ритмограма (відведення I, II, III). Швидкість запису 25 мм/с.*

R-R – 0,92-1,04-1,08-1,20 с. Частота скорочень шлуночків – 50-60 за 1 хв. QRS – 0,08 - 0,12с. QT – 0,48 – 0,52с. Зубці Р не диференціюються, ізолінія представлена хвилями f. На ЕКГ реєструються дві форми комплексів QRS: вузькі з різними інтервалами R-R (менше 1,0 с) – спонтанні, та широкі, деформовані з артефактом стимулятора (III відведення) – нав'язані. Інтервал між артефактами стимулятора та інтервал «спонтанний комплекс QRS – артефакт стимулятора» однакові (1,0 с).

Висновок: Ритм постійного ЕКС у режимі VVI з базовою частотою стимуляції 60 за хвилину та періодичним відновленням спонтанного АВ проведення на фоні фібриляції передсердь.

ЕКГ 14. *Ритмограма (відведення I, II, III). Швидкість запису 25 мм/с.*

R-R – 0,85 с. Частота скорочень шлуночків – 70 за 1 хв. QRS – 0,12с. QT – 0,44с. Зубці Р не диференціюються, ізолінія представлена хвилями f. Перед кожним комплексом QRS реєструються артефакти стимулятора з частотою 75 за хвилину. Комплекси QRS широкі, деформовані за типом блокади лівої ніжки пучка Гіса. Після трьох артефактів стимулятора комплексів QRS немає, що призводить до виникнення паузи тривалістю 3,4 с.

Висновок: Ритм постійного ЕКС у режимі VVI з базовою частотою стимуляції 75 за хвилину та періодами неефективної стимуляції з виникненням паузи тривалістю 3,4с (прояви дисфункції кардіостимулятора). Рекомендована консультація аритмолога.

ЕКГ 15

R-R – 0,82 – 1,0с. ЧСС – 60-71 за 1 хв. Р – 0,08 с. PQ – 0,32с. QRS – 0,14с. QT – 0,40с. У грудних і стандартних відведеннях 2-ий комплекс QRS з подовженим інтервалом PQ (0,32с) і має графіку блокади правої ніжки пучка Гіса з відхиленням ЕОС вліво і вгору – спонтанний комплекс QRS. 1-ий і 3-ій комплекси QRS широкі, деформовані з високоамплітудним артефактом стимулятора перед ними. Індуковані комплекси виникають на відстані 1,0с від попереднього спонтанного комплексу QRS. У спонтанних компексах QRS зубці $T_{aVL,V1-V5}$ негативні, збільшеної амплітуди.

Висновок: Ритм постійного ЕКС у режимі VVI з базовою частотою стимуляції 60 за хвилину. Порушення реполяризації у спонтанних комплексах може бути обумовлено дрібновогнищевими змінами міокарда передньоверхівковобокової ділянки лівого шлуночка або «постстимуляційним синдромом». Необхідно співставити з клінікою та спостерігати ЕКГ у динаміці.

ЕКГ 16

R-R – 0,85 с. ЧСС – 70 за 1 хв. Р – 0,10 с. PR – 0,16 с. QRS – 0,10 с. QT – 0,40 с. На відстані 0,16с від початку синусового зубця Р реєструється артефакт стимулятора низької амплітуди з широким, деформованим комплексом QRS за типом блокади лівої ніжки пучка Гіса та відхиленням ЕОС вліво і вгору. Зубці $T_{I,V5-V6}$ позитивні і не відповідають графіці блокади лівої ніжки пучка Гіса.

Висновок: Ритм двокамерного ЕКС у режимі Р-синхронізації з частотою 70 за хвилину. Не виключені вогнищеві зміни міокарда передньобокової стінки лівого шлуночка.

ЕКГ ПРИ ІНФАРКТІ МІОКАРДА

Зміни на ЕКГ при гострому інфаркті міокарда (ІМ) характеризуються поєднанням ознак ішемії, пошкодження та некрозу міокардіальних клітин. Про наявність ішемії свідчить формування рівнобедреного негативного (або високого позитивного) зубця Т, пошкодження – зміни сегмента ST, некрозу – поява патологічного зубця Q.

При ішемії домінують порушення процесів реполяризації у відведенні, активний електрод якого розташований над ділянкою субендокардіальної ішемії, формується «високий коронарний» зубець Т. При субепікардіальній та трансмуральній ішемії напрямок хвилі реполяризації є протилежним, і тому у відведеннях над ділянкою ішемії формується негативний рівнобедрений зубець Т.

При пошкодженні міокарда сповільнюється процес деполяризації. У відведенні, розташованому над місцем субендокардіального пошкодження, з'являється депресія сегмента ST (ЕКГ 21). Навпаки, у протилежних відведеннях повинен спостерігатися підйом сегмента ST. Але через значну відстань від пошкодженої ділянки до електрода на звичайній ЕКГ його не видно.

При субепікардіальному або трансмуральному пошкодженні (ЕКГ 5, 10) реєструється підйом сегмента ST (прямі зміни), а в протилежних відведеннях – його депресія (реципрокні зміни). Крім того, пошкоджений міокард шлуночків збуджується повільніше, що веде до зменшення амплітуди зубця R над місцем пошкодження та її збільшення у відведеннях, розташованих над протилежною стінкою.

При трансмуральному некрозі електрод, розташований над місцем некрозу, реєструє потенціали протилежної стінки. Оскільки вектор деполяризації направлений у протилежний бік, замість зубця R з'являється патологічний комплекс QS (ЕКГ 3). При великовогнищевому, а також субендокардіальному некрозі певна частина міокарда зберігає здатність до деполяризації, і тому над цією ділянкою, крім патологічного зубця Q, реєструється зубець R зниженої амплітуди (ЕКГ 12). На протилежній стінці реєструються реципрокні зміни: збільшення амплітуди зубця R і зменшення – зубця S. Чим меншим є розмір ІМ, тим меншим за тривалістю та амплітудою є зубець Q і тим більшою – амплітуда зубця R.

При інтрамуральному некрозі зберігається здатність до деполяризації субендокардіальних і субепікардіальних відділів міокарда. Відтак, на ЕКГ реєструється зубець R зменшеної амплітуди без патологічного зубця Q (ЕКГ 32). Пошкодження та ішемія періінфарктної зони переважно спричиняють зміни кінцевої частини шлуночкового комплексу (сегмента ST і зубця Т).

Електрокардіографічно виділяють чотири стадії ІМ: найгострішу (ішемії і пошкодження), гостру, підгостру та рубцеву. Найгостріша стадія триває від кількох хвилин до однієї доби. В перші хвилини цієї стадії на ЕКГ реєструються гігантські коронарні зубці Т без змін комплексу QRS та сегмента ST. В подальшому спостерігається підйом сегмента ST, що зливається з позитивним зубцем Т, часто у вигляді монофазної кривої. З початком некрозу і формуванням патологічного зубця Q починається гостра стадія. Вона триває до 2-3 тижнів. У цей час спостерігається поступове зниження сегмента ST до ізолінії та формування негативного зубця Т. З поверненням сегмента ST до ізолінії закінчується гостра стадія. До цього часу частина пошкоджених клітин гине, що веде до збільшення зони некрозу, а частина переходить у стан ішемії. Тому в підгострій стадії зубець Q вже повністю сформований, а змінюється лише графіка зубця Т (ЕКГ 8). Спочатку спостерігається поглиблення негативного зубця Т, а потім, по мірі зменшення ішемії, - поступове зменшення його амплітуди. Підгостра стадія триває від трьох тижнів до двох місяців і переходить у рубцеву стадію. У цей час на ЕКГ зберігається патологічний зубець Q (оскільки сполучна тканина не здатна до збудження), сегмент ST залишається на ізолінії, а зубець Т стає ізоелектричним або слабо позитивним (ЕКГ 11, 16). Нерідко в рубцевій стадії зберігається негативний зубець Т, який за амплітудою не повинен перевищувати 50% зубця Q. Поглиблення негативного зубця Т свідчить про ішемію в зоні рубця. Натомість, тривале збереження графіки гострої фази ІМ (підйому сегмента ST) свідчить про розвиток аневризми серця.

ЕКГ при передньоперегородковому ІМ. Прямі ознаки ІМ (патологічний зубець Q, підйом сегмента ST, який зливається з зубцем Т, з наступним формуванням негативного зубця Т) реєструються в правих грудних відведеннях (V_1-V_2). Реципрокні зміни (збільшення амплітуди зубця R, зниження сегмента ST з переходом у негативний зубець Т)

можуть реєструватися в лівих грудних відведеннях (V_7-V_9). У відведеннях від кінцівок змін може не бути. Досить часто спостерігаються порушення провідності: блокади ніжок пучка Гіса та АВ блокади (переважно – дистального типу). Прогностично вони більш несприятливі, ніж при задній локалізації ІМ.

ЕКГ при інфаркті передньої стінки та прилеглої частини передньоперегородкової ділянки ЛШ. Прямі ознаки ІМ реєструються не лише у відведеннях V_1-V_2, а й у V_3-V_4 (ЕКГ 35). Якщо з'являється комплекс QS у відведенні V_4, цього достатньо для діагностики трансмурального ІМ (ЕКГ 3). Водночас, у відведенні V_3 у перші години і дні хвороби при трасмуральному некрозі може спостерігатися комплекс QR, який через кілька днів трансформується у QS. За відсутності трансмуральних змін комплекс QR реєструється аж до відведення V_4. У відведеннях V_1-V_4 наявний підйом сегмента ST амплітудою до 7-8 мм (0,7-0,8 мВ). Реципрокні зміни зазвичай проявляються у відведеннях V_7-V_9, S_1-S_4.

Інфаркт міокарда бокової стінки ЛШ. Прямі ознаки ІМ реєструються у відведеннях V_5, V_6, I, aVL, інколи – також у відведенні II. Зміни у відведенні aVL можуть бути більш вираженими, ніж у відведеннях V_5 і V_6, особливо при верхньо-боковій локалізації (інфаркт базальних відділів бокової стінки ЛШ (ЕКГ 17, 18, 29). Для підтвердження діагнозу ІМ у цих пацієнтів ЕКГ у лівих грудних відведеннях можна зареєструвати на два ребра вище, ніж звичайно. Реципрокні зміни можуть з'являтися у відведеннях III і aVF, а також правих грудних відведеннях (V_1, V_2).

Інфаркт міокарда передньої стінки та прилеглої частини бокової стінки ЛШ. Прямі ознаки ІМ реєструються у відведеннях V_3-V_6, I і aVL, реципрокні – у III, aVF, інколи також – у відведенні II.

Поширений ІМ передньої стінки ЛШ. На відміну від ІМ передньої стінки та прилеглої частини передньо-перегородкової ділянки, прямі ознаки з'являються також у відведеннях V_5-V_6, де реєструється підйом сегмента ST і поява патологічного зубця Q (ЕКГ 13, 21, 26, 28). В окремих випадках шлуночковий комплекс у відведеннях V_5-V_6 набуває графіки QS, що свідчить про трансмуральні зміни бокової стінки ЛШ.

Задньодіафрагмальний (нижній) інфаркт міокарда. Прямі ознаки ІМ реєструються у відведеннях II, III, aVF, реципрокні – у відведеннях I, aVL, V_1-V_3 (ЕКГ 6,23). Діагностика задньодіафрагмального ІМ може ускладнюватися через те, що в нормі у III відведенні (в якому найчастіше з'являються характерні для ІМ зміни) реєструється непатологічний зубець q. Водночас, при ІМ зубець q у III відведенні за своїми характеристиками не завжди є патологічним. Тому важливо враховувати також реципрокні зміни.

Задньобазальний (задній) ІМ. Інфаркт цієї локалізації вважається найважчим для ЕКГ-діагностики, оскільки в ряді випадків у 12 загальноприйнятих відведеннях патологічних змін може не бути. Типова для ІМ графіка ЕКГ може бути виявлена у відведеннях V_7-V_9, Dorsalis, у відведеннях за Слопаком. Важливо зважати на реципрокні зміни у відведеннях V_1-V_3, які проявляються високими зубцями R, разом з вираженою горизонтальною або дугою вниз депресією сегмента ST і високими гострими зубцями Т (ЕКГ 20). У відведеннях II, III, aVF прямих ознак гострого ІМ може не бути. Як при задньодіафрагмальному, так і при задньобазальному ІМ нерідко з'являються порушення автоматизму синусового вузла, передсердні тахіаритмії, а також АВ блокади різного ступеня (ЕКГ 23, 24). Прогностично АВ блокада в цьому випадку більш сприятлива, ніж при передніх ІМ.

Поширений ІМ задньої стінки. Прямі ознаки гострого ІМ з'являються у відведеннях II, III, aVF, V_7-V_9, Dorsalis, у відведеннях за Слопаком, реципрокні – у відведеннях I, aVL, V_1-V_3 (ЕКГ 24, 25). ІМ задньої стінки може поширюватися на задню частину міжшлуночкової перегородки.

Задньобоковий інфаркт міокарда. Прямі ознаки інфаркту спостерігаються у відведеннях II, III, aVF, Dorsalis, V_5-V_6 (можливо, навіть до V_9), I, aVL, Inferior, а реципрокні - у відведеннях V_1-V_2 (V_3). Задньобоковий ІМ може бути діафрагмальним (нижнім), базальним (високим) або поширеним (ЕКГ 19). При діафрагмальному (нижньому) задньо-боковому ІМ прямі ознаки інфаркту можуть реєструватися також у відведеннях V_3-V_4, Anterior та Inferior. У цьому випадку діагностують циркулярний верхівковий ІМ лівого шлуночка.

Глибокий перегородковий (передньозадній) ІМ. При глибокому перегородковому ІМ спостерігається ураження задньої та передньої частин міжшлуночкової перегородки, а також прилеглих ділянок передньої і задньої стінок ЛШ; бокова стінка втягується у процес рідше. Така локалізація ІМ зустрічається рідко. Прямі ознаки ІМ реєструються у відведеннях II, III, aVF, V_1-$V_{3(4)}$, рідше – у V_5-V_6. При вказаній локалізації інфаркту нерідко виникають порушення внутрішньошлуночкової провідності та АВ блокади різного ступеня, що зумовлено «наскрізним» ураженням міжшлуночкової перегородки.

Дрібновогнищевий ІМ. Цей інфаркт називають також інтрамуральним, субендокардіальним, або ІМ без зубця Q (не-Q-ІМ). За масою ураженого міокарда поширений не-Q-ІМ може не поступатися ІМ із зубцем Q. ІМ без зубця Q проявляється типовою елевацією (інколи депресією) сегмента ST та появою глибоких негативних, рівнобедрених зубців Т (ЕКГ 9, 15, 30, 32). Виникнення ІМ без зубця Q особливо часто спостерігається при повторних ІМ. Діагноз в таких випадках ставиться не лише за змінами ЕКГ, а й на підставі клініки та активності міокардіальних ферментів.

Інфаркт міокарда правого шлуночка. Ізольоване ураження правого шлуночка, як правило, не зустрічається. Найчастіше воно супроводжує ураження задньої стінки ЛШ при оклюзії правої коронарної артерії (ЕКГ 27). Прямі ознаки ІМ правого шлуночка реєструються у правобічних відведеннях V_{3R}-V_{6R}, де спостерігається зникнення зубця R і підйом сегмента ST дугою вгору. Важливе значення мають дані клініки. Зокрема, наявність ознак наростаючої правошлуночкової недостатності разом з мінімальними електрокардіографічними змінами дає підставу запідозрити поширення ІМ на правий шлуночок.

Інфаркт передсердь. Ізольований інфаркт передсердь практично не зустрічається. Ураження передсердь частіше діагностують при задньобазальному ІМ. Ознаками, які вказують на інфаркт передсердь, є деформація зубця Р, суправентрикулярні аритмії (пароксизмальна тахікардія, ФП, міграція водія ритму), зміни сегмента PQ. Патогномонічною і достовірною ознакою інфаркту передсердь є підйом сегмента PQ на 1,5 мм (0,15 мВ) і більше, тривалістю 0,04-0,08 с.

Повторний ІМ. Повторний інфаркт може виникати в різних відділах міокарда: у віддаленій від рубця ділянці, на протилежній відносно рубця стінці, поруч з рубцем, у зоні рубця. Якщо ІМ розвивається далеко від рубця (наприклад, передньосептальний ІМ за наявності рубця на боковій стінці) або поруч з рубцем (наприклад, передньобоковий ІМ за наявності рубця на задній стінці), то їх ЕКГ-діагностика не складна, оскільки рубцеві зміни не впливають на появу прямих та реципрокних проявів повторного ІМ (ЕКГ 7, 14, 34А, 34Б).

Але якщо ІМ уражає протилежну відносно рубця стінку, ознаки рубця можуть нівелюватися. Це проявляється зменшенням або зникненням зубця Q, збільшенням зубця R у зоні рубця, позитивізацією раніше негативного зубця Т. Якщо раніше спостерігалася депресія сегмента ST, він може повертатися до ізолінії. Чим більший обсяг новоутворення, тим більше нівелюються ознаки рубця. Причому реципрокні зміни при розвитку повторного ІМ можуть випереджувати прямі. Відтак, псевдопозитивна динаміка може бути першою ознакою повторного ІМ.

Інфаркт міокарда на фоні БЛНПГ. Раптове виникнення типової графіки БЛНПГ під час больового синдрому характерне для гострого ІМ і вважається одним з показань для тромболітичної терапії або реваскуляризації міокарда. Водночас, якщо блокада вже існувала раніше, діагностувати ІМ за змінами ЕКГ вдається не завжди. Інколи у діагностиці гострого ІМ на фоні БЛНПГ допомагає оцінка графіки шлуночкових екстрасистол. Втім, існує ряд змін ЕКГ, характерних для ІМ у поєднанні з блокадою лівої ніжки.

У випадку передньоперегородкового ІМ на фоні БЛНПГ у відведеннях V_5 і V_6 може з'явитися невеликий зубець q, якого ніколи немає при блокаді без вогнищевої патології. Інколи рудиментарний зубець q є єдиною ознакою ІМ міжшлуночкової перегородки на фоні БЛНПГ. Еквівалентом q може бути виражена зазубреність або розщеплення на початку висхідної частини зубця R. За наявності вогнищевих змін у боковій стінці ЛШ у відведеннях V_5 і V_6 може з'явитися зубець S, причому у відведенні V_6 він може бути глибшим, ніж у V_5. Інколи на наявність вогнищевих змін у боковій стінці вказує розщеплення або деформація на низхідній частині зубця R. Про наявність великовогнищевих змін передньої стінки ЛШ може свідчити W-подібна форма комплексу QRS у відведеннях V_3 і V_4. Гостра стадія ІМ може супроводжуватися змінами кінцевої частини шлуночкового комплексу. У відведеннях I, aVL, V_4-V_6 можна спостерігати підйом сегмента ST, що поєднується з позитивним зубцем Т у цих же відведеннях. Натомість, у відведеннях V_5 і V_6 сегмент ST може залишатися на ізолінії, що не характерно для БЛНПГ. Водночас, у відведеннях V_1-V_3 (V_4) сегмент ST може опуститися до ізолінії, а зубець Т – стати негативним.

При інфаркті задньої стінки ЛШ можуть спостерігатися незначні зміни графіки «блокадних» комплексів QRS у III, aVF, рідше – у II відведенні. Шлуночковий комплекс може мати графіку QS з вираженою зазубреністю, переходити в сегмент ST, значно піднятий над ізолінією дугою догори, що нагадує монофазну криву. За наявності зубця R йому нерідко передує зубець q. Може спостерігатися депресія сегмента ST у відведеннях II, III і aVF при домінуванні в комплексі QRS зубця S або QS. Негативні зубці Т у відведеннях III і aVF, особливо

якщо вони поєднуються з негативними зубцями Т в I і aVL, також свідчать на користь ІМ.

Інфаркт міокарда на фоні БПНПГ. При передньо-перегородковому ІМ у відведеннях V_1-V_2 може зникнути перший зубець R, і комплекс QRS має графіку QR (ЕКГ 1, 7, 35, 36, 37). Нерідко в цьому випадку збільшується амплітуда та ширина зубця R', що зумовлено зменшенням впливу на вектор деполяризації ПШ з боку пошкодженого ЛШ. Інколи при БПНПГ перший зубець г може бути слабко вираженим. Як додатковий критерій ІМ, розглядають зміни кінцевої частини шлуночкового комплексу. На відміну від косонизхідного зниження сегмента ST з переходом у негативний зубець Т, характерного для цієї блокади, можна спостерігати підйом сегмента ST до або вище ізолінії з переходом у позитивний зубець Т у відведеннях V_1-V_3.

При боковому ІМ у відведеннях V_5 і V_6 поглиблюється зубець Q, зменшується амплітуда зубця R, спостерігається виражений підйом сегмента ST, а в динаміці відзначається формування негативного Т.

При задньому ІМ реєструють досить чіткі ознаки ІМ у відведеннях III і aVF. А саме, з'являється патологічний зубець Q, відсутній при типовій БПНПГ, спостерігається підйом сегмента ST, нерідко – у вигляді монофазної кривої. Крім того, може збільшитися амплітуда зубця R у правих грудних відведеннях.

ЕКГ 1

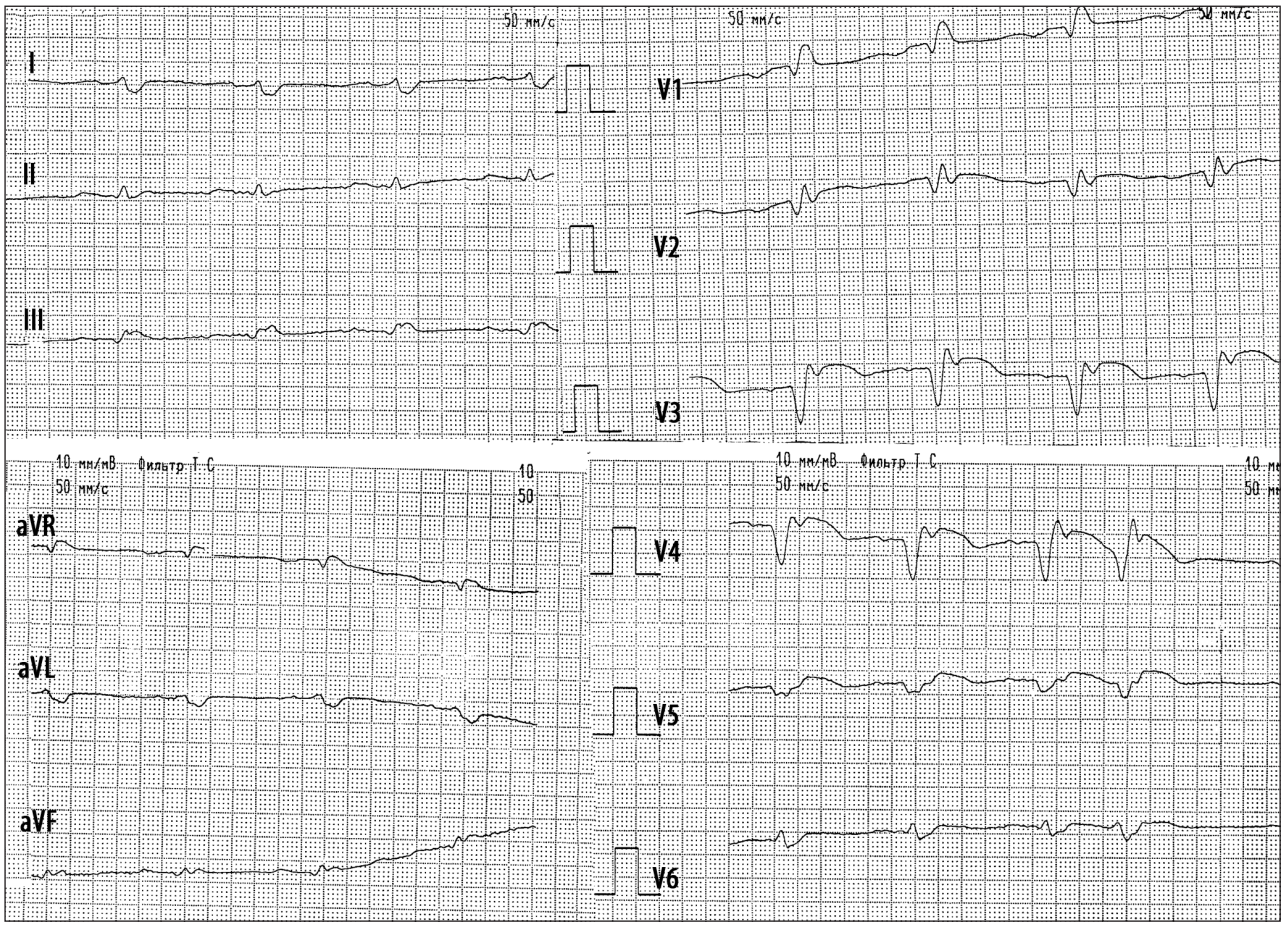
I
II
III
aVR
aVL
aVF
V1
V2
V3
V4
V5
V6
50 мм/с
10 мм/мВ Фильтр Т С

ЕКГ 2

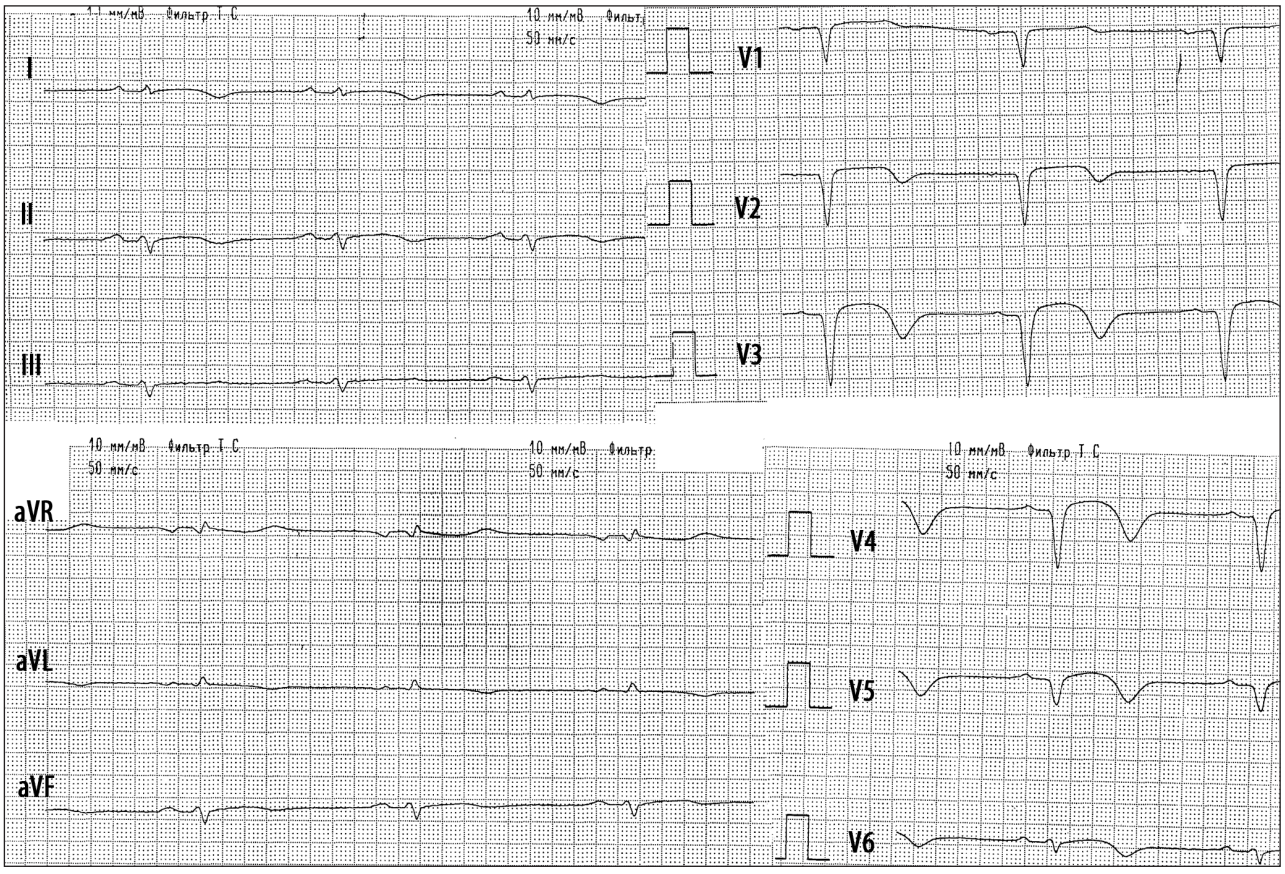
I
II
III
aVR
aVL
aVF
V1
V2
V3
V4
V5
V6
10 мм/мВ Фильтр Т С
50 мм/с

ЕКГ 3

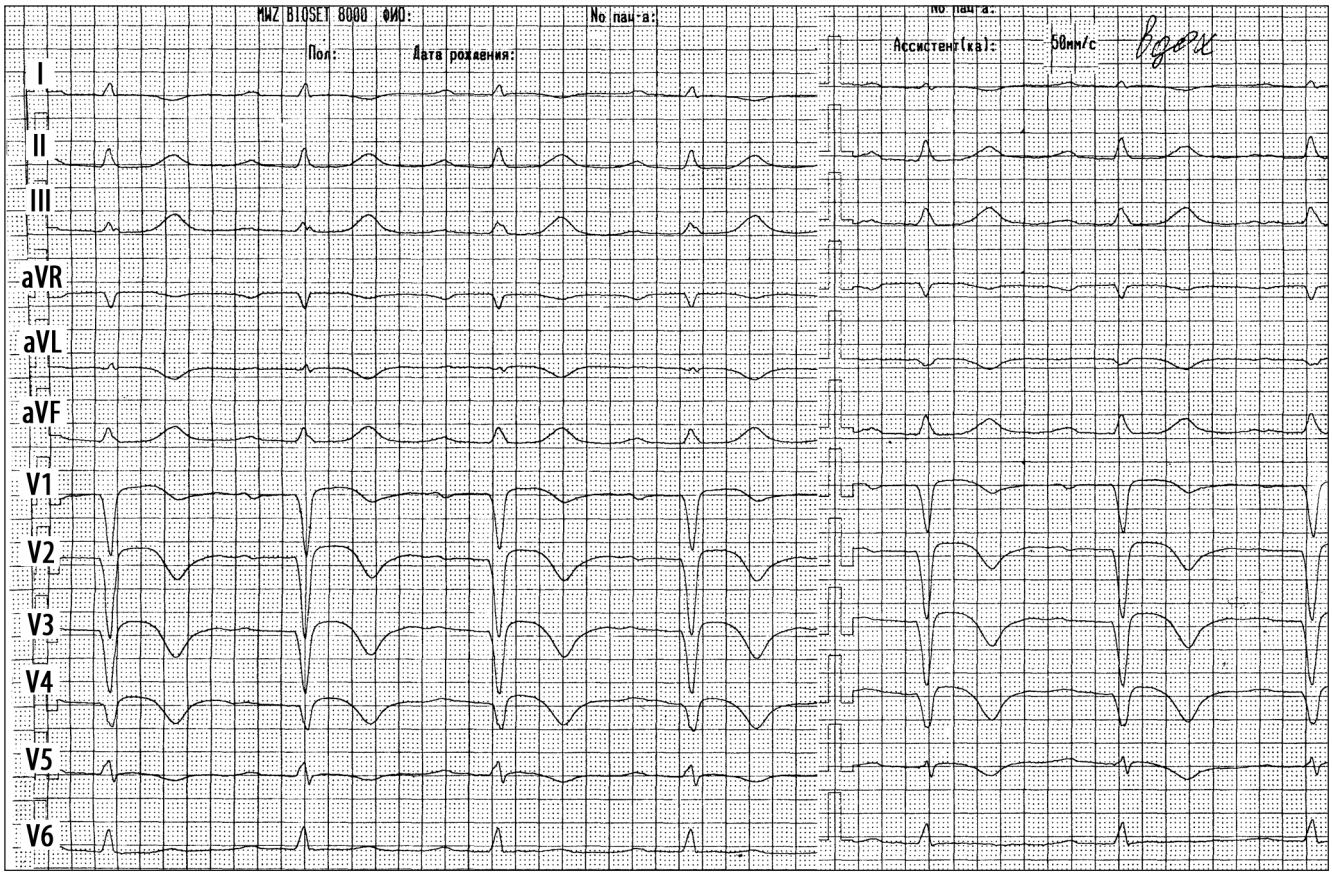
MWZ BIOSET 8000 ФИО:
No пац-а:
Пол:
Дата рождения:
Ассистент(ка):
50мм/с
I
II
III
aVR
aVL
aVF
V1
V2
V3
V4
V5
V6

ЕКГ 4

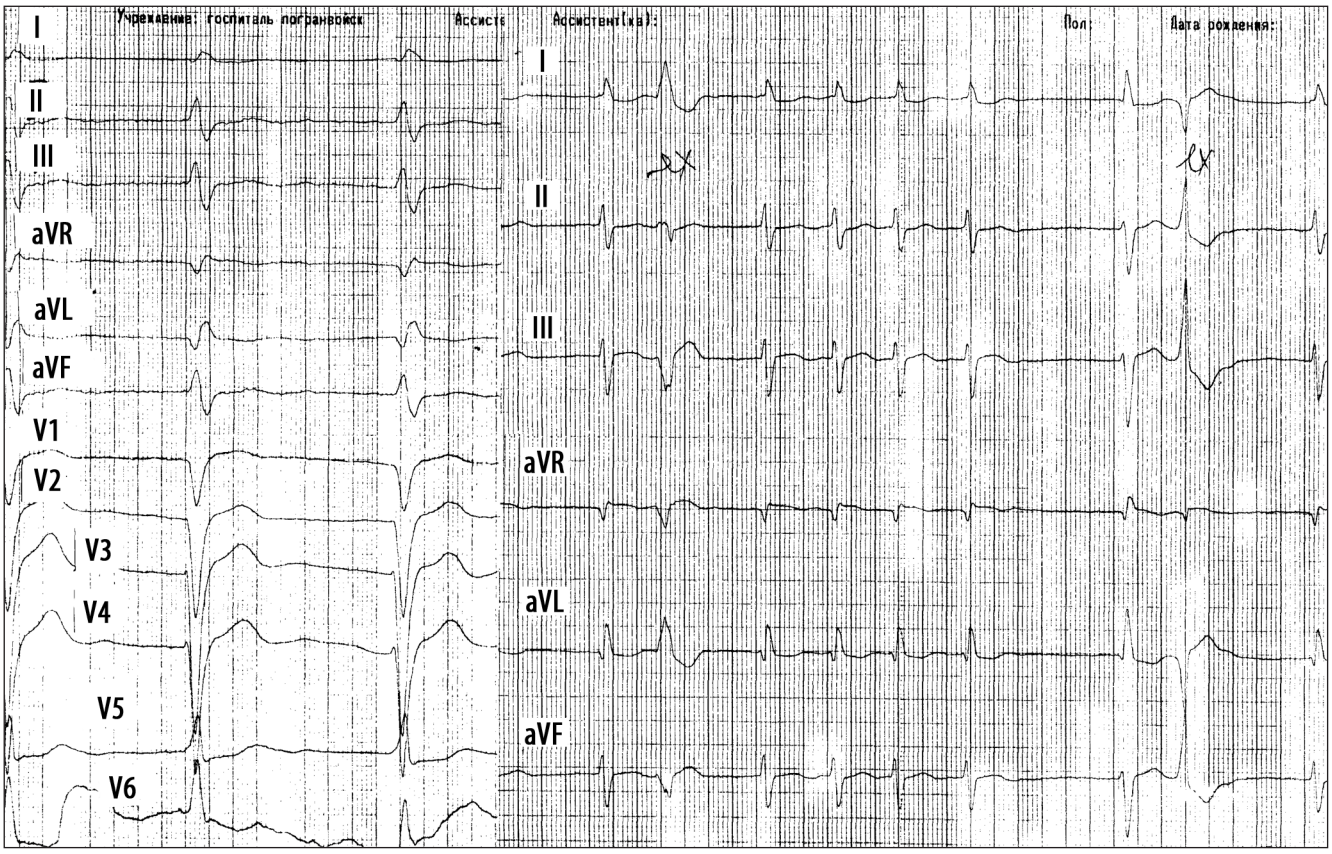
Учреждение: госпиталь погранвойск
Ассистент(ка):
Пол:
Дата рождения:
I
II
III
aVR
aVL
aVF
V1
V2
V3
V4
V5
V6

ЕКГ 5

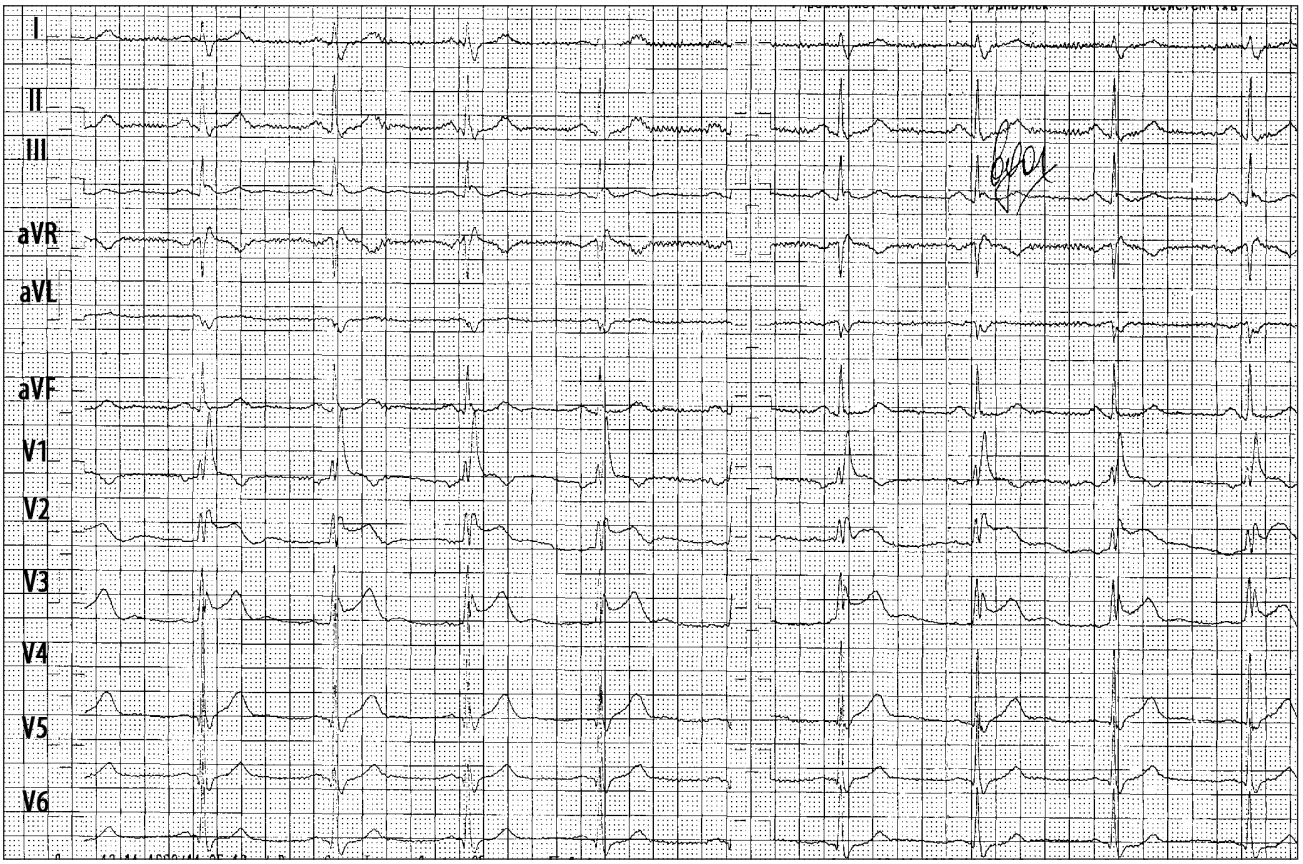
I
II
III
aVR
aVL
aVF
V1
V2
V3
V4
V5
V6

ЕКГ 6

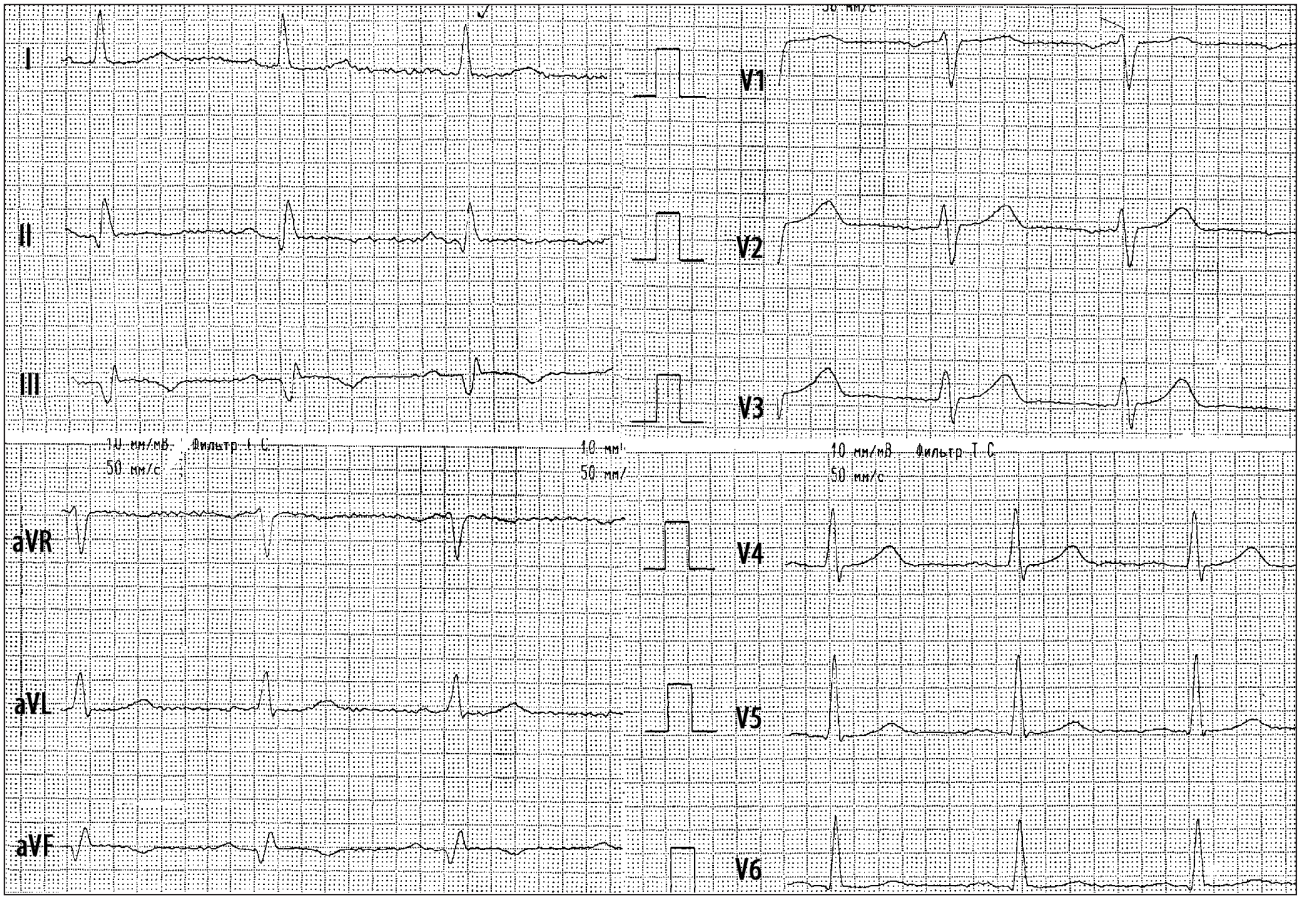
I
II
III
aVR
aVL
aVF
V1
V2
V3
V4
V5
V6
10 мм/мВ Фильтр I C
50 мм/с
10 мм/мВ Фильтр T C
50 мм/с

ЕКГ 7

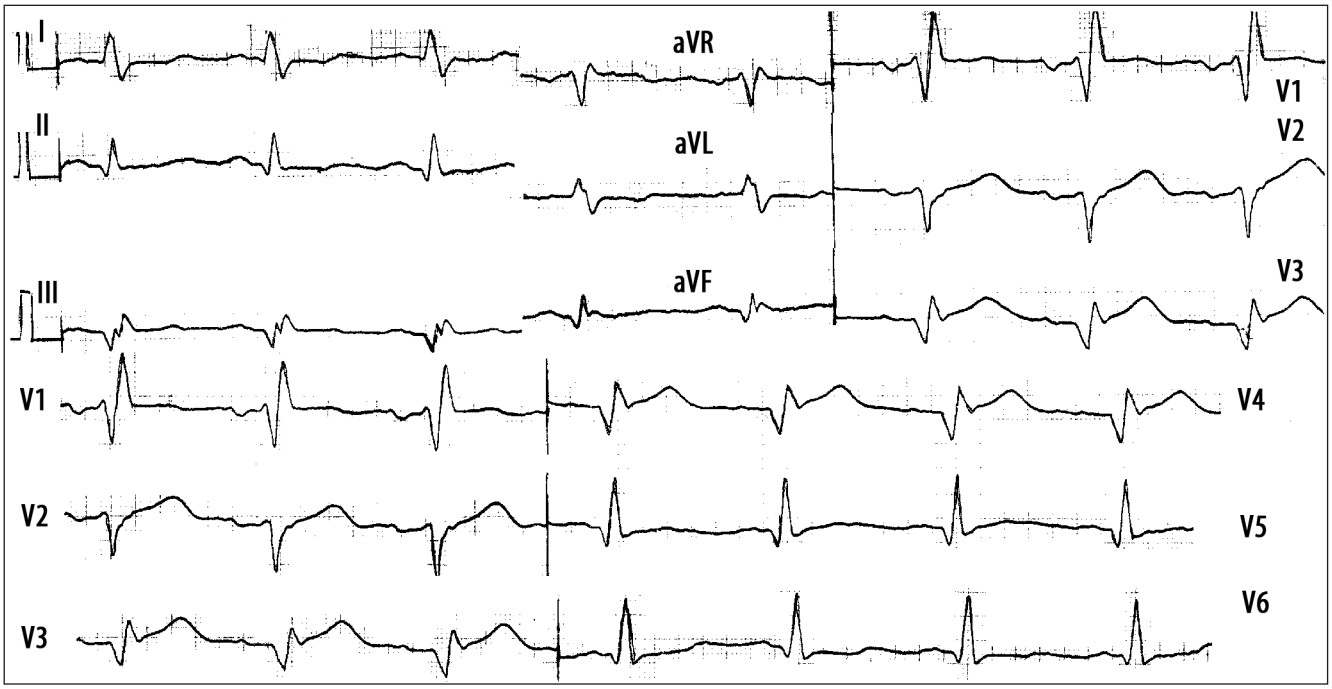
I
II
III
aVR
aVL
aVF
V1
V2
V3
V1
V2
V3
V4
V5
V6

ЕКГ 8

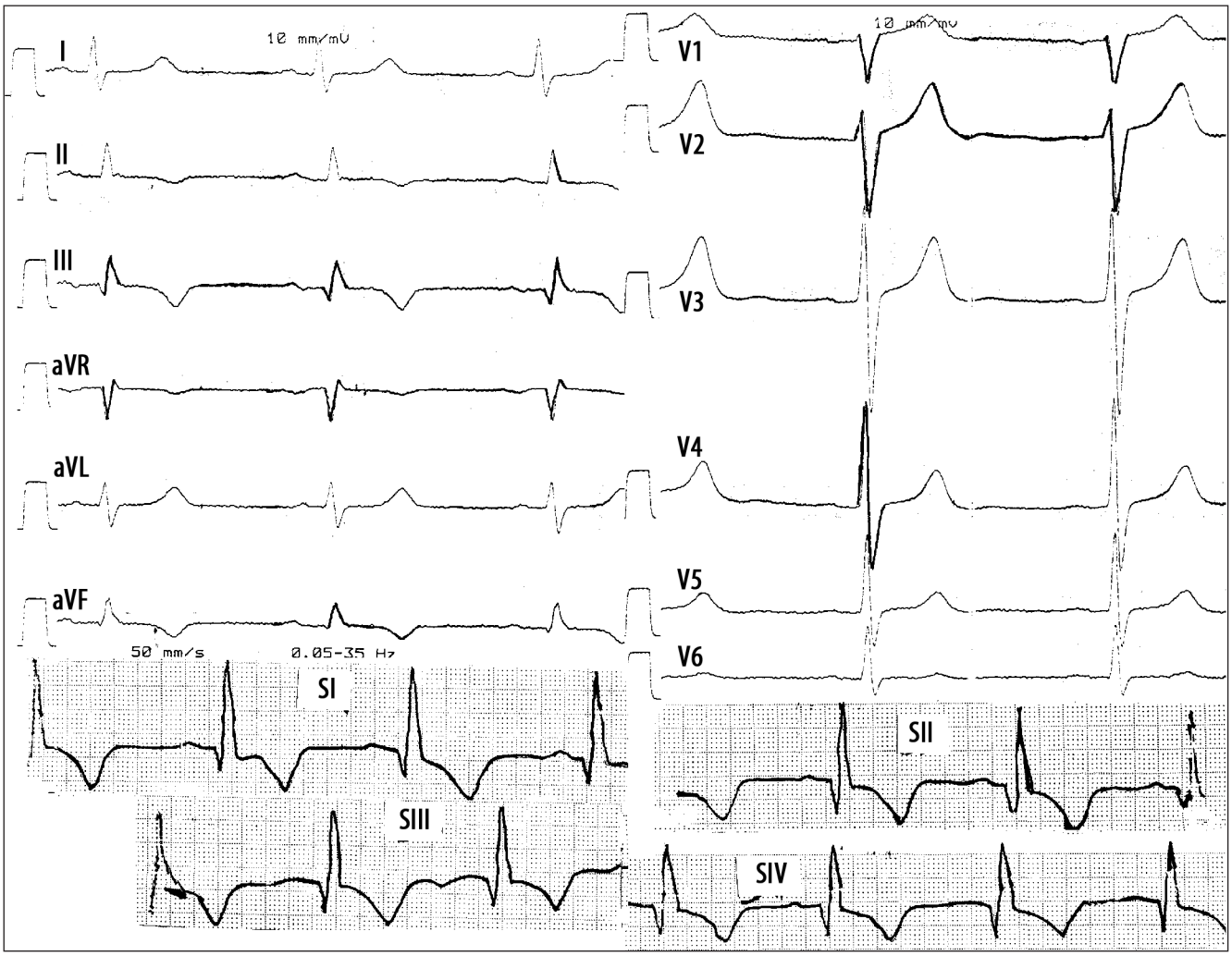
10 mm/mV
I
II
III
aVR
aVL
aVF
50 mm/s
0.05-35 Hz
SI
SIII
10 mm/mV
V1
V2
V3
V4
V5
V6
SII
SIV

ЕКГ 9

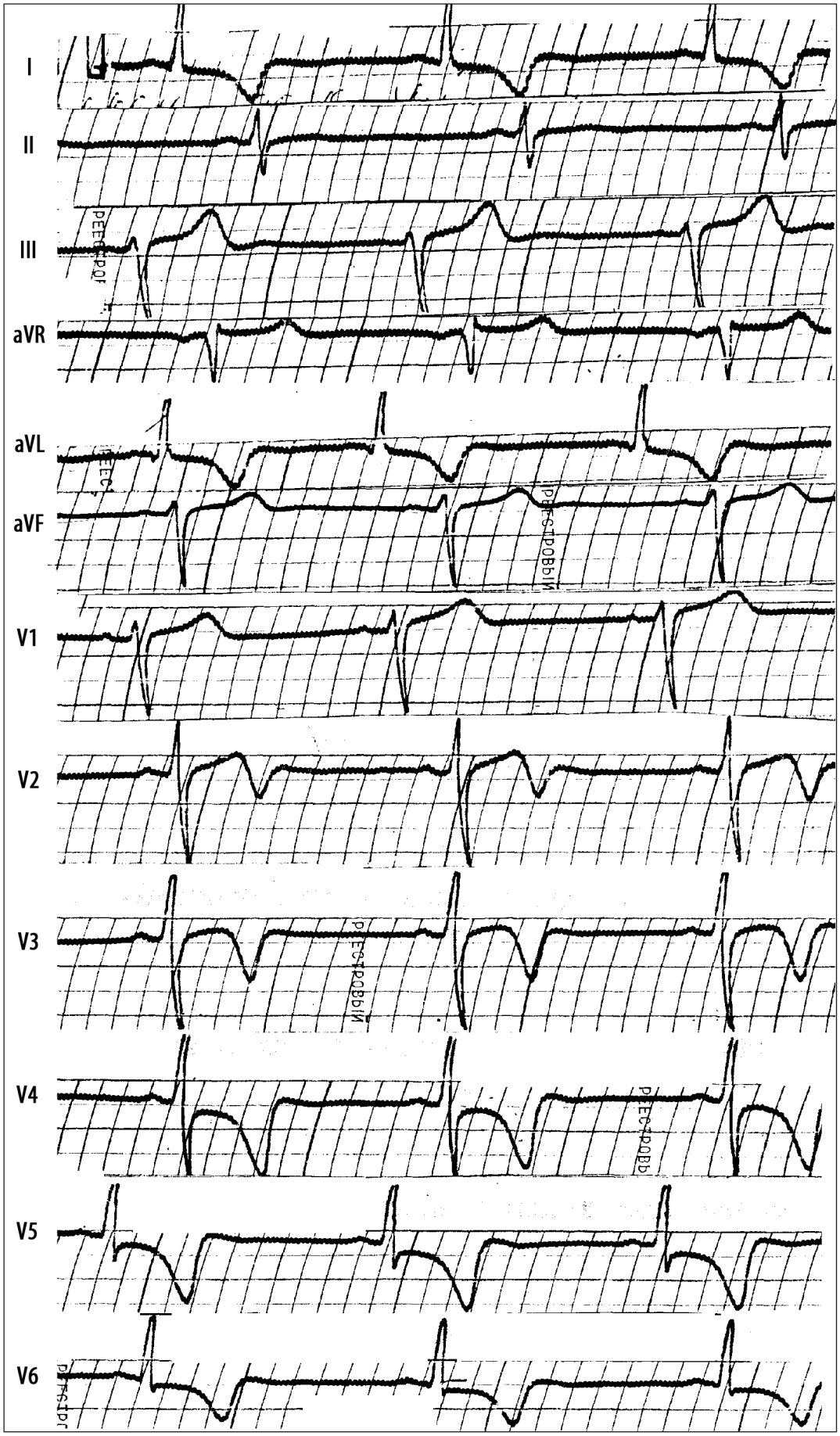

ЕКГ 10

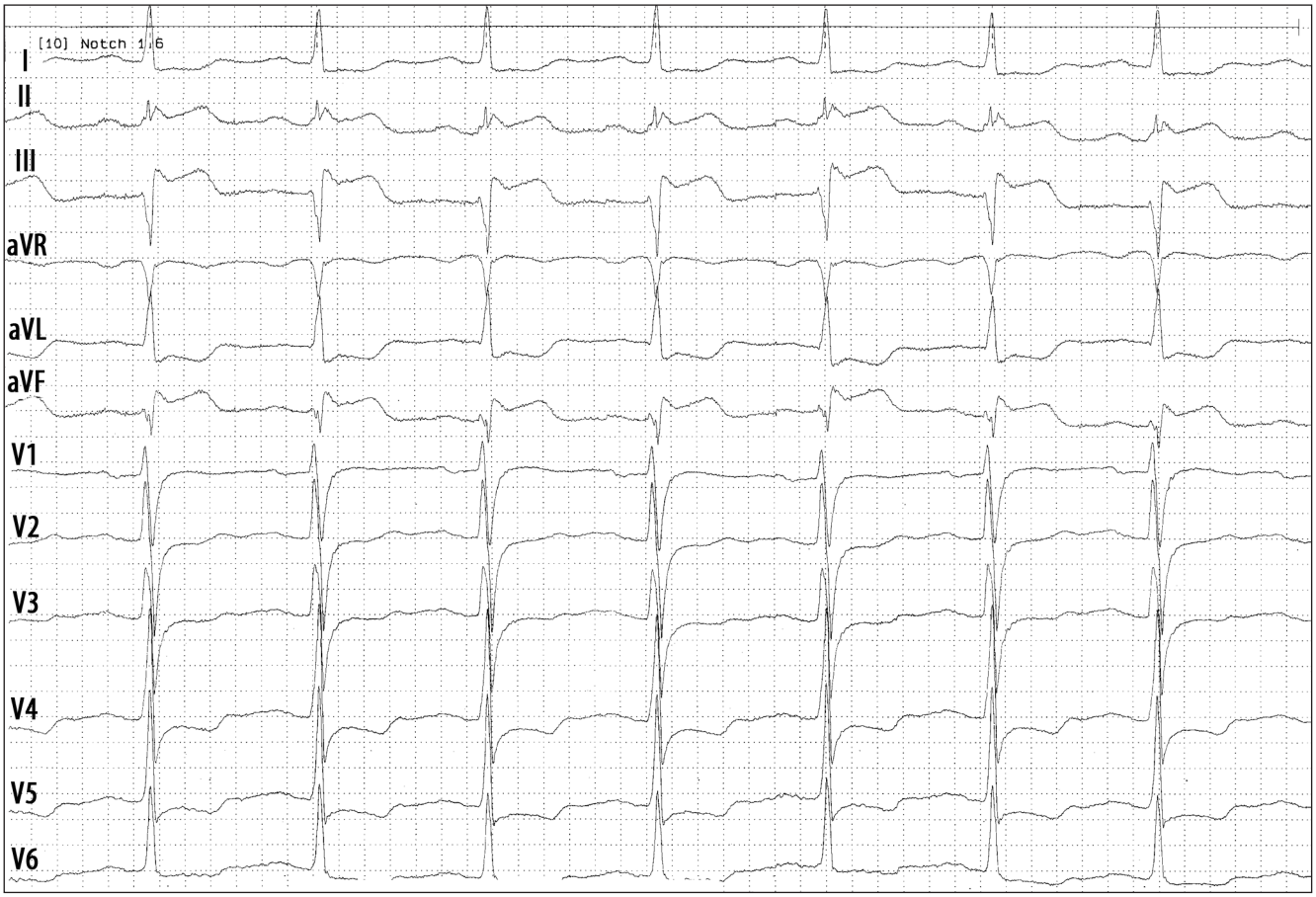
[10] Notch 1.6
I
II
III
aVR
aVL
aVF
V1
V2
V3
V4
V5
V6

ЕКГ 11

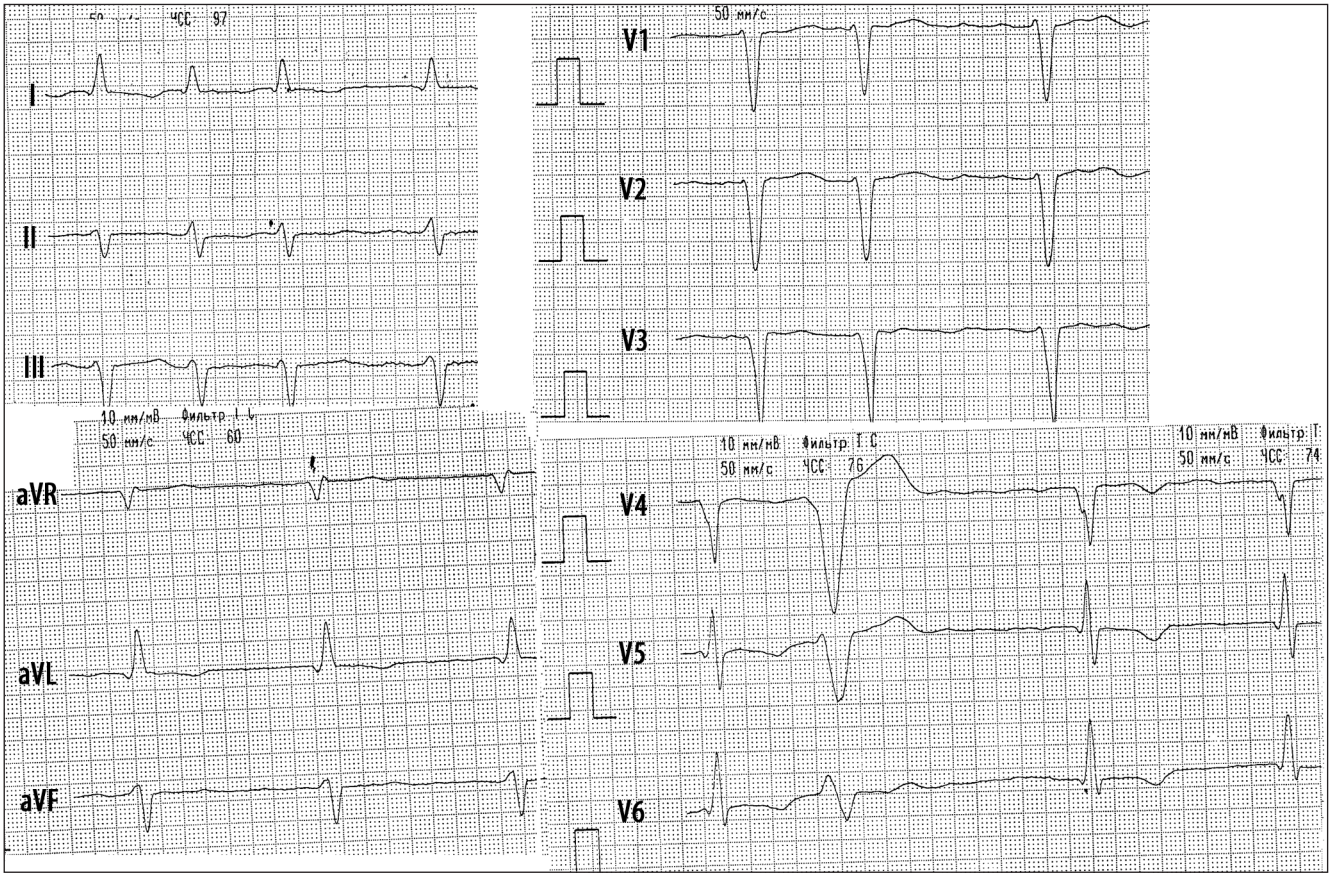
I
II
III
aVR
aVL
aVF
V1
V2
V3
V4
V5
V6
50 мм/с
10 мм/мВ
50 мм/с

ЕКГ 12

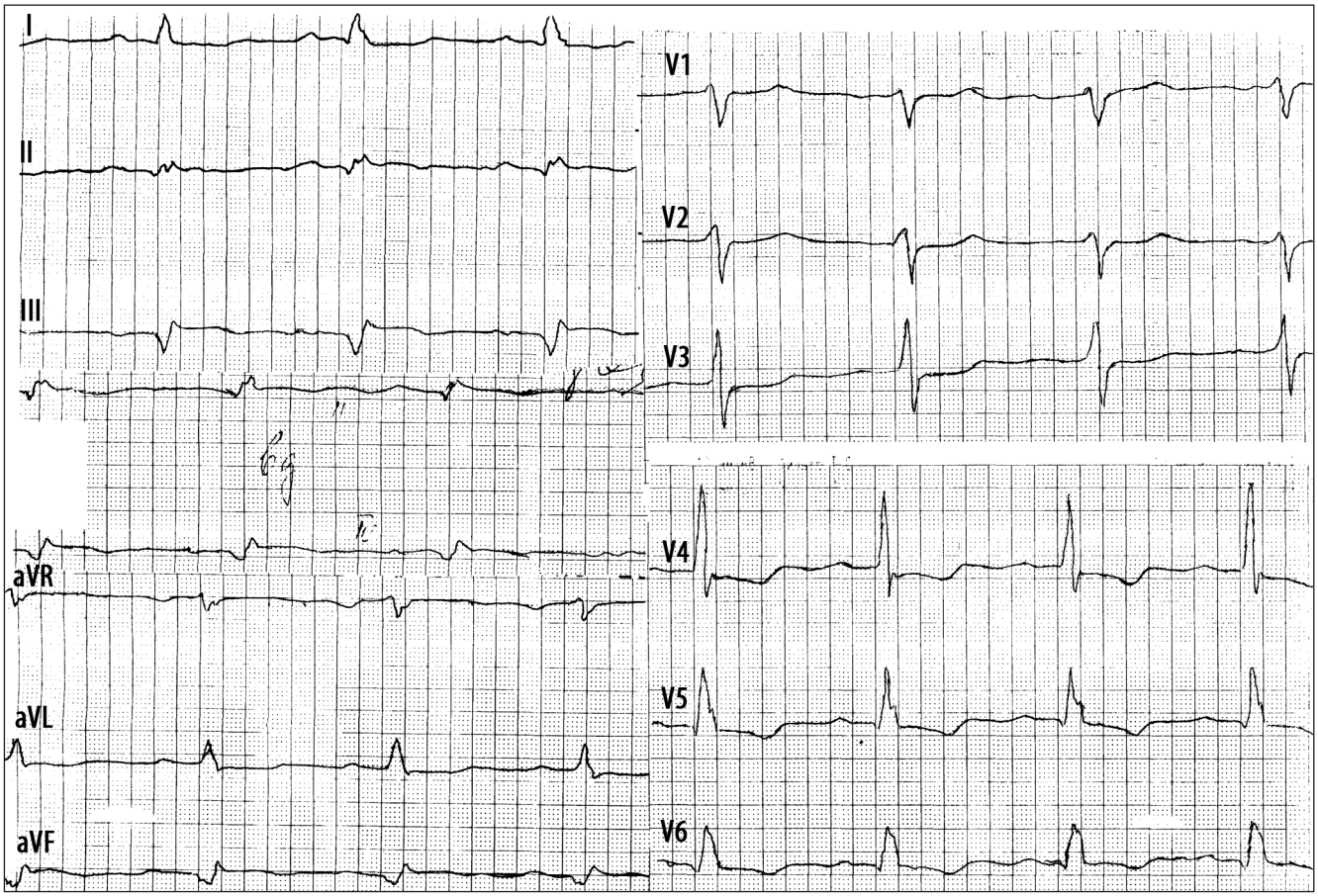
I
II
III
aVR
aVL
aVF
V1
V2
V3
V4
V5
V6

ЕКГ 13

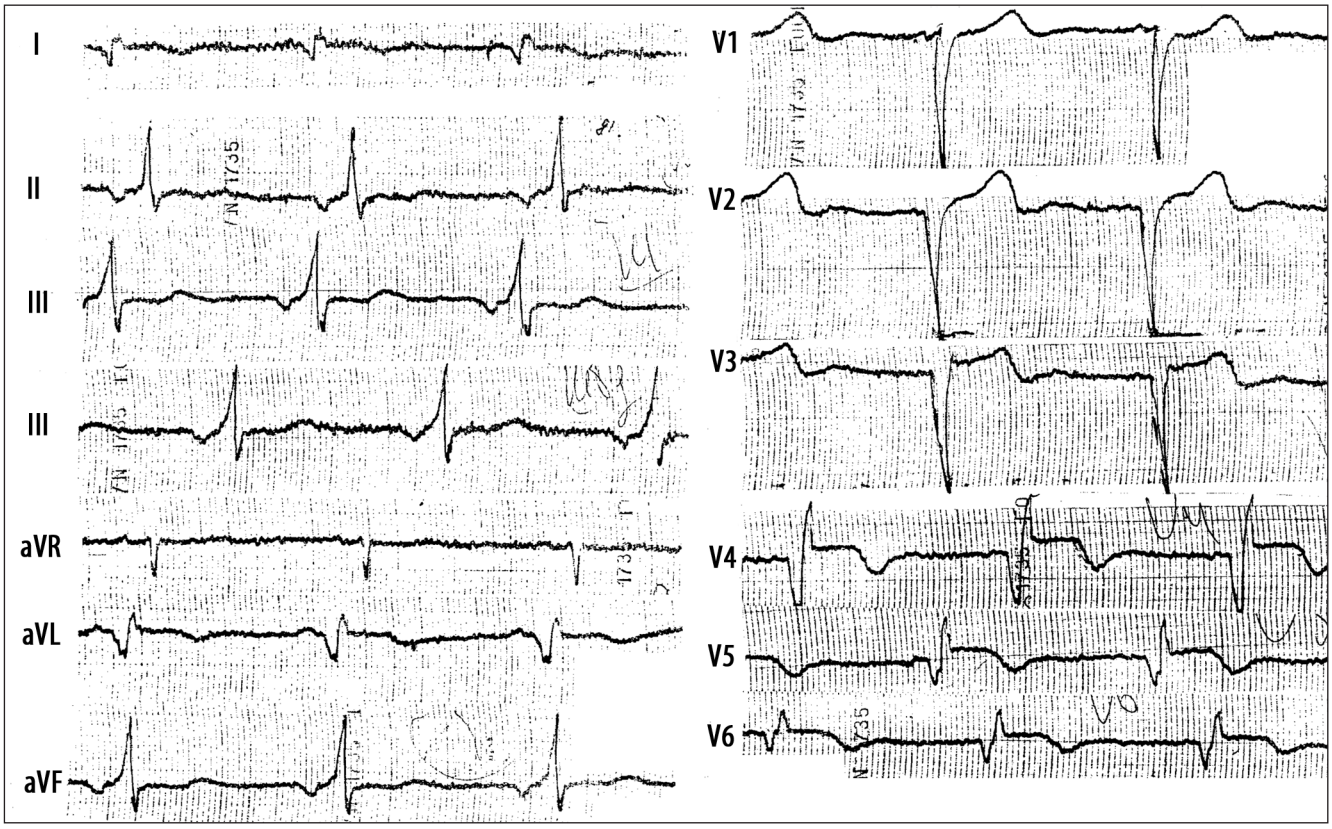
I
II
III
III
aVR
aVL
aVF
V1
V2
V3
V4
V5
V6

ЕКГ 14

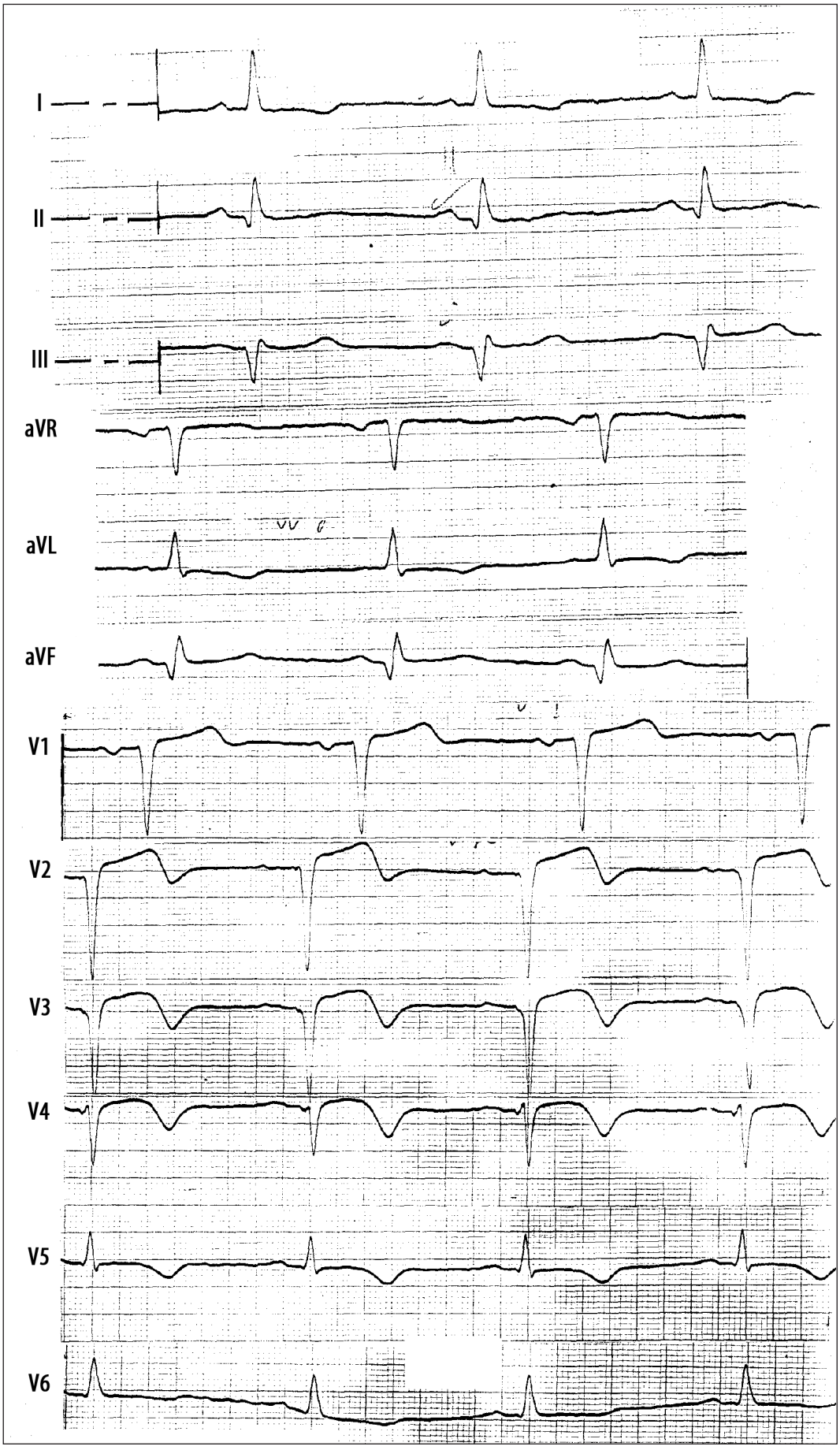

ЕКГ 15

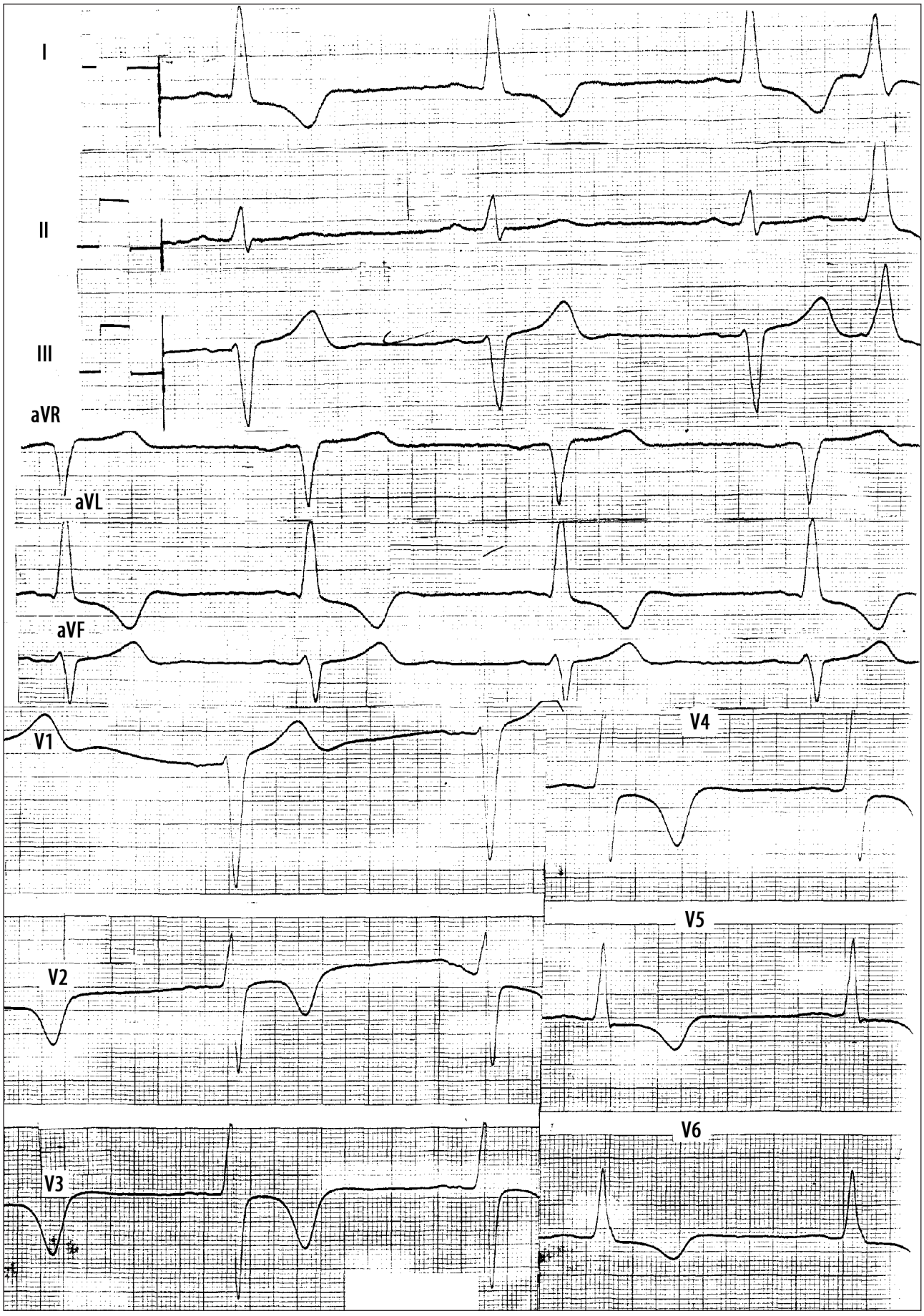

ЕКГ 16

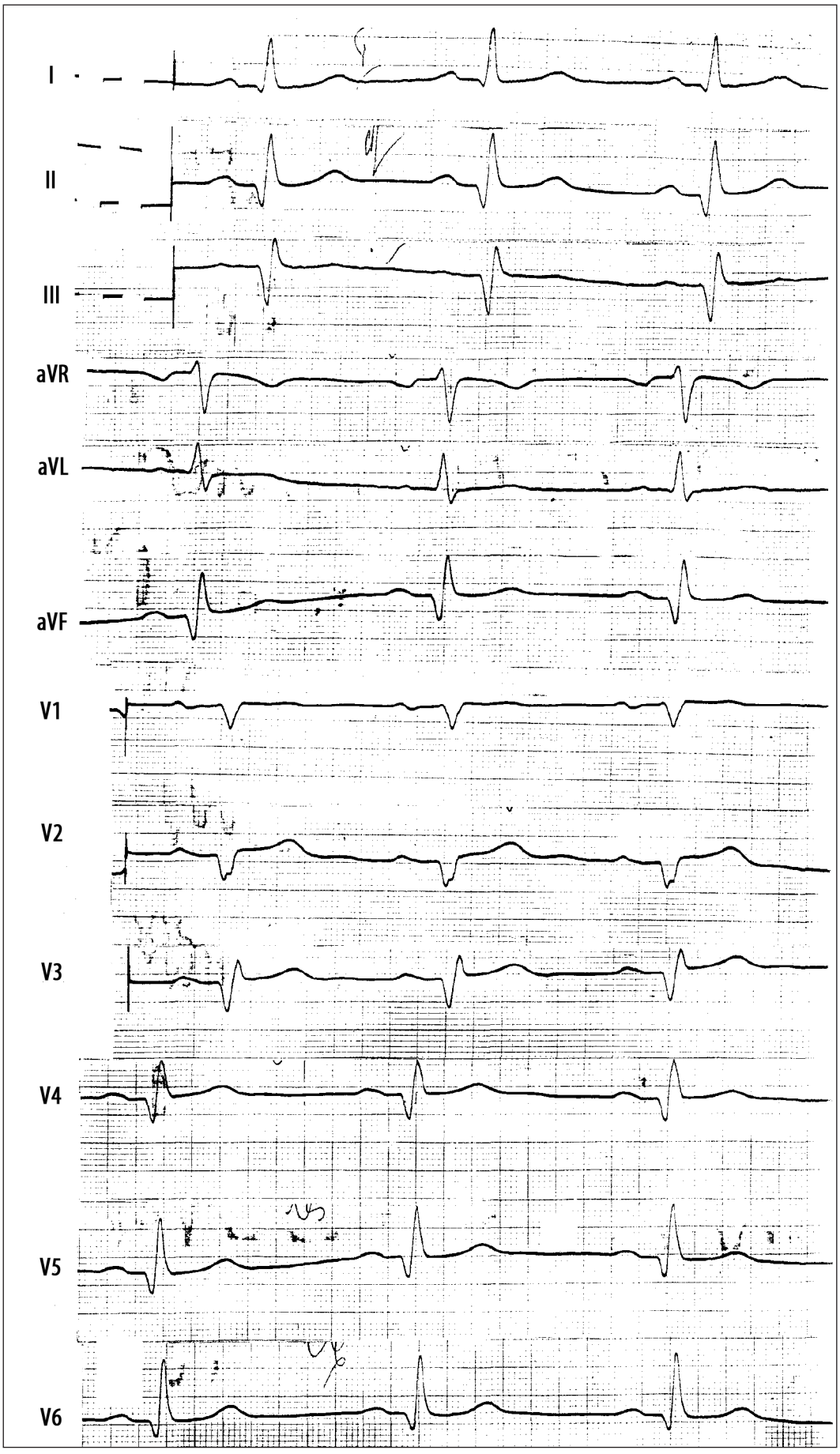

ЕКГ 17

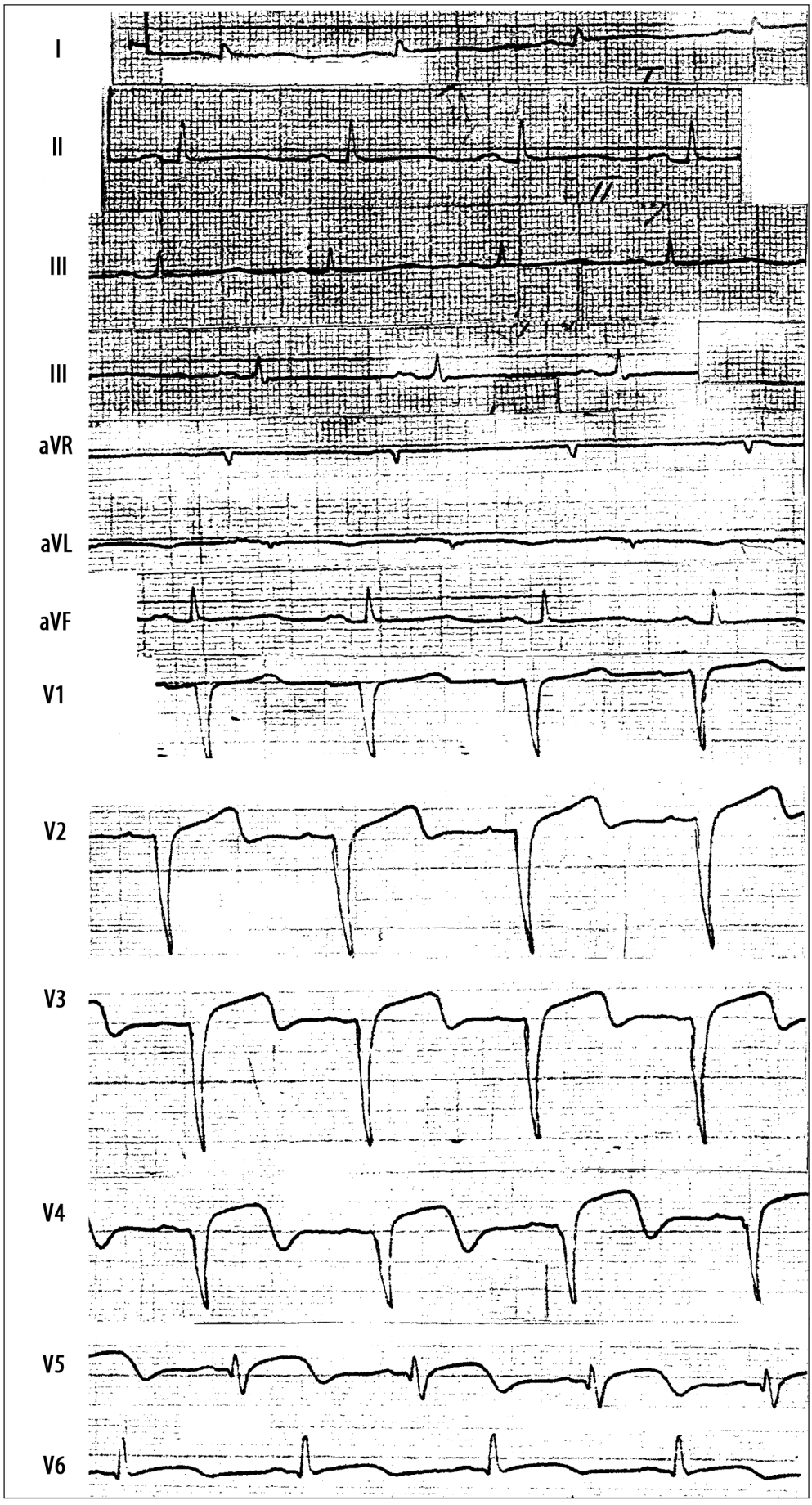

ЕКГ 18

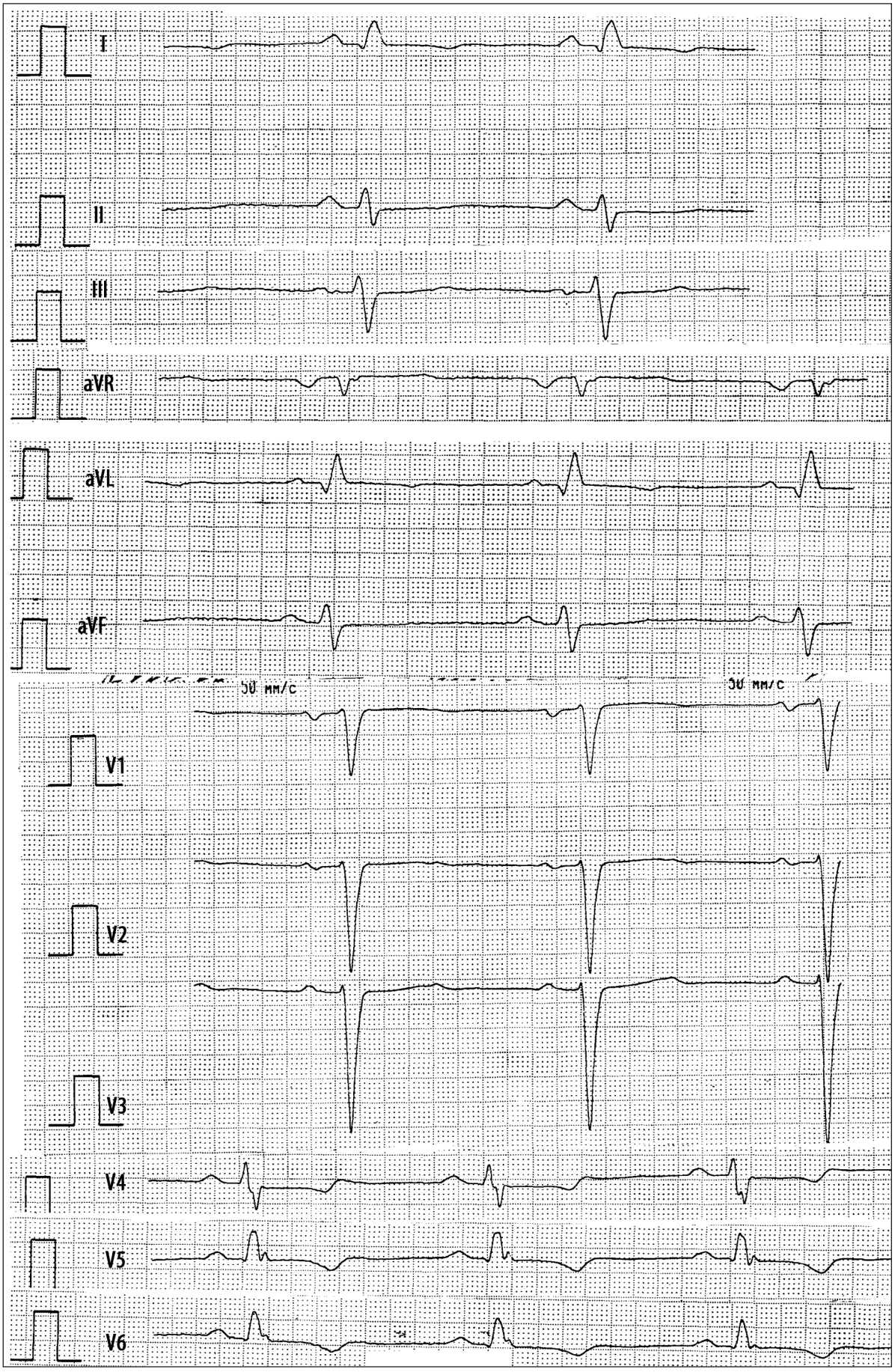

ЕКГ 19

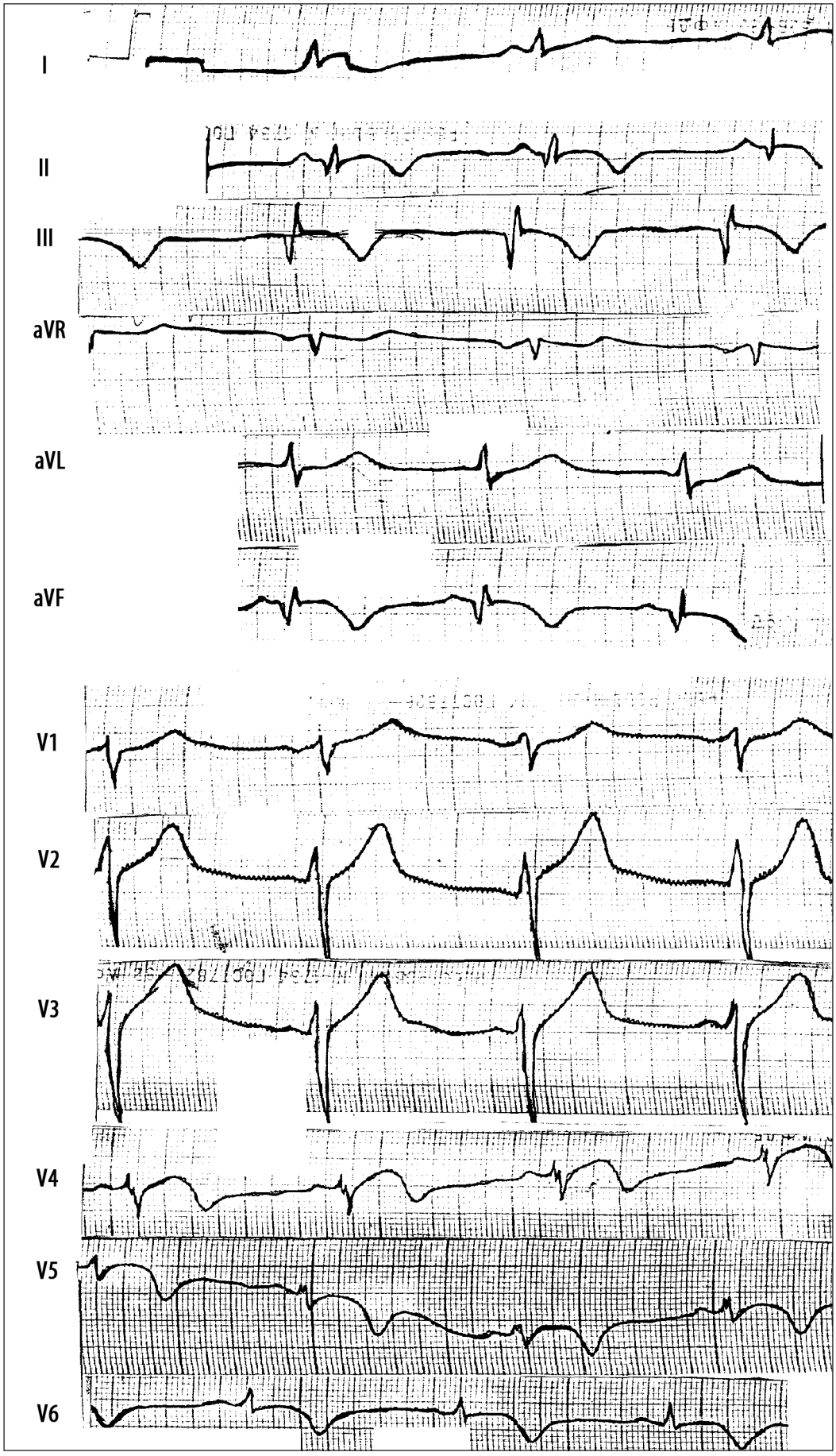

ЕКГ 20

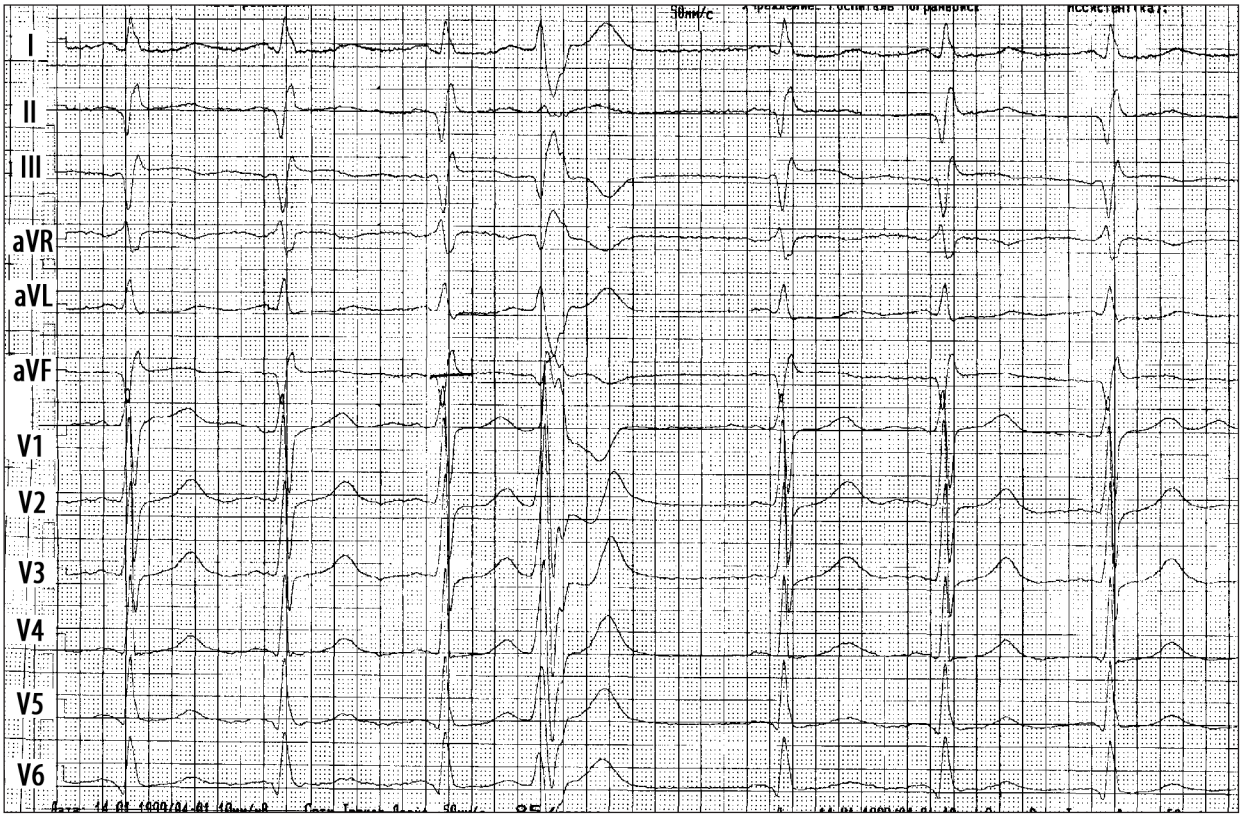
I
II
III
aVR
aVL
aVF
V1
V2
V3
V4
V5
V6

ЕКГ 21

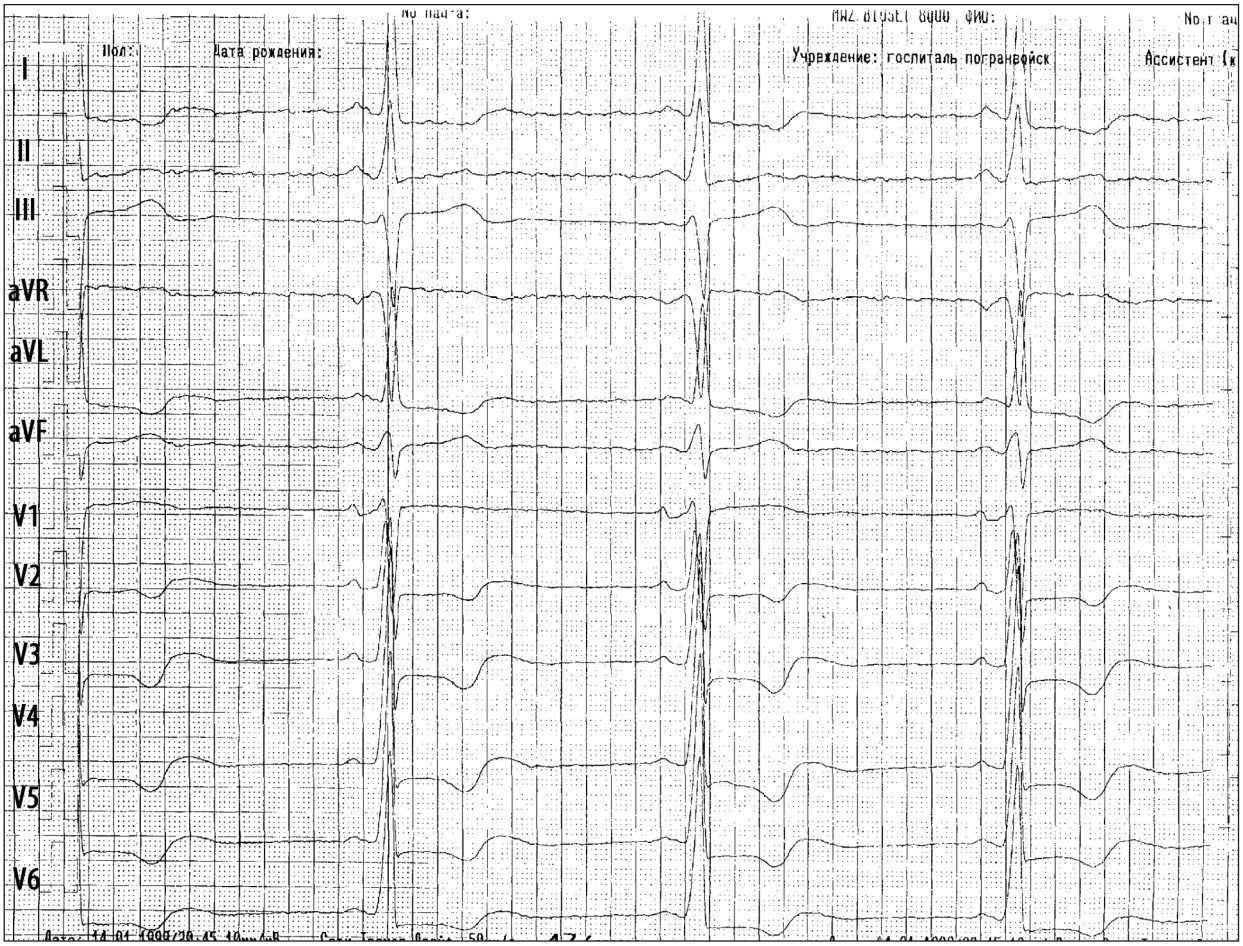
Пол:
Дата рождения:
Учреждение: госпиталь погранвойск
I
II
III
aVR
aVL
aVF
V1
V2
V3
V4
V5
V6

ЕКГ 22

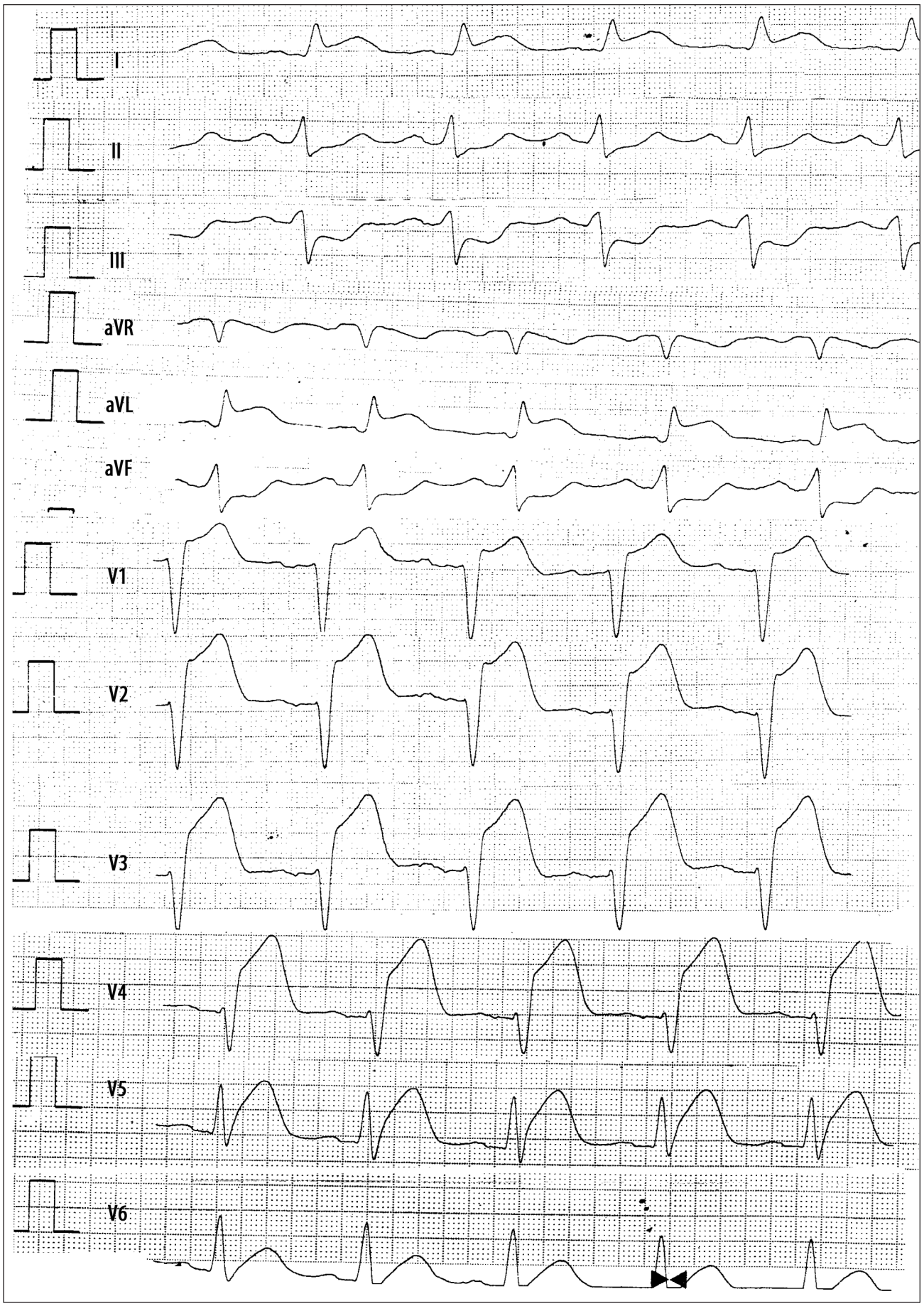

ЕКГ 23

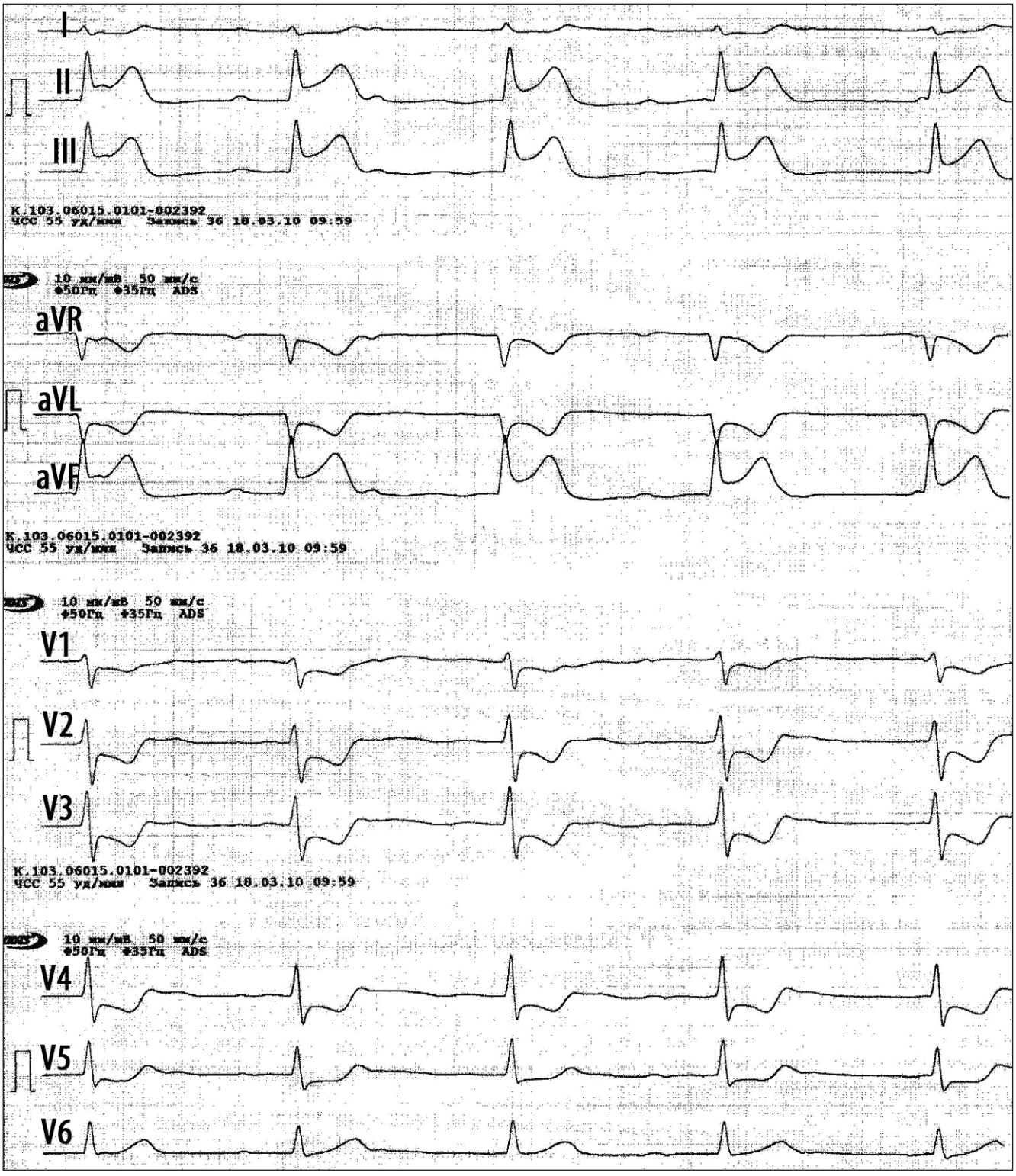
I
II
III
K.103.06015.0101-002392
ЧСС 55 уд/мин Запись 36 18.03.10 09:59
10 мм/мВ 50 мм/с
ФНЧ 50Гц ФВЧ 35Гц ADS
aVR
aVL
aVF
K.103.06015.0101-002392
ЧСС 55 уд/мин Запись 36 18.03.10 09:59
10 мм/мВ 50 мм/с
ФНЧ 50Гц ФВЧ 35Гц ADS
V1
V2
V3
K.103.06015.0101-002392
ЧСС 55 уд/мин Запись 36 18.03.10 09:59
10 мм/мВ 50 мм/с
ФНЧ 50Гц ФВЧ 35Гц ADS
V4
V5
V6

ЕКГ 24

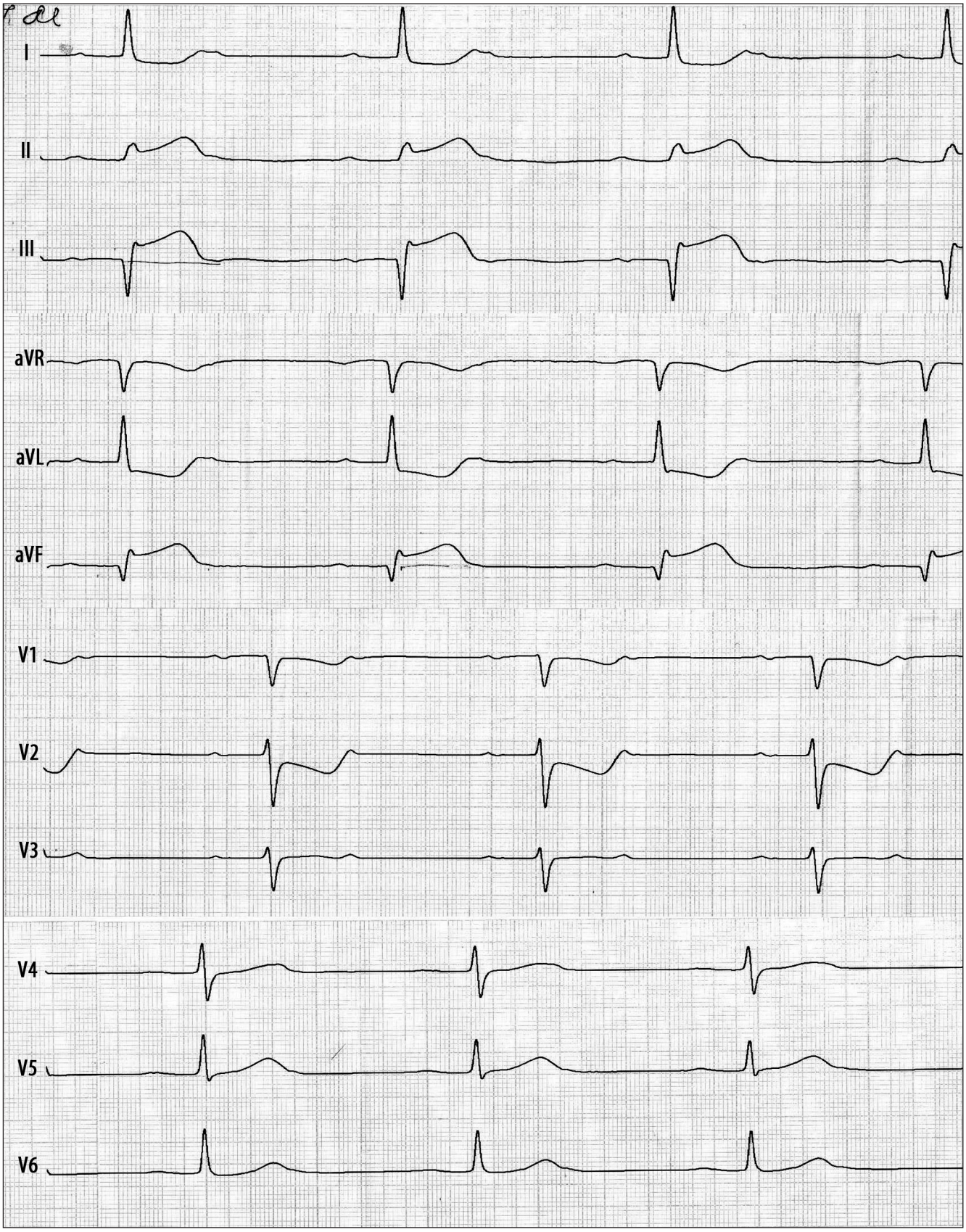

ЕКГ 25

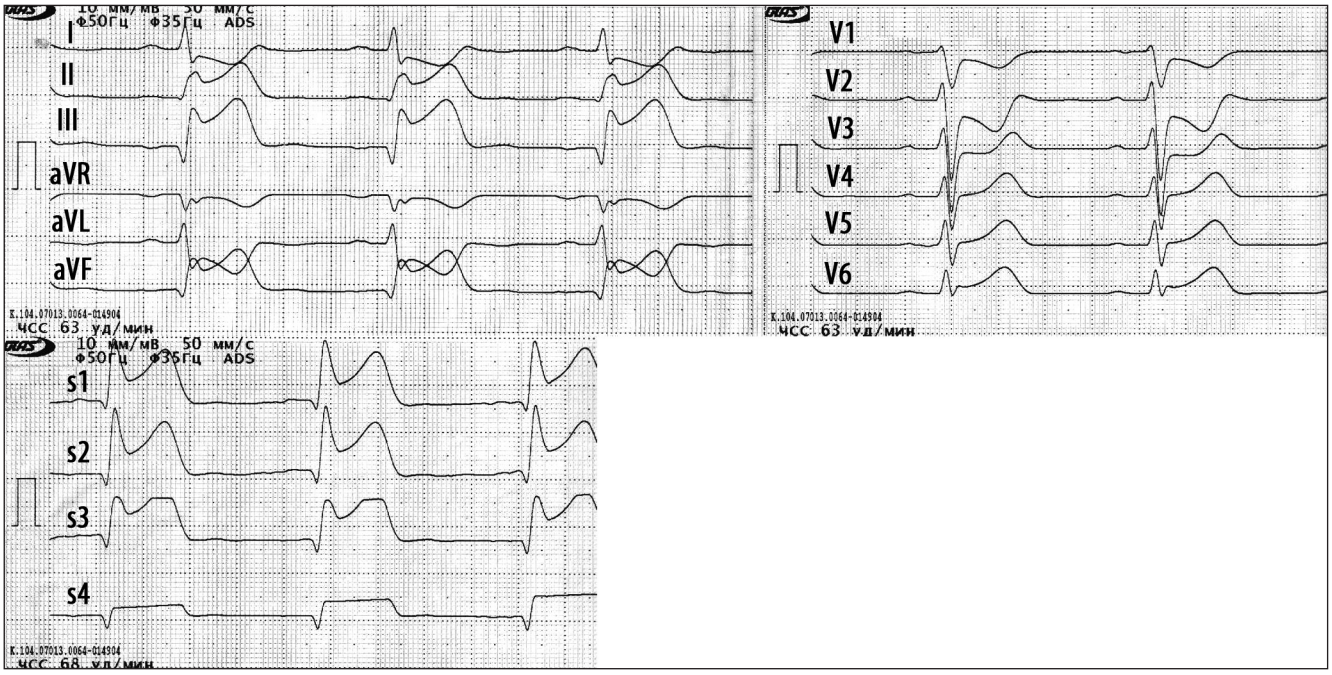
I
II
III
aVR
aVL
aVF
V1
V2
V3
V4
V5
V6
s1
s2
s3
s4

ЕКГ 26


I
II
III
aVR
aVL
aVF
V1
V2
V3
V4
V5
V6

ЕКГ 27

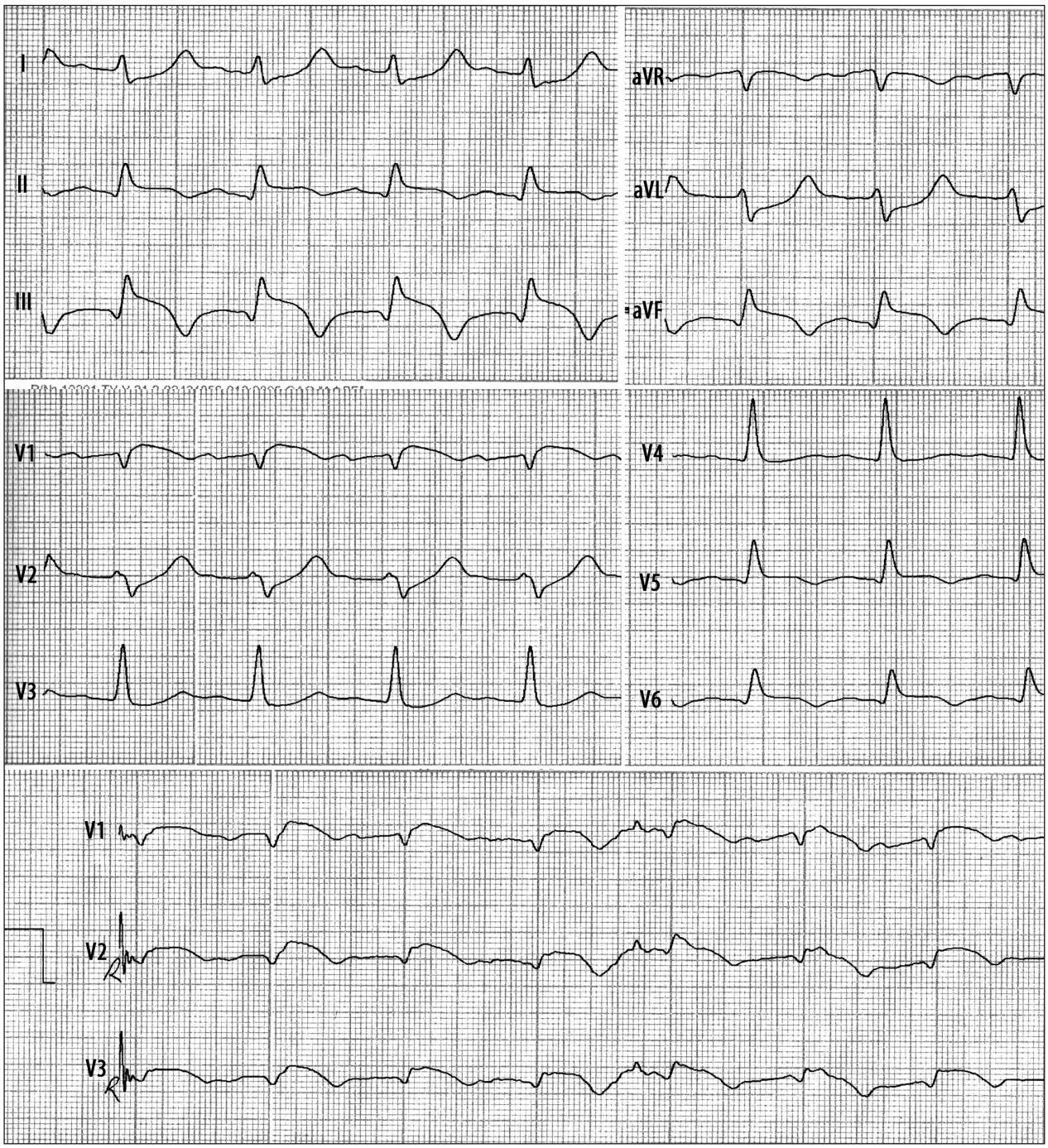
I
II
III
aVR
aVL
aVF
V1
V2
V3
V4
V5
V6
V1
V2
V3

ЕКГ 28

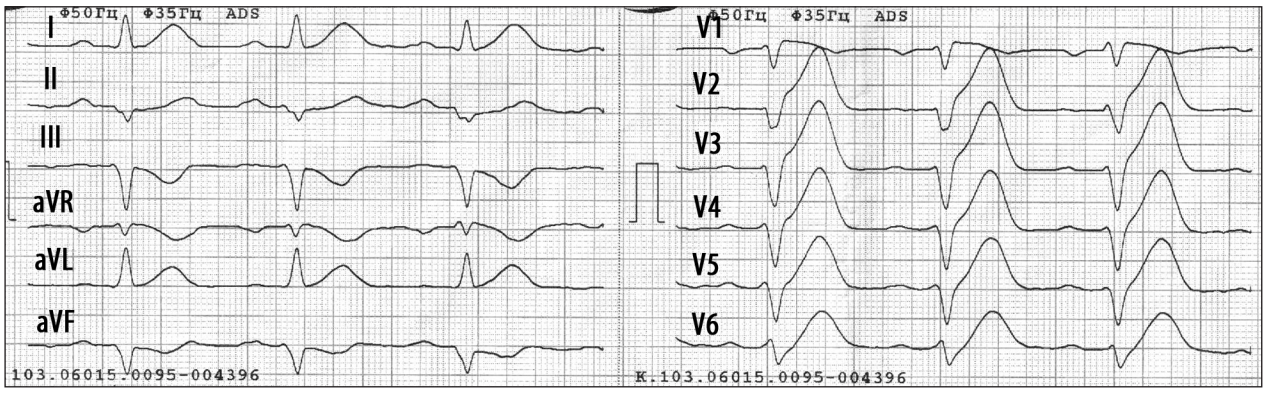
Ф50Гц Ф35Гц ADS
I
II
III
aVR
aVL
aVF
103.06015-0095-004396
Ф50Гц Ф35Гц ADS
V1
V2
V3
V4
V5
V6
К.103.06015.0095-004396

ЕКГ 29

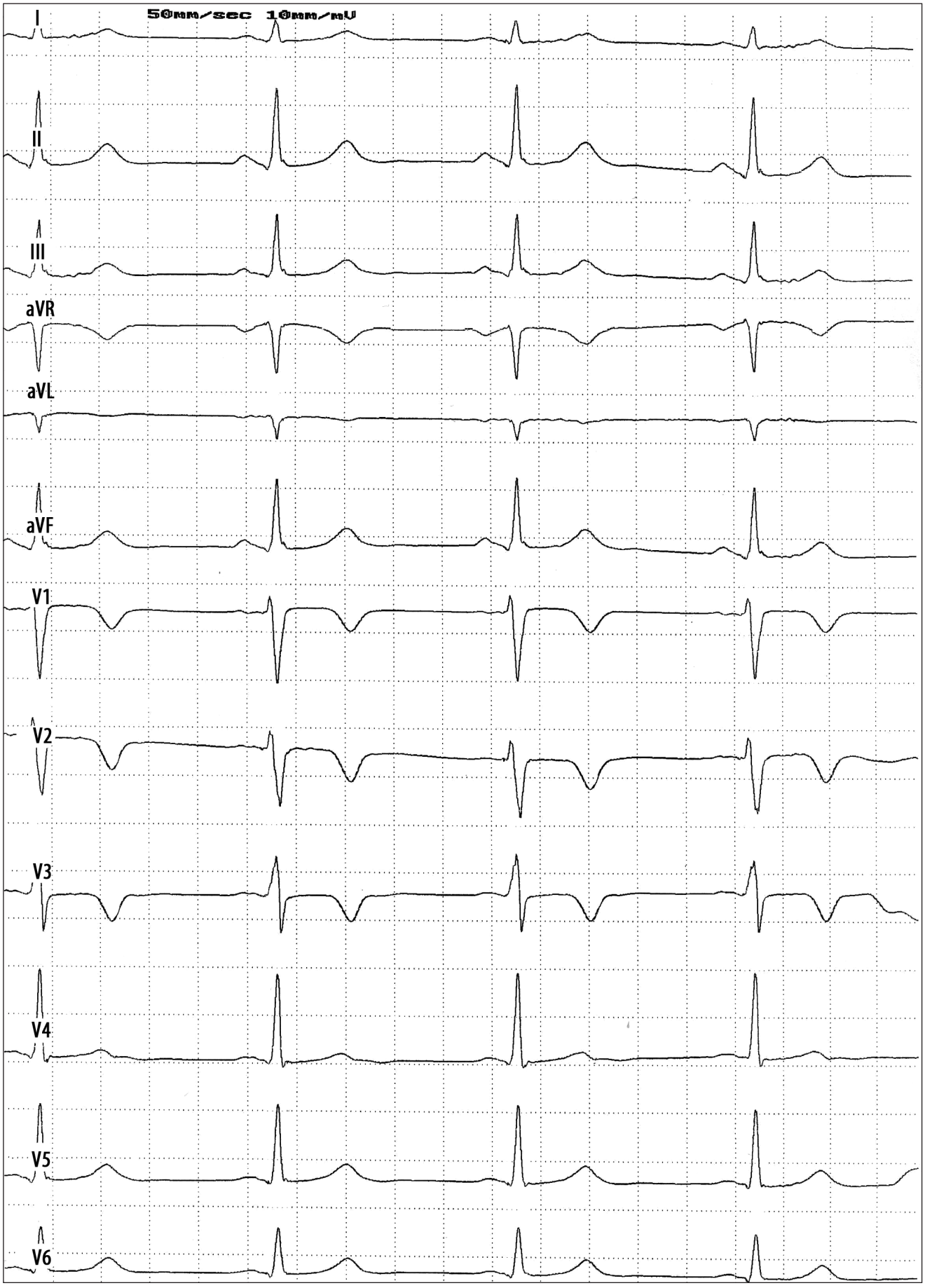

ЕКГ 30

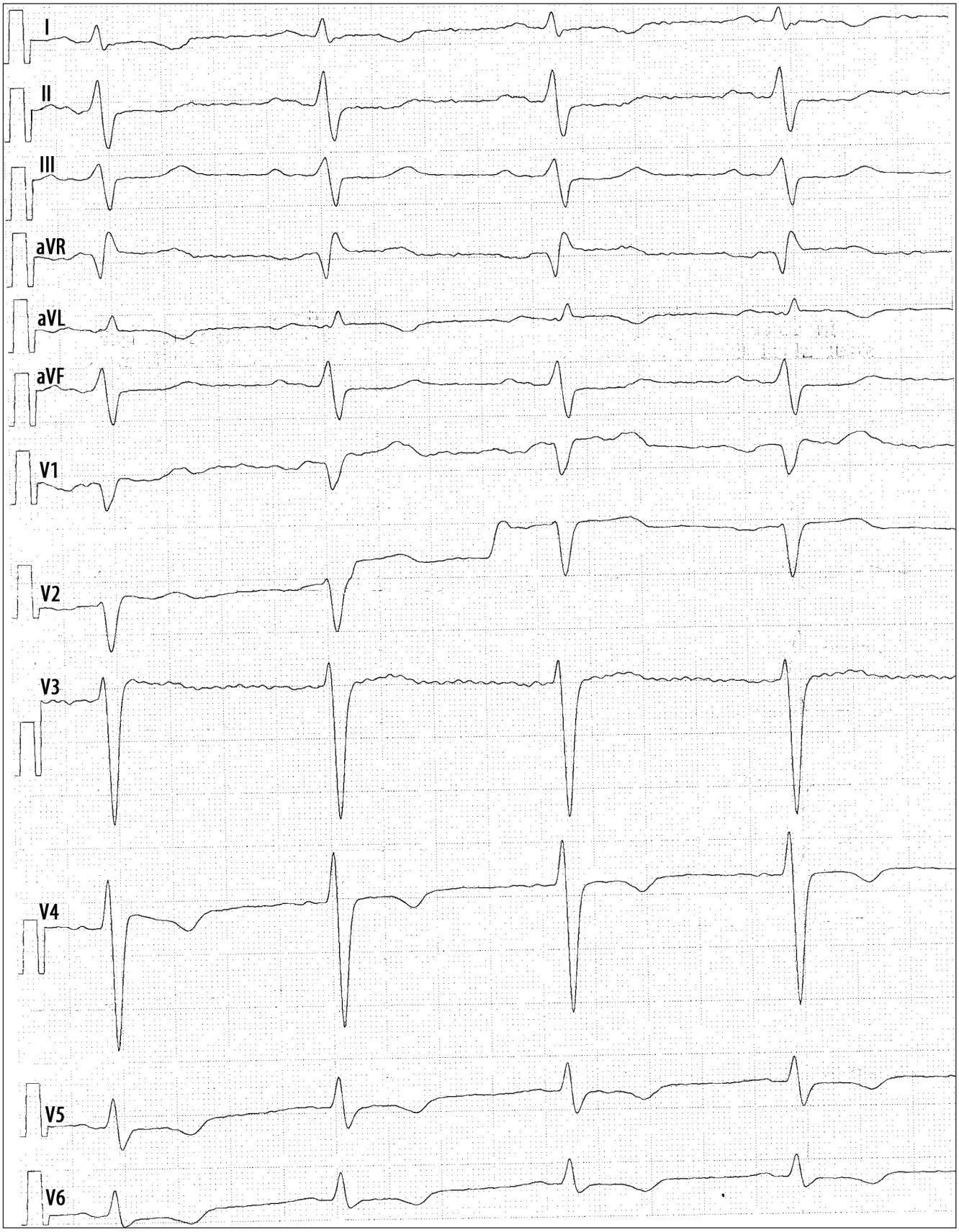

ЕКГ 31

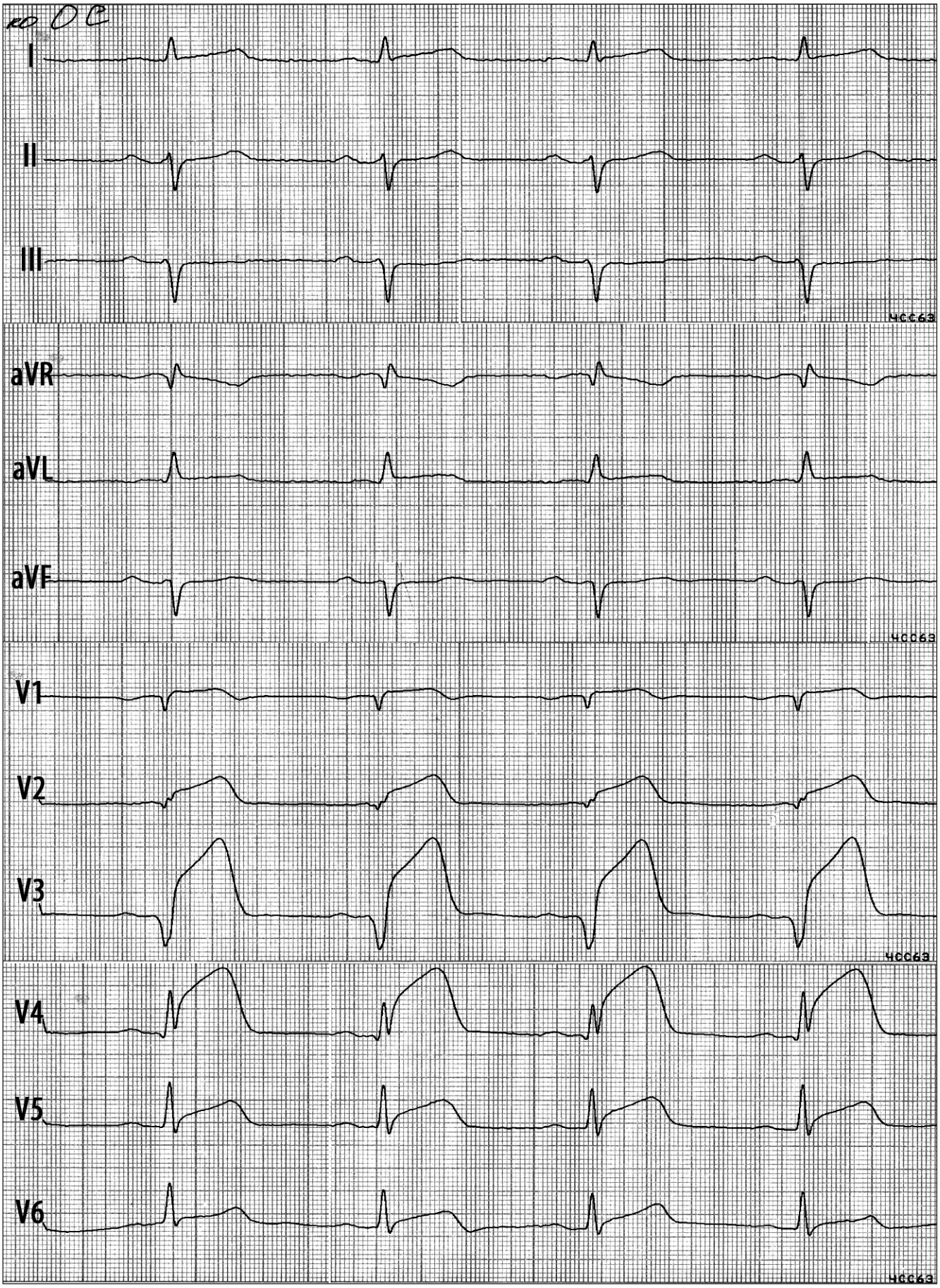

ЕКГ 32

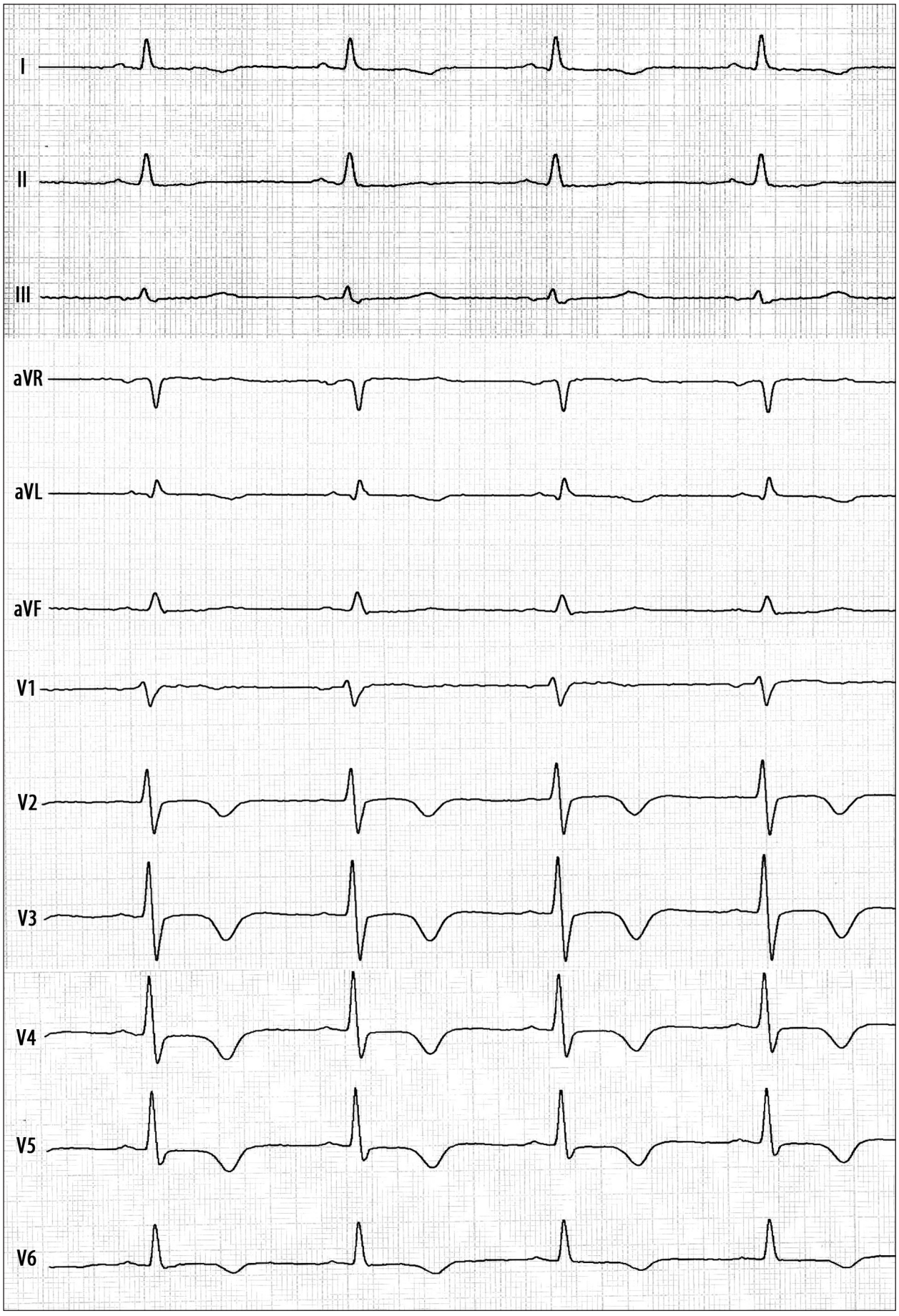

ЕКГ 33 А

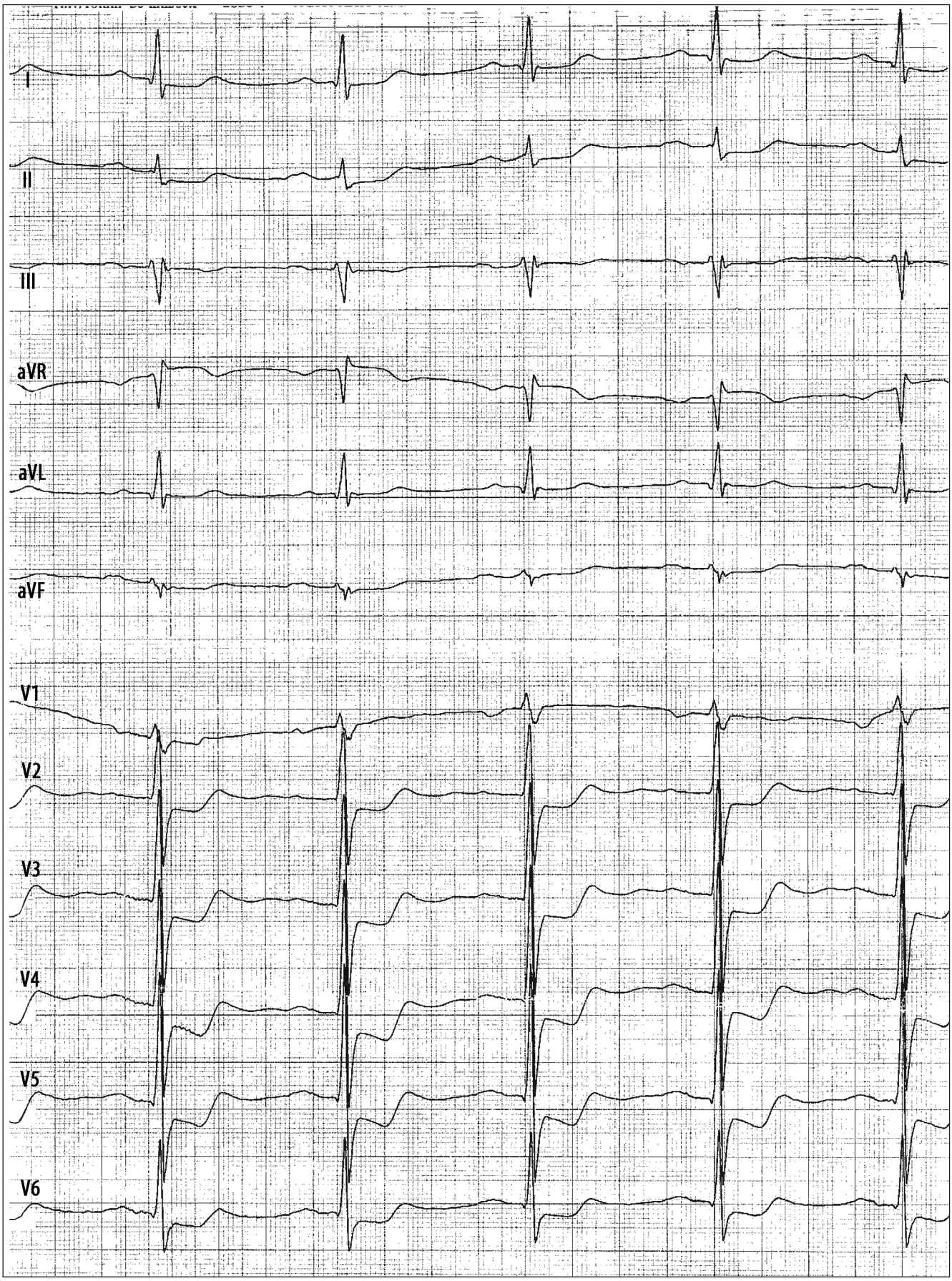

ЕКГ 33 Б

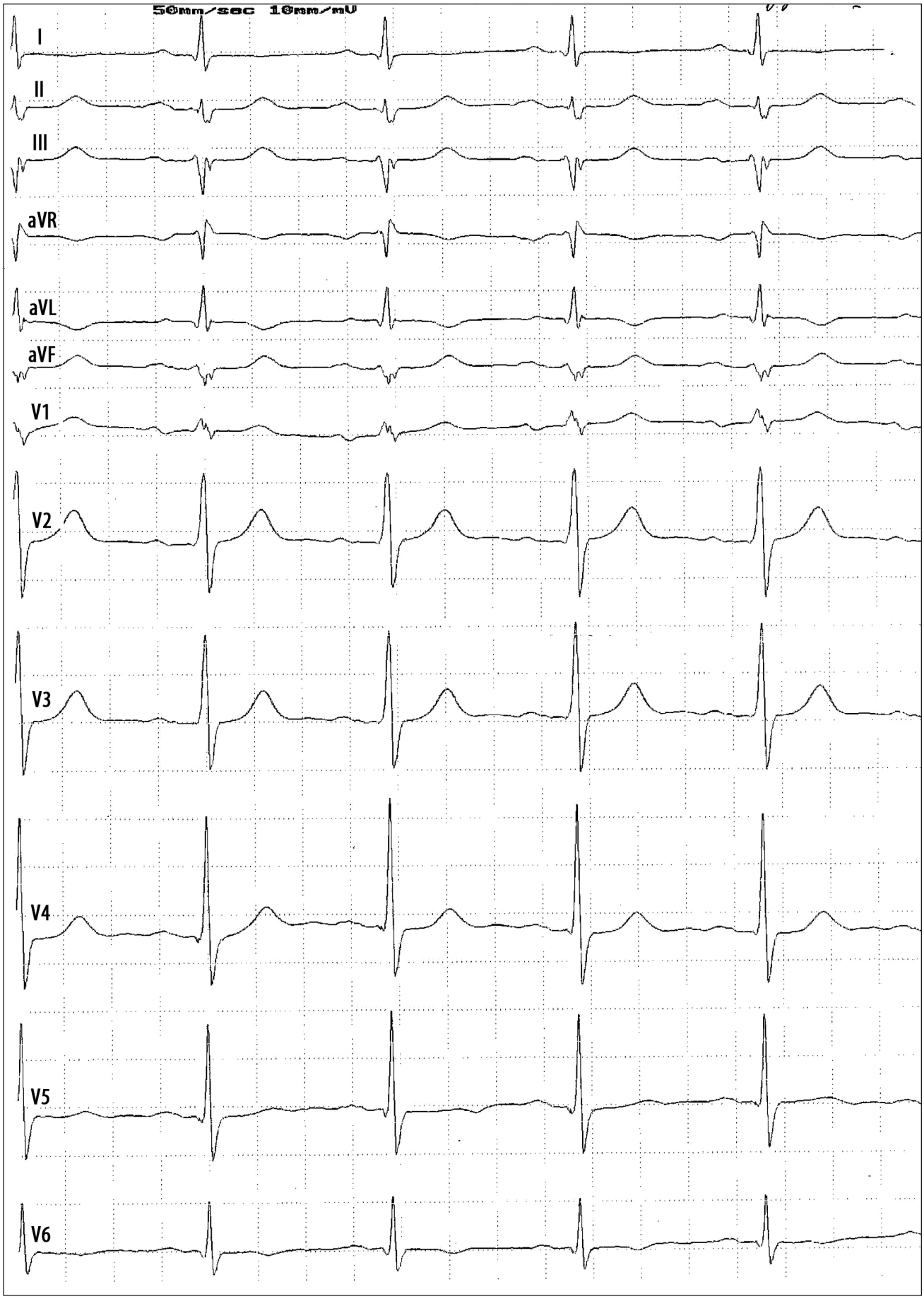

ЕКГ 34 А

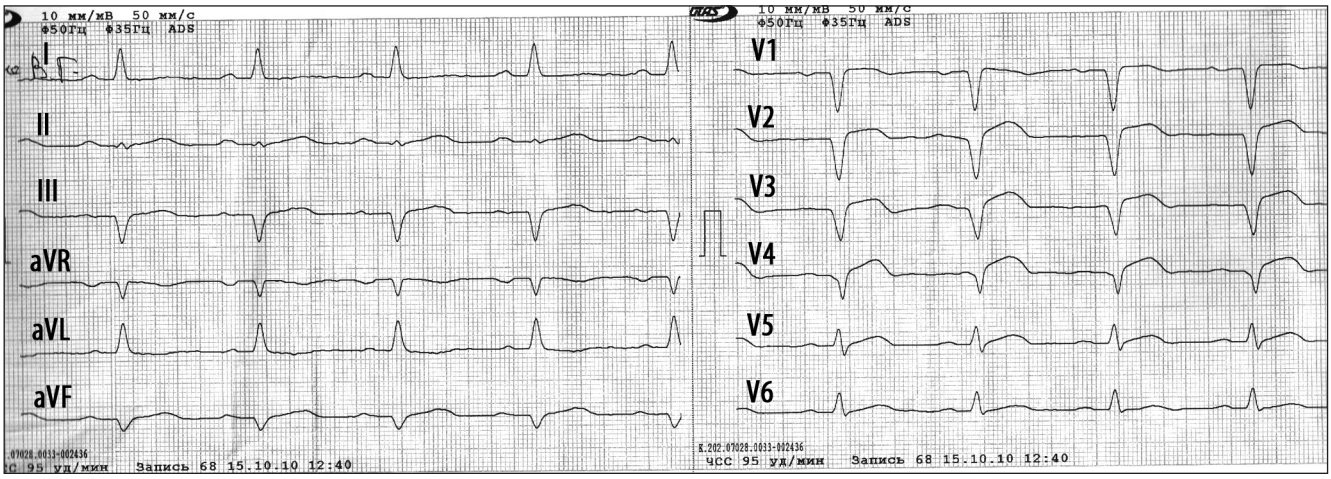

ЕКГ 34 Б

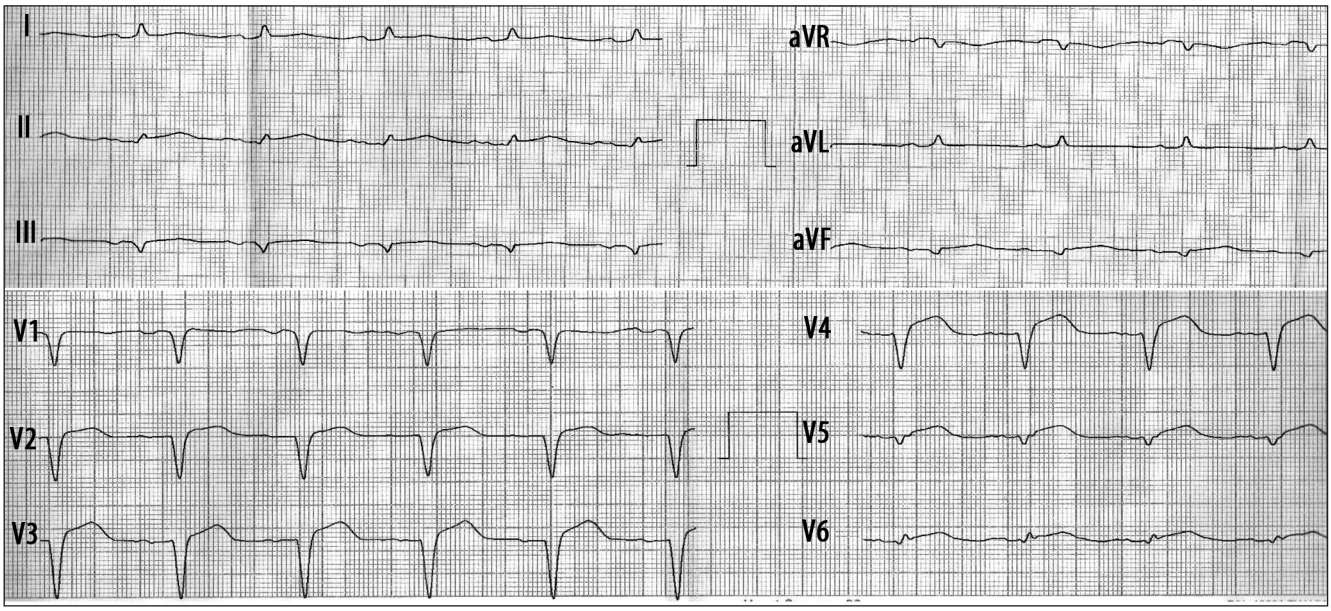

ЕКГ 35

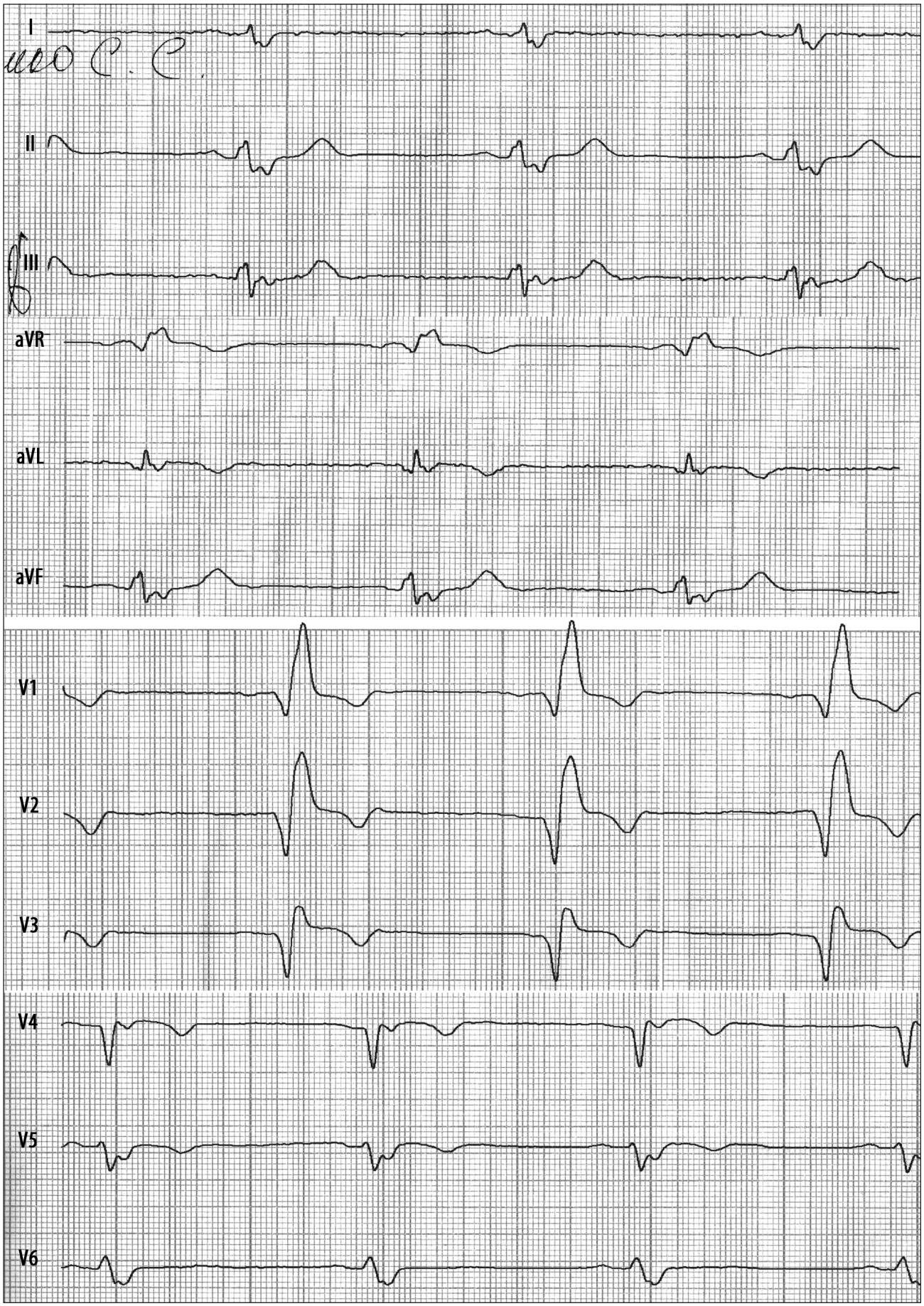

ЕКГ 36

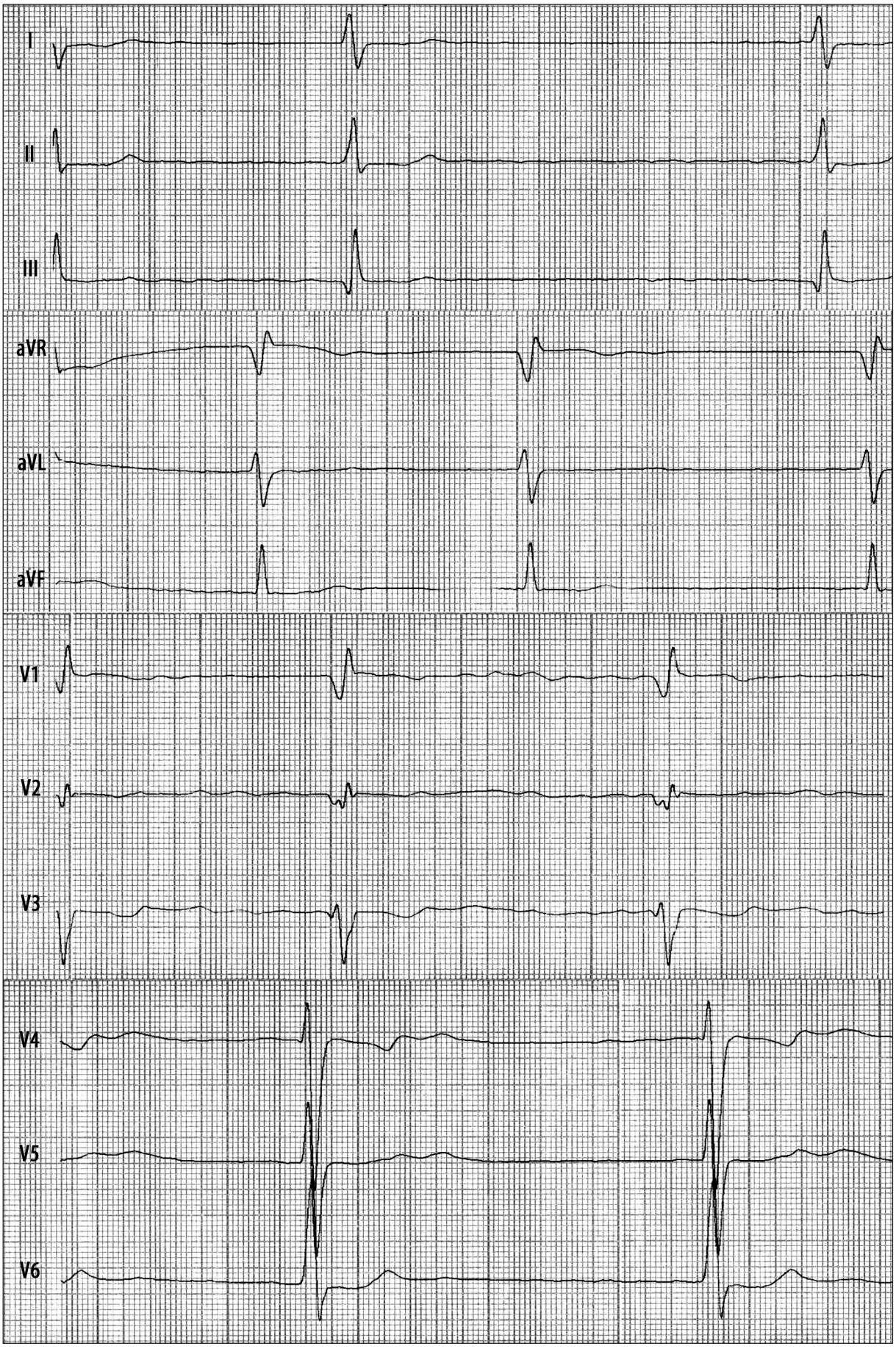

ЕКГ 37

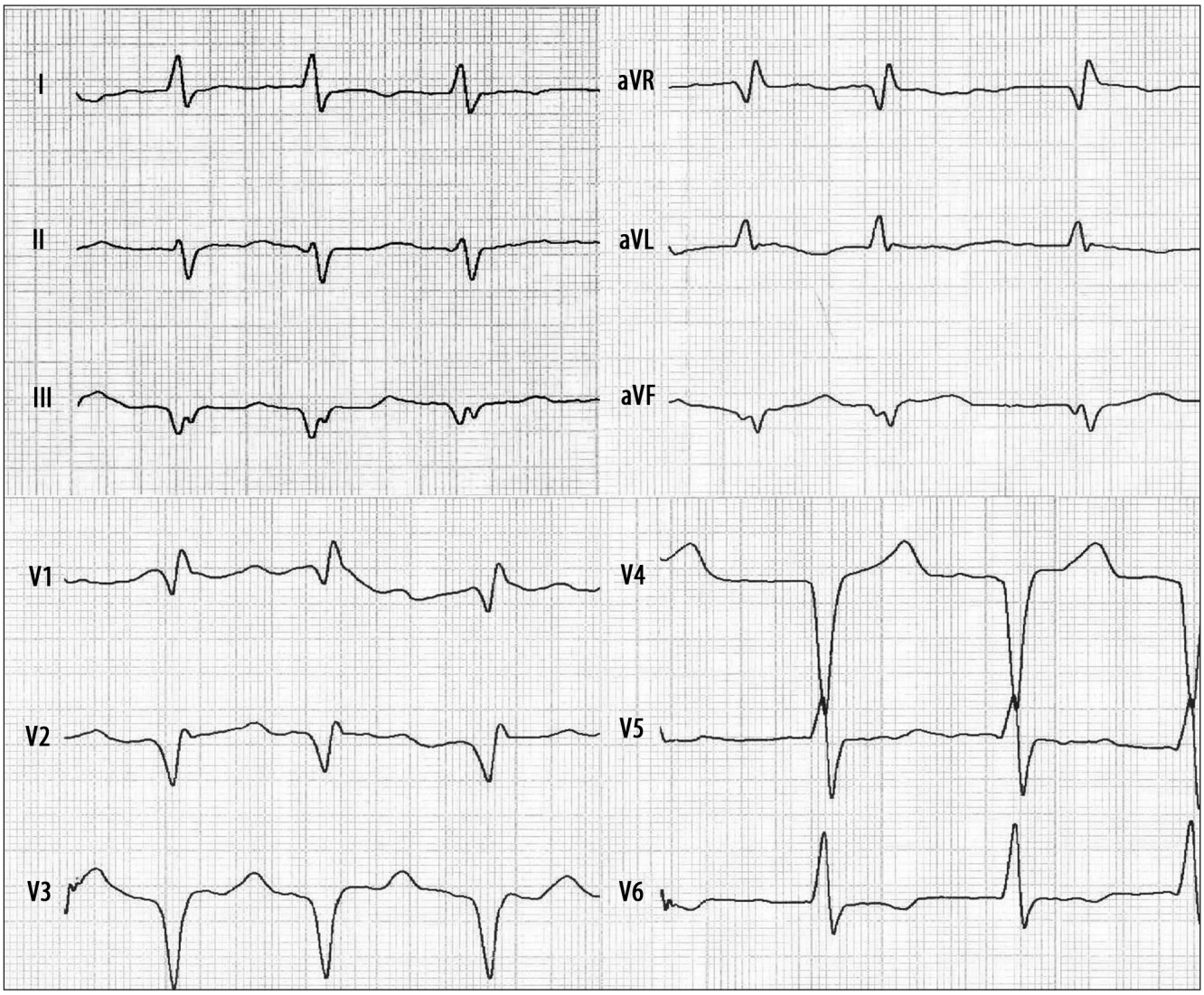

ЕКГ 38

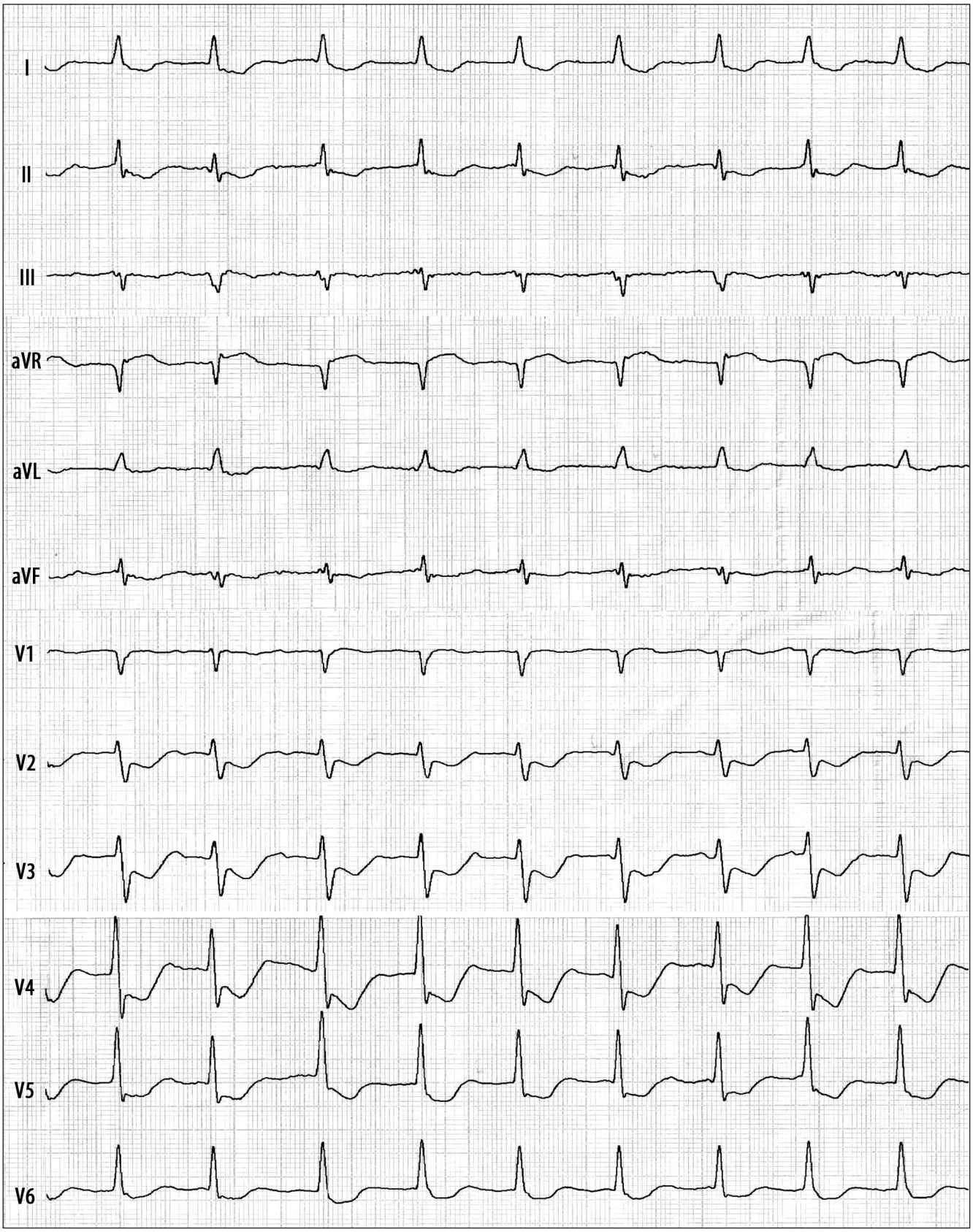

ЕКГ 39

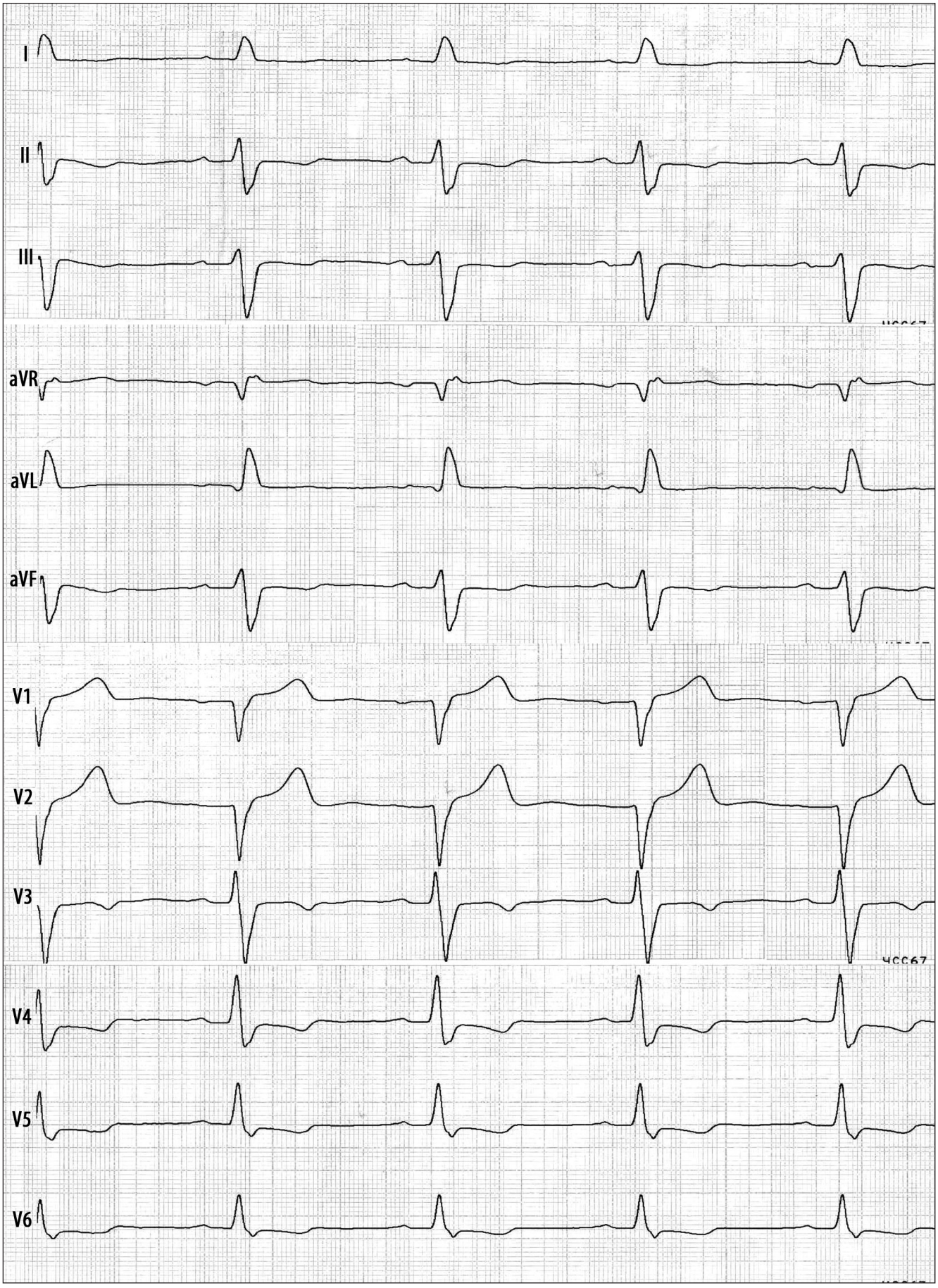

Коментарі до розділу "ЕКГ при інфаркті міокарда"

ЕКГ 1

R-R - 0,60с. ЧСС - 100 за 1 хв. PQ - 0,18с. QRS - 0,14с. QT - 0,30с. Вольтаж зубців ЕКГ у відведеннях фронтальної площини знижений. $R_{III}>R_{II}>R_{I}$, $S_{I}>R_{I}$. Електрична вісь серця відхилена вправо (∠ QRS = +120°). У відведеннях V_4-V_6 зареєстрований передчасний комплекс QRS без зубця Р перед ним. Комплекси QRS розширені, деформовані: у відведенні V_1 - за рахунок широкого зубця R, у лівих грудних відведеннях - за рахунок широкого зубця S; R_{aVR} розширений, закруглений. Патологічні зубці Q у відведеннях V_1-V_5 (Q_{V1} =0,03с, Q_{V2-V3} = 0,04с, Q_{V4} =0,06с, комплекс QRS_{V5} за типом QS. Елевація сегмента ST у відведеннях V_1-V_6 на 2-4 мм випуклістю вверх. Зубець Т у відведеннях V_1-V_5 (+/-).

Висновок: Синусова тахікардія, частота серцевих скорочень 100 за хвилину, поодинока суправентрикулярна екстрасистола. Великовогнищевий передньоперегородковий, передньоверхівковобоковий інфаркт міокарда, гостра стадія. Повна блокада правої ніжки пучка Гіса.

ЕКГ 2

R-R - 0,94с. ЧСС - 64 за 1 хв. PQ - 0,17с. QRS - 0,08с. QT - 0,38с. Електрична вісь серця за типом S_{I}-S_{II}-S_{III}. Вольтаж зубців ЕКГ знижений. Комплекс QRS у відведеннях V_1-V_5 за типом QS, елевація сегмента ST_{V2-V4} на 2 мм, сегмента ST_{V5} – на 1мм, інверсія зубців Т у відведеннях I, aVL, V_1-V_6. Зубці Р нормальної амплітуди, розширені (0,12с), з поглибленою негативною фазою у відведенні V_1.

Висновок: Ритм синусовий, регулярний з частотою серцевих скорочень 71 за хвилину. Трансмуральний передньоперегородковий, передньоверхівковобоковий інфаркт міокарда, гостра стадія. ЕКГ-ознаки збільшення лівого передсердя.

ЕКГ 3

R-R - 0,84с. ЧСС - 71 за 1 хв. PQ - 0,26с. QRS - 0,08с. QT - 0, 38с. Нормальне положення ЕОС (∠QRS = +60°). Вольтаж зубців ЕКГ у відведеннях від кінцівок знижений. Комплекс QRS у відведеннях V_1-V_4 за типом QS, елевація сегмента ST_{V1-V4} до 2-3 мм, інверсія зубців Т у відведеннях I, aVL, V_1-V_5. Зубці Р нормальної амплітуди і тривалості. Інтервал PQ подовжений до 0,26с.

Висновок: Ритм синусовий, регулярний з частотою серцевих скорочень 71 за хвилину. Трансмуральний передньоперегородковий, передньоверхівковобоковий інфаркт міокарда, гостра стадія. Атріовентрикулярна блокада I ступеня.

ЕКГ 4

R-R - 0,52-0,80-0,88с. ЧСС - 108-75-68 за 1 хв (середня ЧСС- 72 за 1 хв). QRS - 0,11с. QT - 0,32с. ∠QRS = -30°. Електрична вісь серця відхилена вліво. Зубців Р на ЕКГ немає, інтервали R-R різної тривалості. На фрагменті, записаному із швидкістю 25 мм/сек, зареєстровані два деформовані передчасні комплекси QRS: 1-ий - за типом блокади лівої ніжки пучка Гіса, 2-ий - за типом блокади правої ніжки пучка Гіса з дискордантним зміщенням сегмента ST і зубця Т. У відведенні aVL комплекс QRS з патологічним зубцем Q. Комплекси QRS_{V1-V2} за типом QS, QRS_{V3-V4} – із зменшеною амплітудою зубця R.

Висновок: Фібриляція передсердь, нормосистолічна форма, з середньою частотою скорочень шлуночків 72 за хвилину. Політопна шлуночкова екстрасистолія. Блокада передньоверхньої гілки лівої ніжки пучка Гіса. Рубцеві зміни міокарда передньоперегородкововерхівкової ділянки та базальних відділів лівого шлуночка.

ЕКГ 5

R-R- 1,10с. ЧСС - 55 за 1 хв. PQ - 0,20с. QRS - 0,16с. QT - 0,48с. ∠QRS = +88°. Комплекс QRS розширений, деформований, у відведеннях V_1-V_2 має форму rsR', що вказує на повну блокаду правої ніжки пучка Гіса. Сегмент ST_{V1-V3} вище ізолінії, зубець T_{V1} (-), T_{V2-V3} (+). Описані зміни кінцевої частини шлуночкового комплексу у відведеннях V_1-V_3 свідчать про формування гострого інфаркту міокарда.

Висновок: Синусова брадикардія з частотою серцевих скорочень 55 за хвилину. Трансмуральне пошкодження міокарда передньоперегородкової ділянки лівого шлуночка. Повна блокада правої ніжки пучка Гіса. Зареєструвати ЕКГ через одну годину.

ЕКГ 6

R- R - 0,87с. ЧСС - 69 за 1 хв. PQ - 0,18с. QRS - 0,10с. QT - 0,38с. ∠QRS = 30°. Q_{III} = 0,04с, $Q_{II,aVF}$ = 0,03с, елевація сегмента $ST_{III, aVF}$ випуклістю доверху з переходом у негативний рівносторонній зубець Т.

Висновок: Ритм синусовий, регулярний з частотою серцевих скорочень 69 за хвилину. Гострий великовогнищевий інфаркт міокарда задньої стінки лівого шлуночка.

ЕКГ 7

R-R - 0,70с. ЧСС - 85 за 1 хв. PQ - 0,15с. QRS - 0,13с. QT - 0,34с. ∠QRS = +30°. Комплекс QRS розширений, деформований і має форму rSR' у відведенні V_1, що свідчить про повну блокаду правої ніжки пучка Гіса. Тривалість зубця $Q_{II,V5-V6}$= 0,03с, $Q_{III,aVF}$= 0,04с, сегмент ST у цих відведеннях на ізолінії, а зубець Т згладжений (або слабопозитивний), що вказує на рубцеві зміни міокарда нижньої (задньодіафрагмальної) та бокової стінок лівого шлуночка. Зубець $r_{V2}<r_{V1}$, у відведеннях V_3-V_4 реєструється патологічний зубець Q (0,06с), сегмент ST_{V3-V4} вище ізолінії з переходом у позитивний зубець Т. У відведенні V_1 немає дискордантного зміщення сегмента ST і зубця Т. Вказані зміни ЕКГ у відведеннях V_1-V_4 є ознаками гострого інфаркту міокарда передньоперегородкової та передньоверхівкової ділянок лівого шлуночка.

Висновок: Ритм синусовий, регулярний з частотою серцевих скорочень 85 за хвилину. Гострий повторний інфаркт міокарда передньоперегородкової та передньоверхівкової ділянок лівого шлуночка. Рубцеві зміни міокарда задньодіафрагмальної та бокової стінок лівого шлуночка. Повна блокада правої ніжки пучка Гіса.

ЕКГ 8

R-R - 0,70с. ЧСС - 85 за 1 хв. PQ - 0,16с. QRS - 0,08с. QT - 0,36с. Вертикальне положення ЕОС (∠QRS= +74°). Зубець Q патологічний у III відведенні та відведеннях за Слопаком-Партіллою (S_1-S_4). Сегмент $ST_{II,III,aVF,S1-S4}$ на ізолінії, а зубець Т негативний з гострою вершиною. Зубець R_{V2-V3} та зубець T_{V2-V3} дещо збільшеної амплітуди (реципрокні ознаки задньобазального інфаркту міокарда).

Висновок: Ритм синусовий, регулярний з частотою серцевих скорочень 85 за хвилину. Підгостра стадія великовогнищевого інфаркту міокарда задньодіафрагмальної та задньобазальної ділянок лівого шлуночка.

ЕКГ 9

R-R - 1,10с. ЧСС - 55 за 1 хв. PQ - 0,15с. QRS - 0,10с. QT - 0,40с. Електрична вісь серця відхилена вліво (∠QRS = -30°). Комплекс QRS не розширений, зубець R у грудних відведеннях нормальної амплітуди. Сегмент $ST_{I,II,aVL,V2-V3}$ на ізолінії, у відведеннях V_4-V_6 дугоподібна депресія сегмента ST. Зубець $T_{I,aVL,V2-V6}$ негативний, глибокий, симетричний, із загостреною вершиною («коронарний»).

Висновок: Синусова брадикардія з частотою серцевих скорочень 55 за хвилину. Блокада передньоверхньої гілки лівої ніжки пучка Гіса. Дрібновогнищевий інфаркт міокарда передньоперегородкової та верхівковобокової ділянок лівого шлуночка.

ЕКГ 10

R-R - 0,64с. ЧСС - 94 за 1 хв. PQ - 0,16с. QRS - 0,10с. QT - 0,34с. ∠QRS = 0°. Комплекс QRS у відведеннях III, aVF має форму rSr'. Елевація сегмента $ST_{II,III,aVF}$ з переходом у позитивний, збільшеної амплітуди зубець Т. Реципрокні зміни сегмента ST у відведеннях I,aVL,V_2-V_3. Косонизхідна депресія сегмента ST_{V4-V6} з негативним зубцем Т, імовірно, обумовлена погіршенням коронарного кровопостачання субендокардіальних відділів міокарда верхівковобокової ділянки лівого шлуночка.

Висновок: Ритм синусовий, регулярний з частотою серцевих скорочень 94 за хвилину. Гостре порушення коронарного кровообігу за типом трансмурального пошкодження в задньодіафрагмальній ділянці та субендокардіального пошкодження у ділянці верхівки і бокової стінки лівого шлуночка. Для виключення гострого інфаркту міокарда зареєструвати ЕКГ через 30 хвилин.

ЕКГ 11

R-R - 0,40-0,66-0,83с. ЧСС - 150-91-72 за 1 хв (середня ЧСС- 94 за 1 хв). QRS - 0,09с. QT- 0,32с. ∠QRS = -45°. Електрична вісь серця відхилена вліво. Зубців Р на ЕКГ немає. Реєструються хвилі f, які краще видно у від-

веденнях V_1-V_2, що вказує на фібриляцію передсердь. У відведеннях V_4-V_6 комплекс QRS деформований, з дискордантним зміщенням сегмента ST і зубця Т. Регрес зубця R від відведення V_1 до V_4. Комплекс QRS_{V4} за типом QS. $R_{V6} > R_{V5}$. Зубці $T_{I, aVL, V4-V6}$ негативні.

Висновок: Тахісистолічна форма фібриляції передсердь з середньою частотою скорочень шлуночків 94 за хвилину. Поодинока лівошлуночкова екстрасистола. Блокада передньоверхньої гілки лівої ніжки пучка Гіса. Рубцеві зміни міокарда передньоперегородкової та верхівковобокової ділянок лівого шлуночка на фоні його гіпертрофії з систолічним перевантаженням.

ЕКГ 12

R-R - 0,87с. ЧСС - 70 за 1 хв. PQ - 0,20с. QRS - 0,10с. QT - 0,38с. Електрична вісь серця відхилена вліво (∠QRS = -10°). Зубець Р розширений (0,12с), двогорбий. У відведеннях II, III, aVF комплекс QRS з патологічним зубцем Q. Елевація сегмента ST у цих же відведеннях до 1,5мм. Реципрокні зміни (депресія сегмента ST) у відведеннях I, aVL, V_1-V_3. Косонизхідна депресія сегмента ST_{V4-V6} з переходом у негативний зубець Т може бути обумовлена поширенням інфаркту міокарда на верхівку і бокову стінку лівого шлуночка або дрібновогнищевими склеротичними змінами міокарда у цій ділянці (необхідно порівняти з ЕКГ до виникнення гострого інфаркту міокарда).

Висновок: Ритм синусовий, регулярний з частотою серцевих скорочень 70 за хвилину. Гострий Q-інфаркт міокарда (великовогнищевий) задньодіафрагмальної ділянки лівого шлуночка.

ЕКГ 13

R-R - 0,72с. ЧСС - 83 за 1 хв. PQ - 0,12с. QRS - 0,08с. QT - 0,38с. ∠QRS = +90°. Зубець $P_{II,III,aVF}$ негативний, P_{aVR} - позитивний, у грудних відведеннях двофазний. Вказані ЕКГ-ознаки свідчать про прискорений нижньопередсердний ритм. Комплекс QRS_{V2} має форму QS, а у відведеннях I, aVL, V_3–V_6 - QR із патологічним зубцем Q. Сегмент ST у цих відведеннях над ізолінією, а зубець Т двофазний з перевагою його негативної частини.

Висновок: Прискорений нижньопередсердний ритм з частотою 83 за хвилину. Гострий Q-інфаркт міокарда (великовогнищевий) передньоперегородкової та передньоверхівковобокової ділянок лівого шлуночка. Давність ураження необхідно оцінювати з урахуванням клінічних даних.

ЕКГ 14

R-R - 0,82с. ЧСС - 73 за 1 хв. PQ - 0,14с. QRS - 0,08с. QT - 0,40с. ∠QRS = +7°. Комплекс QRS у відведеннях II, III, aVF з поглибленим і розширеним зубцем Q (патологічний Q), сегмент ST на ізолінії, зубець Т згладжений у II відведенні і позитивний у відведеннях III, aVF. Вказані зміни ЕКГ є ознаками рубцевої стадії задньодіафрагмального (нижнього) інфаркту міокарда. У відведеннях V_I-V_3 реєструється комплекс QS, зубець r_{V4-V5} зменшеної амплітуди. Куполоподібне зміщення вгору від ізолінії сегмента ST_{V1-V4}, зубець T_{V2-V5} негативний, з гострою вершиною. Вказані зміни ЕКГ у відведеннях V_1-V_5 вказують на гострий інфаркт міокарда передньоперегородкової та передньоверхівкової ділянок лівого шлуночка з поширенням його на бокову стінку.

Висновок: Ритм синусовий, регулярний з частотою серцевих скорочень 73 за хвилину. Гострий повторний Q-інфаркт міокарда передньоперегородкової та передньоверхівкової ділянок лівого шлуночка з поширенням його на бокову стінку. Великовогнищеві рубцеві зміни міокарда задньодіафрагмальної стінки лівого шлуночка.

ЕКГ 15

R-R - 1,10с. ЧСС - 55 за 1 хв. PQ - 0,18с. QRS - 0,10с. QT - 0,44с. ∠QRS = -20°. Комплекс QRS нормальної тривалості й амплітуди. У відведеннях I, aVL, V_2-V_6 зубець Т негативний, із загостреною вершиною («коронарний»). Депресія сегмента $ST_{I,aVL,V3-V6}$ на 1-2 мм з опуклістю доверху. У відведеннях I, II, III реєструється передчасний розширений комплекс QRS без зубця Р перед ним - шлуночкова екстрасистола.

Висновок: Синусова брадикардія з частотою серцевих скорочень 55 за хвилину. Поодинока шлуночкова екстрасистола. Гострий не-Q-інфаркт міокарда (дрібновогнищевий) передньоверхівковобокової ділянки лівого шлуночка. Давність ураження необхідно оцінювати з урахуванням клінічних даних.

ЕКГ 16

R-R - 0,80с. ЧСС - 75 за 1 хв. PQ - 0,16с. QRS - 0,10с. QT - 0,36с. ∠QRS = +24°. У відведеннях II, III, aVF, V_3-V_6 комплекс QRS з патологічним зубцем Q, а QRS_{V1-V2} - за типом QS. Сегмент ST на ізолінії з переходом у позитивний, невисокої амплітуди зубець Т. Описані зміни ЕКГ є ознаками рубцевих змін міокарда лівого шлуночка.

Висновок: Ритм синусовий, регулярний з частотою серцевих скорочень 75 за хвилину. Великовогнищеві рубцеві зміни міокарда передньоперегородкової, верхівковобокової та задньодіафрагмальної ділянок лівого шлуночка.

ЕКГ 17

R-R - 0,58с. ЧСС - 102 за 1 хв. PQ - 0,14с. QRS - 0,08с. QT - 0,36с. ∠QRS = +70°. У відведеннях aVL, V_1-V_4 реєструється комплекс QS, зубець $R_{I,V5-V6}$ зниженої амплітуди. Сегмент ST у цих відведеннях над ізолінією, а зубець Т двофазний з більшою амплітудою його негативної частини. Вказані зміни ЕКГ є ознаками трансмурального інфаркту міокарда передньоперегородкової і передньоверхівкової ділянок лівого шлуночка з поширенням на бокову стінку та її базальні відділи.

Висновок: Синусова тахікардія з частотою серцевих скорочень 106 за хвилину. Гострий Q-інфаркт міокарда передньоперегородкової, передньоверхівкової ділянок лівого шлуночка з поширенням на бокову стінку та її базальні відділи.

ЕКГ 18

R-R - 0,96с. ЧСС - 62 за 1 хв. PQ - 0,16с. QRS - 0,10с. QT - 0,46с. ∠QRS = -30°. Амплітуда зубця $P_{I,II}$ збільшена, P_{V1} двофазний зі збільшеною негативною фазою, що вказує на гіпертрофію лівого передсердя. Відсутність приросту амплітуди зубця R від V_1 до V_3 та положення сегмента ST_{V1-V3} на ізолінії свідчать про рубцеві зміни міокарда передньоперегородкової ділянки лівого шлуночка. Патологічний зубець Q_{aVL} та знижена амплітуда комплекса QRS з негативними зубцями T_{V4-V6} є проявом рубцевих змін міокарда базальних відділів бокової стінки лівого шлуночка.

Висновок: Ритм синусовий, регулярний з частотою серцевих скорочень 62 за хвилину. Блокада передньоверхньої гілки лівої ніжки пучка Гіса. Гіпертрофія лівого передсердя. Рубцеві зміни міокарда передньоперегородкової ділянки та базальних відділів передньобокової стінки лівого шлуночка.

ЕКГ 19

R-R- 0,74с. ЧСС - 80 за 1 хв. PQ - 0,13с. QRS - 0,08с. QT - 0,38с. ∠QRS = -8°. Комплекс QRS у відведеннях II, III, aVF з патологічним зубцем Q, сегмент ST над ізолінією, а зубець Т негативний, симетричний, з гострою вершиною - «коронарний». У відведеннях V_4-V_6 амплітуда зубця R знижена, реєструються елевація сегмента ST та негативний «коронарний» зубець Т. Вказані зміни ЕКГ є ознаками гострого інфаркту міокарда задньобокової стінки лівого шлуночка з поширенням його на верхівку серця.

Висновок: Ритм синусовий, регулярний з частотою серцевих скорочень 80 за хвилину. Гострий задньобоковий Q-інфаркт міокарда з поширенням на верхівку серця.

ЕКГ 20

R-R- 0,70с. ЧСС - 85 за 1 хв. PQ - 0,12с. QRS - 0,10 с. QT - 0,38с. Комплекс QRS у відведеннях II, III, aVF, V_5-V_6 з патологічним зубцем Q, сегмент $ST_{III,aVF}$ над ізолінією, сегмент $ST_{II,V5-V6}$ на ізолінії з переходом у позитивний, невисокої амплітуди зубець Т. Зубець R_{V2} збільшеної амплітуди (реципрокні ознаки задньобазального інфаркту міокарда). Після третього циклу PQRST реєструється передчасний, деформований за типом блокади правої ніжки пучка Гіса комплекс QRS без зубця Р перед ним та з повною компенсаторною паузою.

Висновок: Ритм синусовий з частотою серцевих скорочень 85 за хвилину. Поодинока лівошлуночкова екстрасистола. Q-інфаркт міокарда задньобокової та задньобазальної ділянок лівого шлуночка. Про давність інфаркту необхідно судити з урахуванням клінічних даних та ЕКГ-динаміки.

ЕКГ 21

R-R - 1,28с. ЧСС - 47 за 1 хв. PQ - 0,14с. QRS - 0,11с. QT - 0,50с. Електрична вісь серця відхилена вліво (∠QRS = -11°). Інтервал PQ вкорочений відносно частоти серцевих скорочень. Комплекс QRS суправентрикулярної форми. Зубець R у грудних відведеннях збільшеної амплітуди: R_{V4}=48мм, R_{V5}=38мм. Зубець

S_{V1}=23мм. $R_{V5}+S_{V1}$>35мм. Горизонтальна депресія сегмента ST_{V3-V4} до 3мм, а у відведеннях I, aVL, V_2-V_6 - 2мм. Зубець $T_{I,aVL,V2-V6}$ негативний, глибокий, асиметричний.

Висновок: Синусова брадикардія з частотою серцевих скорочень 47 за хвилину. Брадикардія, імовірно, обумовлена синоатріальною блокадою II ступеня 2:1 (синдром слабкості синусового вузла?). Гіпертрофія лівого шлуночка. Субендокардіальна ішемія міокарда передньоперегородкової та верхівковобокової ділянок лівого шлуночка.

ЕКГ 22

R-R- 0,58с. ЧСС - 102 за 1 хв. PQ - 0,16с. QRS - 0,10с. QT - 0,34с. ∠QRS = +15°. Комплекс QRS у відведенні aVL з патологічним зубцем Q. Зубець R_{V2-V4} зниженої амплітуди. Куполоподібне зміщення вгору від ізолінії сегмента $ST_{I,aVL,V1-V6}$ на 3-8 мм, без чіткого переходу в зубець Т. Реципрокні зміни у II, III, aVF відведеннях.

Висновок: Синусова тахікардія з частотою серцевих скорочень 102 за хвилину. Гостра стадія передньоперегородкового, передньоверхівкового Q-інфаркту міокарда з поширенням на бокову стінку лівого шлуночка.

ЕКГ 23

R-R – 1,10 с. P-P - 0,79 с. Частота скорочень шлуночків – 55 за 1 хв., частота скорочень передсердь – 76 за 1 хв. P – 0,10 с. QRS – 0,08 с. QT – 0,40 с. Зубці Р не пов'язані з шлуночковими комплексами і нашаровуються на різні ділянки комплексу QRST та ізолінії. Сегмент $ST_{II,III,aVF}$ вище ізолінії на 4-6 мм з переходом у позитивний зубець Т, сегмент ST у відведеннях I, aVL, V_1-V_5 нижче ізолінії (реципрокні зміни).

Висновок: Гострий інфаркт міокарда задньодіафрагмальної ділянки лівого шлуночка. АВ блокада III ступеня: ритм для передсердь синусового походження з частотою 76 за хвилину, ритм для шлуночків з АВ з'єднання з частотою 55 за хвилину.

ЕКГ 24

R-R – 1,24 с. P-P – 0,62 с. Частота скорочень шлуночків – 48 за 1 хв., частота скорочень передсердь – 96 за 1 хв. P – 0,09 с. PQ – 0,23 с. QRS – 0,08 с. QT – 0,38 с. Після кожного другого зубця Р немає комплексу QRST, тобто імпульс не проводиться з передсердь до шлуночків. Комплекс QRS за типом QS у відведеннях III, aVF, елевація сегмента $ST_{II,III,aVF}$ до 5 мм без чіткого зубця Т у цих відведеннях. Реципрокні зміни в I, aVL, а також у відведеннях V1, V2 у вигляді депресії сегмента ST з переходом в (-/+) зубець Т свідчать про ураження задньодіафрагмальної та задньобазальної ділянок лівого шлуночка.

Висновок: Ритм синусовий з частотою скорочень передсердь 96 за хвилину, частота скорочень шлуночків – 48 за хвилину. Атріовентрикулярна блокада II ступеня 2:1. Гострий поширений інфаркт міокарда задньої стінки лівого шлуночка.

ЕКГ 25. *(Зареєстрована в перші години хвороби).*

R-R – 0,95 с. ЧСС – 63 за 1 хв. PQ – 0,16 с. P – 0,10 с. QRS – 0,09 с. QT – 0,38 с. Комплекс QRS у відведеннях II, III, aVF, S_1-S_4 за типом QR з елевацією сегмента ST до 8 мм і позитивним зубцем Т. У відведеннях I, aVL, V_1-V_3 реєструються реципрокні зміни у вигляді депресії сегмента ST з переходом у негативний зубець Т.

Висновок: Ритм синусовий з частотою серцевих скорочень 63 за хвилину. Гострий поширений інфаркт міокарда задньої стінки лівого шлуночка.

ЕКГ 26

R-R – 0,87 с. ЧСС – 69 за 1 хв. PQ – 0,12 с. P – 0,10 с. QRS – 0,09 с. QT – 0,42 с. Зубець Р двогорбий, у відведеннях II, III, aVF амплітуда другої фази більше першої, у відведеннях aVL, V_1, V_2 превалює негативна фаза, відстань між вершинами 0,06 с. У відведеннях I, aVL, а також у всіх грудних відведеннях реєструється значний підйом сегмента ST (від 4 до 48 мм) з переходом у позитивний зубець Т. Комплекс QRS_{V1-V3} за типом QR, а у відведеннях I, aVL,V_4-V_6 - високий зубець R із високо піднятим сегментом ST і зубцем Т формують монофазну криву. Реципрокні зміни чітко простежуються у відведеннях II, III, aVF у вигляді значної депресії сегмента ST з переходом у позитивний зубець Т.

Висновок: Ритм синусовий, регулярний з частотою серцевих скорочень 69 за хвилину. Гострий інфаркт міокарда передньоперегородкової, верхівковобокової ділянок лівого шлуночка. Ознаки гострого перевантаження лівого передсердя.

ЕКГ 27

R-R – 0,50 с. ЧСС – 120 за 1 хв. P – 0,09 с. PQ – 0,14 с. QRS – 0,09 с. QT – 0,34 с. Комплекс $QRS_{II,III,aVF}$ за типом QR, у відведеннях V_5-V_6 - qR з наступною елевацією сегмента ST до 3 мм та негативним зубцем T. У відведенні V_1 реєструється елевація сегмента ST з негативним зубцем T. Комплекс QRS у відведеннях V_{3R}-V_{5R} за типом QS з підйомом сегмента ST випуклістю вгору і негативним зубцем T.

Висновок: Синусова тахікардія з частотою серцевих скорочень 120 за хвилину. Гострий інфаркт міокарда задньодіафрагмальної і бокової стінок лівого шлуночка та інфаркт міокарда правого шлуночка.

ЕКГ 28

R-R – 0,58 с. ЧСС – 103 за 1 хв. PQ – 0,19 с. P – 0,10 с. QRS – 0,08 с. QT – 0,36 с. Відхилення ЕОС вліво ($\angle$QRS = - 50°). Зубець P нормальної амплітуди та тривалості. У відведеннях V_1-V_5 немає приросту амплітуди зубця R, а зубець R_{V6} зниженої амплітуди. Елевація сегмента $ST_{I,aVL,V1-V6}$ на 2-6 мм з переходом у позитивний зубець T. Реципрокні зміни у відведеннях II, III, aVF у вигляді депресії сегмента ST з переходом у негативний зубець $T_{III,aVF}$.

Висновок: Синусова тахікардія з частотою серцевих скорочень 103 за хвилину. Блокада передньоверхньої гілки лівої ніжки пучка Гіса. Гострий поширений інфаркт міокарда передньої стінки лівого шлуночка.

ЕКГ 29

R-R – 0,98 с. ЧСС – 61 за 1 хв. PQ – 0,13 с. P – 0,10 с. QRS – 0,08 с. QT – 0,46 с. Нормальне положення ЕОС ($\angle$QRS = +67°). Зубець P нормальної тривалості й амплітуди. У відведенні aVL комплекс QRS має форму QS, зубець $T_{V1,V2,V3}$ – негативний, рівнобедрений, із загостреною вершиною, що свідчить про вогнищеві зміни міокарда передньої стінки, а також базальних відділів бокової стінки лівого шлуночка. Для уточнення поширеності вказаних змін міокарда необхідно зареєструвати ЕКГ у грудних відведеннях на два міжребер'я вище звичайних позицій. Сегмент ST в усіх відведеннях на ізолінії.

Висновок: Ритм синусовий, регулярний з частотою серцевих скорочень 61 за хвилину. Великовогнищевий інфаркт міокарда базальних відділів передньої і бокової стінок лівого шлуночка (рубцева стадія?). Точніше давність ураження необхідно оцінити з урахуванням даних анамнезу, клінічної картини та реєстрації ЕКГ у динаміці.

ЕКГ 30

R-R – 0,86 с. ЧСС – 69 за 1 хв. PQ – 0,18 с. P – 0,14 с. QRS – 0,10 с. QT – 0,44 с. Електрична вісь серця за типом S_I–S_{II}–S_{III}. Зубець P широкий, двогорбий, відстань між вершинами 0,07 с. $P_{V1,V2}$ негативний, P_{aVL} (-/+), що вказує на гіпертрофію лівого передсердя з його перевантаженням. Амплітуда комплексу $QRS_{V5,V6}$ знижена. Негативний, рівнобедрений зубець $T_{I,aVL,V4-V6}$ свідчить про вогнищеві зміни в базальних відділах бокової стінки лівого шлуночка. Зниження сегмента $ST_{II,III,aVF}$ на 1 мм можна розцінити як реципрокні зміни.

Висновок: Ритм синусовий з частотою серцевих скорочень 69 за хвилину. Дрібновогнищеві зміни міокарда бокової стінки лівого шлуночка та її високих відділів. Точніше про давність цих змін необхідно судити з урахуванням даних анамнезу, клініки та динаміки ЕКГ. Ознаки гіпертрофії лівого передсердя з його перевантаженням.

ЕКГ 31. *(Зареєстрована через 1,5 години після початку больового синдрому).*

R-R – 0,94 с. ЧСС – 64 за 1 хв. PQ – 0,14 с. P – 0,10 с. QRS – 0,10 с. QT – 0,40 с. Відхилення ЕОС вліво ($\angle$QRS = - 60°). Зубець P нормальної тривалості й амплітуди. Комплекс QRS у відведеннях V_1-V_3 за типом QS, у V_4 – QR. Елевація сегмента ST на 1,5-2 мм у відведеннях I, aVL та куполоподібна елевація сегмента ST у відведеннях V_2-V_5 (у відведенні V_2 до 23 мм) з переходом у позитивний зубець T свідчать про початок (перші години) гострого інфаркту міокарда передньоперегородкової, верхівковобокової ділянок лівого шлуночка. Реципрокні зміни у відведеннях III, aVF у вигляді депресії сегмента ST з ізоелектричним зубцем T.

Висновок: Ритм синусовий з частотою серцевих скорочень 64 за хвилину. Гострий інфаркт міокарда передньоперегородкової і верхівковобокової ділянок лівого шлуночка. Блокада передньоверхньої гілки лівої ніжки пучка Гіса.

ЕКГ 32. *(Зареєстрована через 3 тижні від початку хвороби).*

R-R – 0,81 с. ЧСС – 74 за 1 хв. PQ – 0,14 с. P – 0,12 с. QRS – 0,08 с. QT – 0,40 с. Горизонтальне положення ЕОС (∠QRS = + 15°). Перехідна зона між відведеннями V_2 і V_3. Реєструється негативний зубець Т невеликої амплітуди у відведеннях I, aVL, та глибокий, симетричний, з загостреною вершиною T_{V2-V6} з максимальною амплітудою у відведеннях V_3-V_4. Сегмент ST на ізолінії в усіх відведеннях. Описані зміни кінцевої частини шлуночкового комплексу свідчать про дрібновогнищеві зміни міокарда передньоперегородкової, передньоверхівковобокової ділянок лівого шлуночка з поширенням на базальні відділи.

Висновок: Ритм синусовий з частотою серцевих скорочень 74 за хвилину. Дрібновогнищевий поширений інфаркт міокарда передньої стінки лівого шлуночка.

ЕКГ 33

R-R – 0,78 с. ЧСС – 77 за 1 хв. PQ – 0,20 с. P – 0,10 с. QRS – 0,08 с. QT – 0,42 с. Горизонтальне положення ЕОС (∠QRS = + 8°). Перехідна зона між відведеннями V_2 і V_3. Комплекс QRS_{V1} у вигляді RS. $R_{V5}>R_{V4}$ (R_{V5} = 45 мм, R_{V4} = 43 мм). $R_{V5} + S_{V2}$ = 60 мм. Горизонтальна депресія сегмента $ST_{I,aVL}$ на 1,5 мм, ST_{II} – на 2 мм, косонизхідна депресія сегмента ST у відведеннях V_1-V_6 до 6 мм з переходом в (-/+) Т, що свідчить про субендокардіальну ішемію міокарда передньоперегородкової, передньоверхівковобокової ділянок лівого шлуночка.

Висновок: Ритм синусовий з частотою серцевих скорочень 77 за хвилину. Субендокардіальна ішемія міокарда передньоперегородкової та передньоверхівковобокової ділянок лівого шлуночка. Вказані зміни міокарда необхідно порівняти з клінічними даними, зареєструвати ЕКГ у динаміці. Показана невідкладна госпіталізація в кардіологічне відділення.

ЕКГ 34А. *(Зареєстрована 15.10.2010 р. о 12:40).*

R-R – 0,63 с. ЧСС – 95 за 1 хв. PQ – 0,16 с. P – 0,10 с. QRS – 0,08 с. QT – 0,30с. Комплекс QRS у відведеннях V_1-V_4 має графіку QS, QRS_{V5-V6} - RS. У відведеннях V_1–V_4 куполоподібний підйом сегмента ST до 3 мм з переходом у позитивний зубець Т, елевація $ST_{V5–V6}$ до 1,5 мм. Описані зміни свідчать про гострий трансмуральний інфаркт міокарда передньоперегородкової та верхівкової ділянок лівого шлуночка з поширенням на бокову стінку. QRS_{II} типу QRs та $QS_{III,aVF}$ із сегментом ST на ізолінії і позитивним зубцем Т є ознаками рубцевих змін міокарда задньодіафрагмальної стінки лівого шлуночка.

Висновок: Синусова тахікардія з частотою серцевих скорочень 95 за хвилину. Гострий трансмуральний інфаркт міокарда передньоперегородкової та верхівкової ділянок лівого шлуночка з поширенням на бокову стінку. Рубцеві зміни міокарда задньодіафрагмальної стінки лівого шлуночка.

ЕКГ 34Б. *(ЕКГ того ж хворого зареєстрована 15.10.2010 р. о 18:56).*

R-R – 0,54 с. ЧСС – 111 за 1 хв. PQ – 0,16 с. P – 0,10 с. QRS – 0,08 с. QT – 0,28 с. Зубець Р двовершинний, відстань між вершинами 0,06 с, амплітуда другої фази зубця $P_{I, aVL}$ більше першої. Друга фаза зубця Р негативна та більш виражена у відведеннях III, aVF, V_1, що свідчить про перевантаження лівого передсердя. Амплітуда комплексів QRS знижена у стандартних та підсилених відведеннях. Реєструється графіка QR_{II} та $QS_{III, aVF}$. Різко зменшилась амплітуда зубця $R_{V5,V6}$, комплекс QRS у вигляді rsr'. Зберігається підйом сегмента ST до 3 мм у грудних відведеннях, збільшилася елевація сегмента $ST_{V5,V6}$, негативний зубець Т ще не сформувався.

Висновок: Синусова тахікардія з частотою серцевих скорочень 111 за хвилину. Гострий трансмуральний інфаркт міокарда передньоперегородкової та передньоверхівкової ділянок лівого шлуночка із залученням бокової стінки. Рубцеві зміни міокарда задньодіафрагмальної стінки лівого шлуночка. Гостре перевантаження лівого передсердя.

ЕКГ 35

R-R – 1,02 с. ЧСС – 59 за 1 хв. PQ – 0,16 с. P – 0,09 с. QRS – 0,14 с. QT – 0,40 с. Комплекс QRS розширений, деформований за рахунок порушення внутрішньошлуночкової провідності по правій ніжці пучка Гіса. Амплітуда комплексу QRS знижена в стандартних відведеннях, має вигляд QRs у відведенні aVL, QR у відведеннях V_1-V_4 з високим зубцем R, $rS_{V5,V6}$. У цих же відведеннях реєструється елевація сегмента ST до 2 мм з переходом у негативний зубець Т. Вищеперераховані ознаки відповідають гострій стадії інфаркту міокарда.

Висновок: Ритм синусовий з частотою серцевих скорочень 59 за хвилину. Гострий інфаркт міокарда передньоперегородкової, передньоверхівковобокової ділянок лівого шлуночка та його базальних відділів. Повна блокади правої ніжки пучка Гіса. Співставити з клінікою, терміном початку інфаркту та спостерігати ЕКГ у динаміці. Рекомендовано проведення ехокардіографії для виключення аневризми передньоверхівкової ділянки лівого шлуночка.

ЕКГ 36

R-R – 1,1-1,8 с. ЧСС – 33-54 за 1 хв. QRS – 0,11 с. QT – 0,44 с. Вертикальне положення ЕОС (∠QRS = +90º). Перехідна зона у відведеннях V_5-V_6. Зубців Р немає, хвилі f краще реєструються у III та правих грудних відведеннях. Пізній зубець R в aVR. Комплекс QRS за типом QR у відведеннях V_1-V_2 та qrS у відведенні V_3. Елевація сегмента ST_{V1}, косонизхідна депресія сегмента ST_{V3-V4}, негативний зубець Т у відведеннях V_1-V_4 та (+/-) у відведенні V_5.

Висновок: Фібриляція передсердь, брадисистолічна форма із середньою частотою серцевих скорочень 44 за хвилину. Неповна блокади правої ніжки пучка Гіса. Великовогнищеві рубцеві зміни міокарда передньоперегородкової та верхівкової ділянок лівого шлуночка.

ЕКГ 37

R-R – 0,40 - 0,56 – 0,74 с. ЧСС – 150 – 107 – 81 за 1 хв. QRS – 0,10 с. QT – 0,38 с. Відхилення електричної осі серця вліво (∠QRS = - 60º). Зубців Р немає. Замість них реєструються хвилі фібриляції f. У відведеннях V_1-V_2 комплекс QRS має графіку QR, у відведеннях III, aVF, V_3-V_4 - QS, а у II відведенні – qRS. Сегмент ST у відведеннях I,aVL,V_5,V_6 на ізолінії з переходом у слабонегативний зубець Т, в правих грудних відведеннях сегмент ST на ізолінії, зубець Т позитивний.

Висновок: Фібриляція передсердь, тахісистолічна форма з середньою частотою скорочень шлуночків 110 за хвилину. Неповна блокада правої ніжки та блокада передньоверхньої гілки лівої ніжки пучка Гиса. Великовогнищеві рубцеві зміни міокарда передньоперегородкової, верхівкової та задньодіафрагмальної ділянок лівого шлуночка.

ЕКГ 38

R-R – 0,39 – 0,47 с. Середня ЧСС – 139 за 1 хв. QRS – 0,07 с. Горизонтальне положення ЕОС (∠QRS = +15º). Зубців Р немає. Замість них реєструються хвилі f дрібнохвильової фібриляції передсердь. Комплекси QRS суправентрикулярної форми. Реєструється косонизхідна депресія сегмента ST у відведеннях I, II, aVL, aVF та V_2-V_5 (у відведеннях V_3-V_4 – до 6 мм) з переходом у (-/+) зубець Т, а також горизонтальна депресія сегмента ST до 2 мм - у відведенні V_6.

Висновок: Фібриляція передсердь, тахісистолічна форма з середньою частотою скорочень шлуночків 139 за хвилину. Субендокардіальна ішемія міокарда передньоперегородкової, верхівковобокової і задньодіафрагмальної ділянок лівого шлуночка. Для виключення субендокардіального інфаркту міокарда співставити ЕКГ з клінічною картиною та показниками вмісту кардіоспецифічних ферментів.

ЕКГ 39

R-R – 0,87 с. ЧСС – 68 за 1 хв. P – 0,09 с. PQ - 0,18с. QRS – 0,12 с. QT – 0,38 с. Відхилення електричної осі серця вліво (∠QRS = - 53º). Шлуночковий комплекс у I відведенні розширений, деформований, у вигляді монофазного, високого зубця R, зубця q немає. У відведенні aVL комплекс QRS має форму qR з широким зубцем q (0,04с). Відсутній приріст амплітуди зубця R від відведення V_1 до V_2. Зубець S добре простежується у всіх грудних відведеннях, S_{V5-V6} неглибокий, широкий (0,05с). Сегмент $ST_{I,aVL}$ на ізолінії, у відведеннях II, III, aVF, V_3-V_6 косонизхідний з переходом в (-/+) зубець $T_{II,III,aVF}$ та (-) T_{V3-V6}.

Висновок: Ритм синусовий, регулярний з частотою серцевих скорочень 68 за хвилину. Дистальна блокада передньоверхньої гілки лівої ніжки пучка Гіса. Великовогнищеві рубцеві зміни міокарда базальних відділів передньобокової стінки лівого шлуночка. Для визначення давності цих змін необхідно оцінити попередні ЕКГ та спостерігати ЕКГ в динаміці.

ЕКГ при тромбоемболії легеневої артерії. Зміни ЕКГ при ТЕЛА зумовлені гострим перевантаженням, дилятацією та можливою ішемією правого шлуночка, підвищенням симпатичної стимуляції, зміною положення серця в грудній клітці. Вони залежать від масивності тромбоемболії, тривалості хвороби, наявності рецидивів. У 30-60% випадків ТЕЛА змін ЕКГ може не бути. Характерними є синусова тахікардія та ознаки гострого перевантаження правого шлуночка. Найбільш специфічним критерієм вважається поява вираженого зубця Q_{III} (нагадує такий при нижньому ІМ) і вираженого зубця S_I («ознака S_I-Q_{III}»). Глибокий зубець Q у III відведенні може поєднуватися з підйомом сегмента ST, що переходить у негативний зубець Т. Підйом сегмента ST також спостерігається у відведенні aVF. Але на відміну від заднього ІМ, при ТЕЛА тривалість Q у відведеннях II і aVF не є більшою за 0,03 с, а амплітуда – не глибше 2 мм. Немає також підйому сегмента ST у відведенні II, реципрокних змін сегмента ST у відведеннях I і aVL. Інверсія зубця Т може виникати у правих грудних відведеннях (ЕКГ 16Б, 16В). Інколи на фоні ТЕЛА у відведенні V_1 з'являється зубець r', виникають повна або неповна БПНПГ, зміни зубця Р за типом P-pulmonale, зміщення перехідної зони вліво, поворот ЕОС вправо, передсердні аритмії. У відведенні aVR нерідко реєструється пізній зубець R. У хворих з рецидивуючою ТЕЛА часто знаходять ознаки ГПШ.

ЕКГ при перикардиті. Зміни ЕКГ, спричинені перикардитом, пов'язують з трьома факторами: випотом, пошкодженням поверхневого міокарда внаслідок підвищеного тиску рідини або відкладення фібрину, а також міокардитом. При ексудативному перикардиті характерним є зниження вольтажу комплексу QRS та коливання його амплітуди (електрична альтернація) у всіх відведеннях. Виявлення електричної альтернації зубців Р, комплексів QRS та зубців Т дозволяє запідозрити наявність тампонади серця.

При фібринозному перикардиті спостерігаються зміни кінцевої частини шлуночкового комплексу. Характерним є підйом сегмента ST дугою догори з переходом його в зубець Т (конкордантні зміни сегмента ST і зубця Т). На відміну від ІМ, підйом сегмента ST спостерігається у більшості відведень (крім тих, де основний зубець комплексу QRS спрямований униз), при цьому немає реципрокних змін сегмента ST (ЕКГ 17, 22А). На відміну від ІМ, при перикардиті ніколи не формується патологічний зубець Q (ЕКГ 22Б). У період одужання спостерігається поступове (протягом періоду від декількох днів до 2-3 тижнів) зниження сегмента ST, і тільки після цього формується ізоелектричний, а потім негативний зубець Т. Ці зміни зубця Т зумовлені супутнім міокардитом («епікардитом»), і виявляють їх у грудних та стандартних відведеннях, за винятком aVR і V_1. Амплітуда негативних зубців Т звичайно низька, нерідко наявна також зазубреність зубців Т (ЕКГ 22 Б, В).

ЕКГ при міокардиті. Найпоширенішою знахідкою на ЕКГ є інверсія зубця Т у грудних і стандартних відведеннях, інколи – з депресією сегмента ST. Міокардит часто поєднується з фібринозним або ексудативним перикардитом. Інколи відхилення сегмента ST при міокардиті (зокрема, у дітей) нагадують такі при гострому ІМ. У хворих з міокардитом часто спостерігаються синусова тахікардія, подовження інтервалу QT; інколи з'являються патологічні зубці Q, які нагадують ІМ. На користь діагнозу міокардиту свідчить наявність супутніх шлуночкових аритмій, АВ або внутрішньошлуночкових блокад.

ЕКГ при кардіоміопатіях. При дилятаційній кардіоміопатії у пацієнтів із збереженим синусовим ритмом часто наявні зміни зубця Р, характерні для збільшення лівого або обох передсердь. Втім, найчастіше спостерігаються ознаки гіпертрофії або дилятації ЛШ. У деяких пацієнтів ознаки ГЛШ менш виражені внаслідок внутрішньошлуночкових блокад або супутньої ГПШ. У більшості пацієнтів з дилятаційною кардіоміопатією виникають АВ або внутрішньошлуночкові блокади, зокрема, АВ блокада I ступеня, повна або неповна БЛНПГ, збільшення тривалості комплексу QRS, тощо. Часто реєструються синусова тахікардія, суправентрикулярні або шлуночкові аритмії, а після виникнення маніфестної серцевої недостатності – ФП. Нерідко наявні патологічні зубці Q, які нагадують ІМ передньої або нижньої локалізації.

Зміни ЕКГ з'являються у більшості пацієнтів з гіпертрофічною кардіоміопатією. Найчастіше у них є ознаки ГЛШ з/без патологічних зубців Q. Якщо з'являються патологічні зубці Q у нижніх або бокових відведеннях і підвищується ампліт-

туда зубців R у правих грудних відведеннях, потрібно здійснювати диференціальну діагностику з ІМ відповідних локалізацій (ЕКГ 18). У більшості пацієнтів з гіпертрофічною кардіоміопатією наявні первинні або вторинні зміни зубця Т. Гігантські (амплітудою більше 1 мВ) інвертовані зубці Т у грудних відведеннях частіше реєструють у пацієнтів з верхівковою гіпертрофічною кардіоміопатією (ЕКГ 19).

Типовою для аритмогенної дисплазії правого шлуночка (АДПШ) знахідкою на ЕКГ є інверсія зубця Т у правих грудних відведеннях (ЕКГ 20). Потрібно зважати на те, що «ювенільний» тип інверсії зубців Т розглядається як варіант норми у дітей і молодих людей, зустрічається у переважної більшості пацієнтів з АДПШ. Для АДПШ також характерне виражене фракціонування термінального компонента комплексу QRS, яке називають «хвилею епсилон». Цей феномен зустрічається у третини пацієнтів з АДПШ. У багатьох випадках спостерігають збільшення тривалості комплексу QRS у відведеннях V_1-V_3 понад 110 мс, зміни графіки шлуночкового комплексу за типом повної чи неповної БПНПГ, а у переважної більшості пацієнтів – збільшення тривалості висхідної частини зубця S понад 55 мс.

Синдром ранньої реполяризації шлуночків. Елевація сегмента ST зустрічається в нормі у деяких здорових осіб, особливо молодих чоловіків. Найчастіше цей тип ЕКГ, який позначають терміном «синдром ранньої реполяризації», характеризується наявністю підвищення точки J і сегмента ST у грудних відведеннях і/або відведеннях від кінцівок, з реципрокною депресією сегмента ST у відведенні aVR (ЕКГ 21). Часто спостерігаються високі, гостроконечні зубці Т (інколи негативні Т у лівих грудних відведеннях), зміщення перехідної зони вправо, вертикальне положення ЕОС у фронтальній площині і синусова брадикардія. Вказані особливості ЕКГ можуть зникати після фізичного навантаження або введення ізопротеренолу і вважаються доброякісними. Графіку «ранньої реполяризації» потрібно диференціювати від змін ЕКГ при гострому перикардиті, для якого характерна елевація сегмента ST у відведеннях від кінцівок і грудних відведеннях. Амплітуда зубців Т у лівих грудних відведеннях більша в осіб з «ранньою реполяризацією», ніж при гострому перикардиті.

Синдром передчасного збудження шлуночків. Преекзитацію (передчасне збудження шлуночків) визначають як збудження більшої або меншої частини міокарда шлуночка імпульсом, проведеним з передсердь через додаткові шляхи раніше, ніж при проведенні його через АВ вузол і систему Гіса-Пуркіньє. За наявності ЕКГ-ознак передчасного збудження через пучок Кента використовують термін «*феномен преекзитації*», а у випадку поєднання ЕКГ-ознак передчасного збудження шлуночків з пароксизмальними тахіаритміями – «*синдром преекзитації*» (синдром Вольфа-Паркінсона-Уайта) (14А, 14Б).

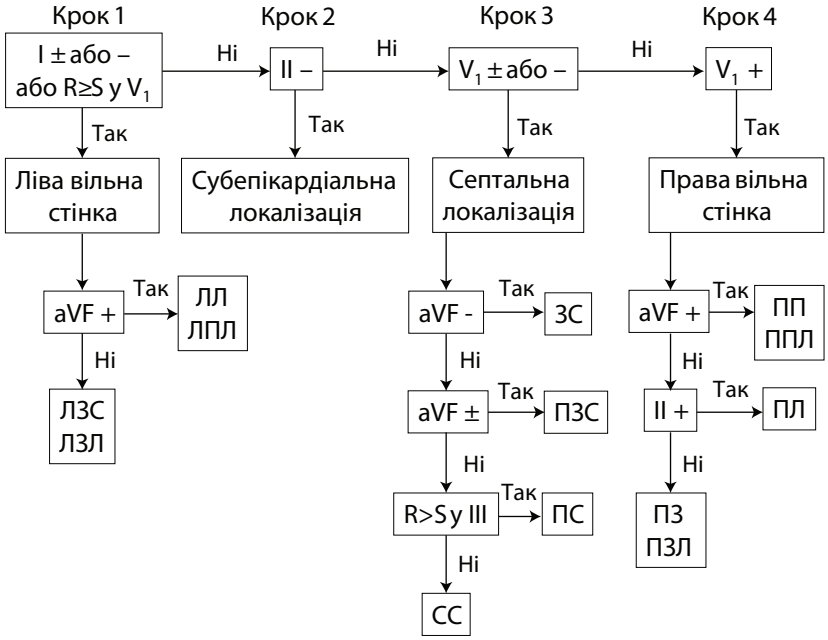

Рисунок. Алгоритм оцінки локалізації ДШП [Arruda M.S. et al., 1998]. ЛЛ – лівий латеральний, ЛПЛ – лівий передньолатеральний, ЛЗС – лівий задньосептальний, ЛЗЛ – лівий задньолатеральний, ЗС – задньосептальний, ПЗС – правий задньосептальний, ПС – передньосептальний, СС – середньосептальний, ПП – правий передній, ППЛ – правий передньолатеральний, ПЛ – правий латеральний, ПЗ – правий задній, ПЗЛ – правий задньолатеральний.

Маніфестна преекзитація характеризується антероградним проведенням імпульсів через додатковий шлях. Через додаткові шляхи імпульси можуть поширюватися від передсердь до шлуночків (пучки Кента), від передсердь до АВ з'єднання (пучок Джеймса), від АВ з'єднання до шлуночків (пучки Махейма).

Передчасне збудження міокарда шлуночків проявляється певними особливостями ЕКГ. Внаслідок прискореного проходження імпульсу від передсердь до шлуночків тривалість інтервалу PQ зменшується. Спостерігається початкова деформація шлуночкового комплексу з виникненням «сходинки» на висхідному коліні зубця R, так званої хвилі дельта. Оскільки хід подальшого збудження шлуночків не змінюється, закінчення комплексу QRS може суттєво не відрізнятися від нормального як за графікою, так і тривалістю. Але хвиля дельта спричинить збільшення загального часу збудження шлуночків з розширенням комплексу QRS до 0,12 с і більше. Початкове аномальне поширення збудження у шлуночках може зумовити зміни напрямку реполяризації шлуночків з інверсією зубця Т і можливим зміщенням сегмента ST (ЕКГ 1, 5, 8).

У 1998 році Arruda M.S. et al. запропонували алгоритм, який дозволяє диференціювати додаткові шляхи проведення (ДШП) у вільних стінках лівого і правого шлуночків, субепікардіальні та перегородкові ДШП (рис.).

На першому кроці алгоритму виявляють лівобічні ДШП. Про це свідчить негативна або ± Δ-хвиля у відведенні I, а також те, що амплітуда зубця R дорівнює або є більшою за амплітуду зубця S у відведенні V_1. Якщо при цьому Δ-хвиля позитивна у відведенні aVF, можна передбачити бокову або передньобокову (ЕКГ 15), а при негативній її спрямованості у відведенні aVF – задньобокову або задньоперегородкову локалізацію ДШП (ЕКГ 1, 6, 10, 11).

Якщо немає ознак наявності лівобічних ДШП, на другому кроці алгоритму оцінюють Δ-хвилю у відведенні II. Її негативна спрямованість з формуванням шлуночкового комплексу типу QS свідчить про субепікардіальну локалізацію ДШП у ділянці коронарного синуса, нерідко – в поєднанні з аномалією його розвитку (ЕКГ 3).

При відсутності вказаних змін на третьому кроці оцінюють наявність ознак перегородкової локалізації ДШП. Про це свідчить негативна або ± Δ-хвиля у відведенні V_1. Далі звертають увагу на спрямованість Δ-хвилі у відведеннях aVF і III. Негативна або ± Δ-хвиля у відведенні aVF вказує на задньоперегородкову локалізацію ДШП. Якщо цих ознак немає, співвідношення R>S у III відведенні є характерним для передньоперегородкової локалізації ДШП. Врешті-решт, в іншому випадку можна думати про середньоперегородковий ДШП (ЕКГ 2, 4, 14А).

Якщо ознак септальних ДШП немає, на останньому кроці роблять висновок про локалізацію ДШП у вільній стінці правого шлуночка. При позитивній Δ-хвилі у відведенні aVF можна думати про праву передню або праву передньобокову локалізацію ДШП (ЕКГ 5, 9). Якщо цієї ознаки немає, звертають увагу на спрямованість Δ-хвилі у II відведенні. Якщо вона позитивна, припускають праву бокову, а в іншому випадку – праву задню або праву задньобокову локалізацію ДШП. Важливо зазначити, що напрямок Δ-хвилі оцінюється у перші 20-40 мс від початку комплексу QRS у всіх 12 відведеннях.

Точність топічної діагностики суттєво знижується за наявності множинних ДШП. Крім того, на достовірність діагностики можуть впливати ступінь преекзитації (співвідношення проведення через ДШП і нормальні провідні шляхи), а також наявність супутніх хвороб серця (наприклад, після перенесеного інфаркту міокарда). Кінцевий висновок про локалізацію ДШП можна зробити лише на підставі електрофізіологічного дослідження з картуванням серця.

Зміни, характерні для синдрому ВПУ, можуть спостерігатися постійно, бути *інтермітуючими* (періодично зникати) (ЕКГ 9), *латентними* (індукуватись під час діагностичної кардіостимуляції) або *транзиторними* (з'являтися протягом коротких проміжків часу). В останньому випадку здійснюється диференціальна діагностика з екстрасистолією та транзиторними порушеннями внутрішньошлуночкової провідності.

Функціонування додаткового пучка Джеймса супроводжується вкороченням інтервалу PQ без деформації шлуночкового комплексу (ЕКГ 7,23А), а пучка Махейма – деформацією шлуночкового комплексу за рахунок хвилі дельта без вкорочення інтервалу PQ (ЕКГ 12). Поєднання пучків Джеймса і Махейма проявляється графікою, типовою для синдрому ВПУ. Вказані варіанти передчасного збудження шлуночків можуть також поєднуватися з суправентрикулярними пароксизмальними тахіаритміями (ЕКГ 23А, 23Б).

Синдром подовженого інтервалу QT. Вроджений QT-синдром являє собою порушення реполяризації міокарда внаслідок вроджених чи набутих каналопатій. Він характеризується

збільшенням тривалості коригованого інтервалу QT (співвідношення тривалості інтервалу QT і квадратного кореня з тривалості інтервалу RR; в нормі цей показник менше 440 мс), морфологічними змінами зубця Т та підвищенням ризику виникнення пірует-тахікардії. Якщо клінічна картина дозволяє припускати аритмічне походження нападів синкопе і наявне подовження коригованого інтервалу QT понад 480 мс, діагноз не викликає сумніву.

Синдром Бругада. Цей синдром характеризується особливим типом ЕКГ (псевдоблокада правої ніжки пучка Гіса, підйом сегмента ST у відведеннях V_1-V_3, АВ блокада I ступеня), у поєднанні з документованими епізодами стійкої ШТ або фібриляції шлуночків, або сімейним анамнезом раптової серцевої смерті у молодому віці. Хвороба має успадкований характер. Іонні каналопатії призводять до розладів електричної функції серця та фатальних серцевих аритмій. У пацієнтів із синдромом Бругада описані три варіанти змін сегмента ST і зубця Т. Ці зміни повинні реєструватися принаймні у двох правих грудних відведеннях. Класичний (перший) тип характеризується «псевдоінфарктною» графікою ЕКГ (ЕКГ 13). Він проявляється низхідною елевацією сегмента ST принаймні на 2 мм з інверсією зубців Т (графіка «склепіння»). При другому і третьому типах синдрому Бругада після початкового зниження сегмент ST переходить у позитивний зубець Т («сідловидна» графіка). Причому відмінність між цими типами синдрому Бругада визначається ступенем елевації сегмента ST: понад 1 мм для другого типу і менше 1 мм для третього типу. Втім, при застосуванні фармакологічних проб із введенням антиаритмічних препаратів 1 класу (флекаїнід, прокаїнамід) можлива конверсія ЕКГ другого або третього типу в класичний тип синдрому Бругада. У випадках, коли є підозра на синдром Бругада, такі зміни ЕКГ у відповідь на фармакологічну пробу можуть мати ключове значення для підтвердження діагнозу.

ЕКГ 1

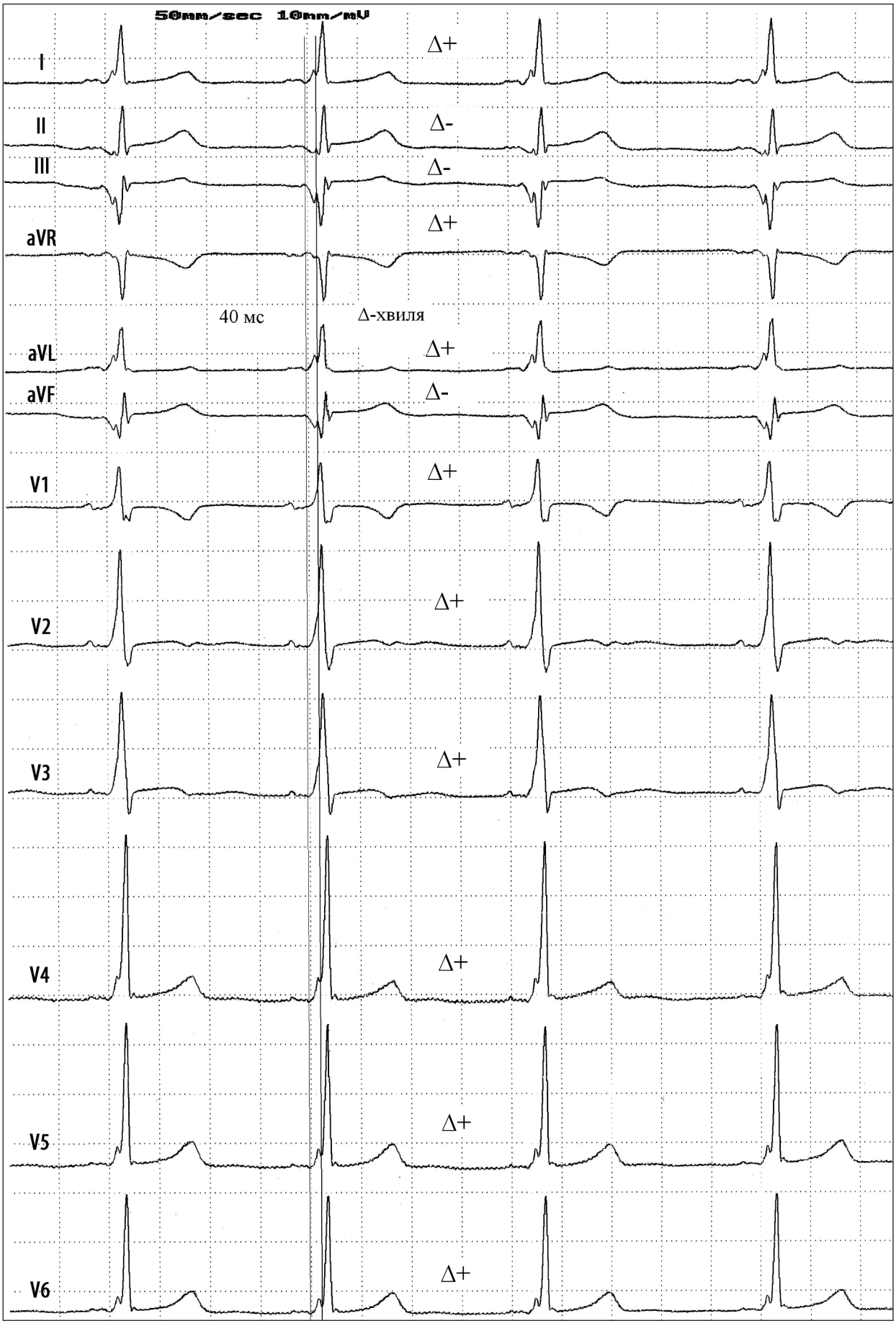
50mm/sec 10mm/mV
I
II
III
aVR
aVL
aVF
V1
V2
V3
V4
V5
V6
Δ+
Δ-
Δ-
Δ+
40 мс
Δ-хвиля
Δ+
Δ-
Δ+
Δ+
Δ+
Δ+
Δ+

ЕКГ 2

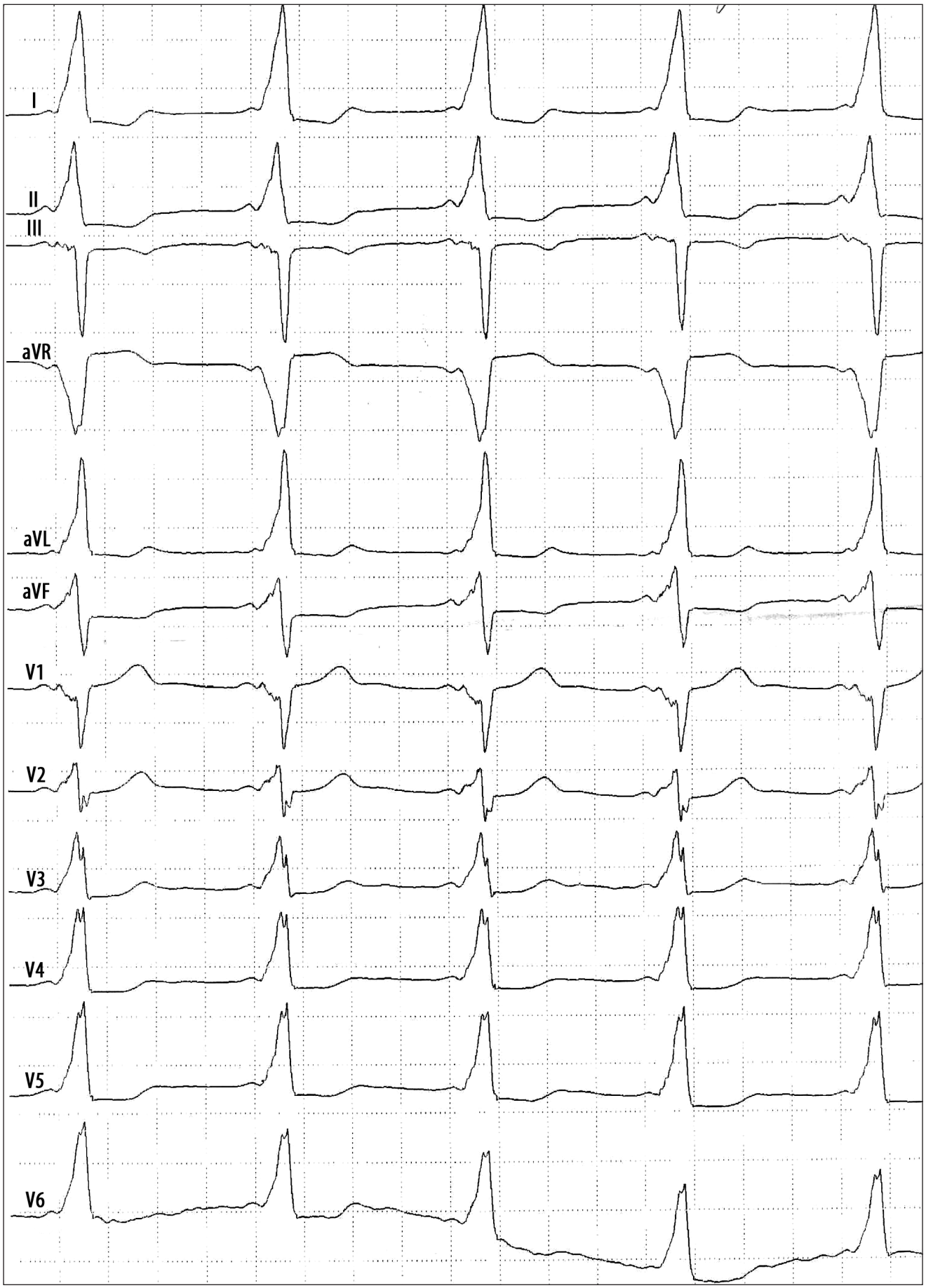

ЕКГ 3

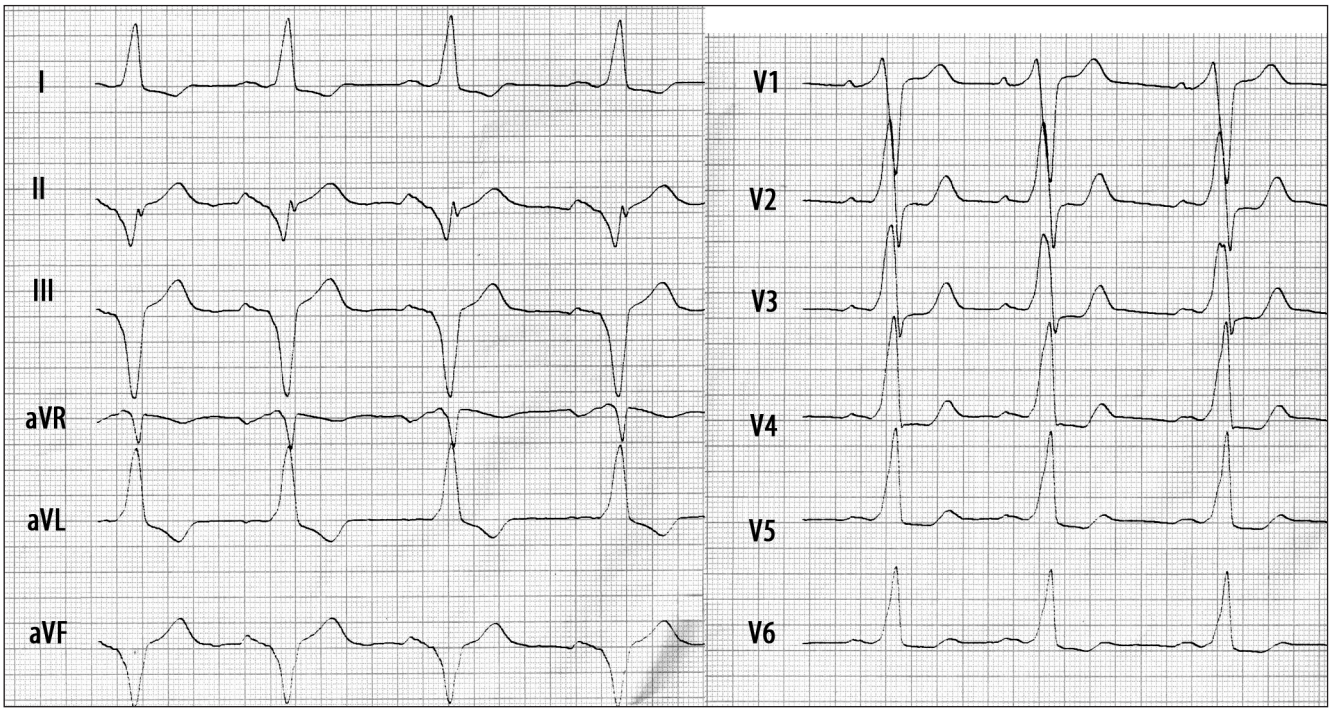
I
II
III
aVR
aVL
aVF
V1
V2
V3
V4
V5
V6

ЕКГ 4

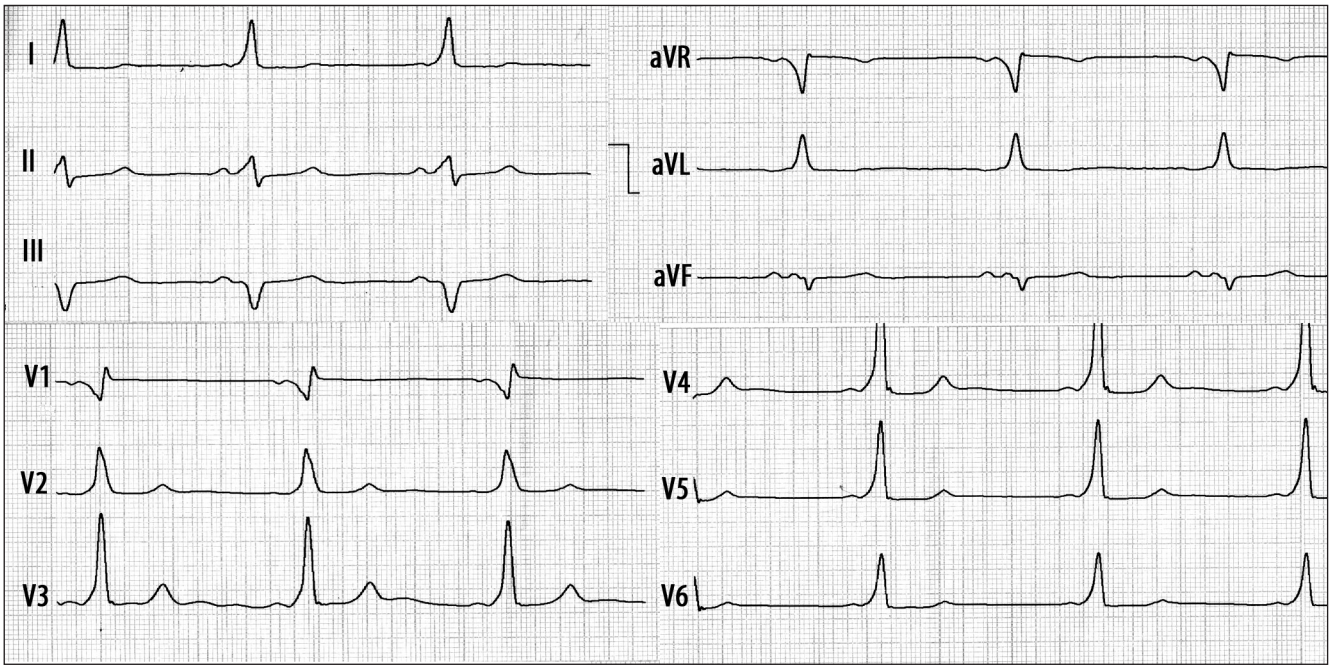
I
II
III
V1
V2
V3
aVR
aVL
aVF
V4
V5
V6

ЕКГ 5

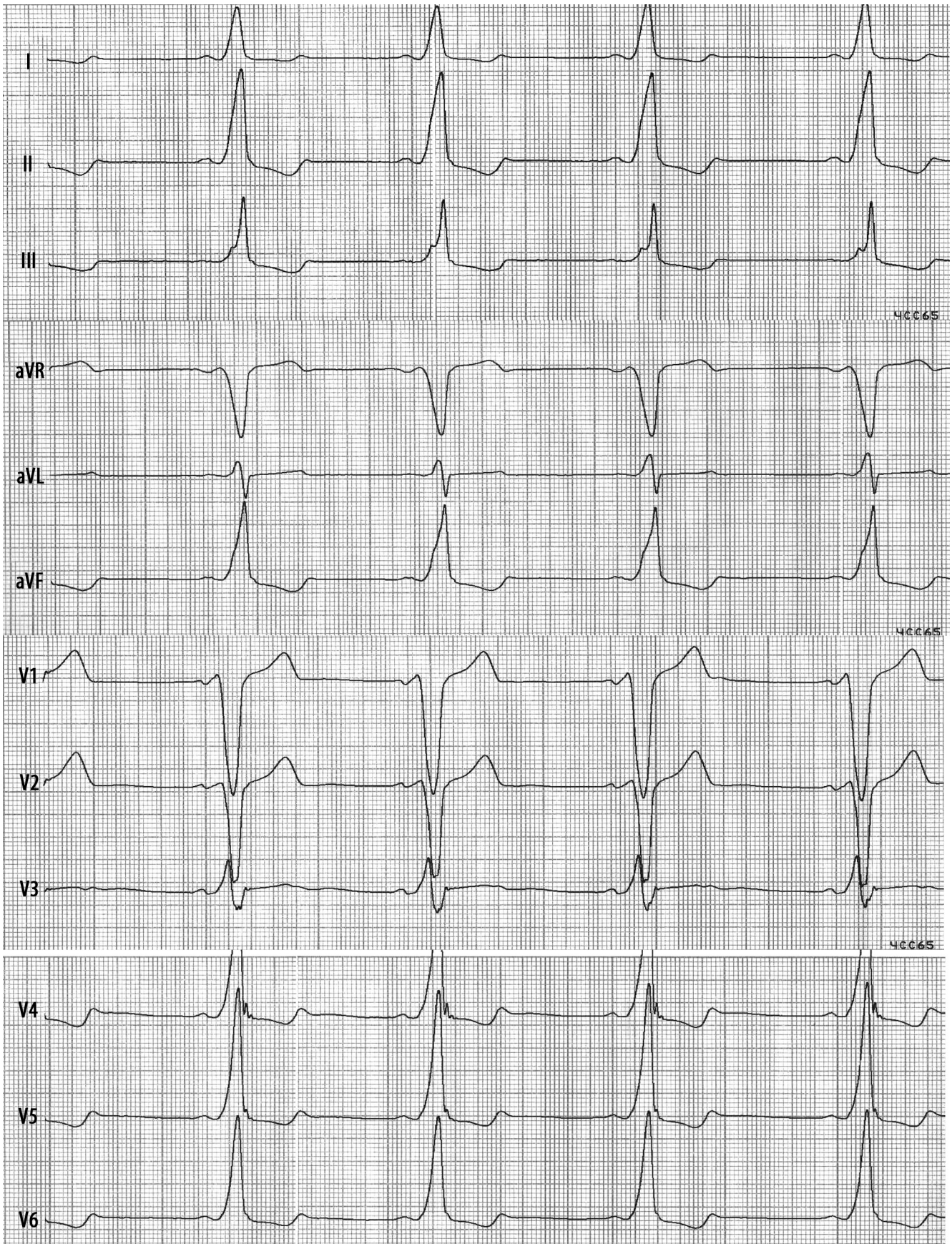

ЕКГ 6

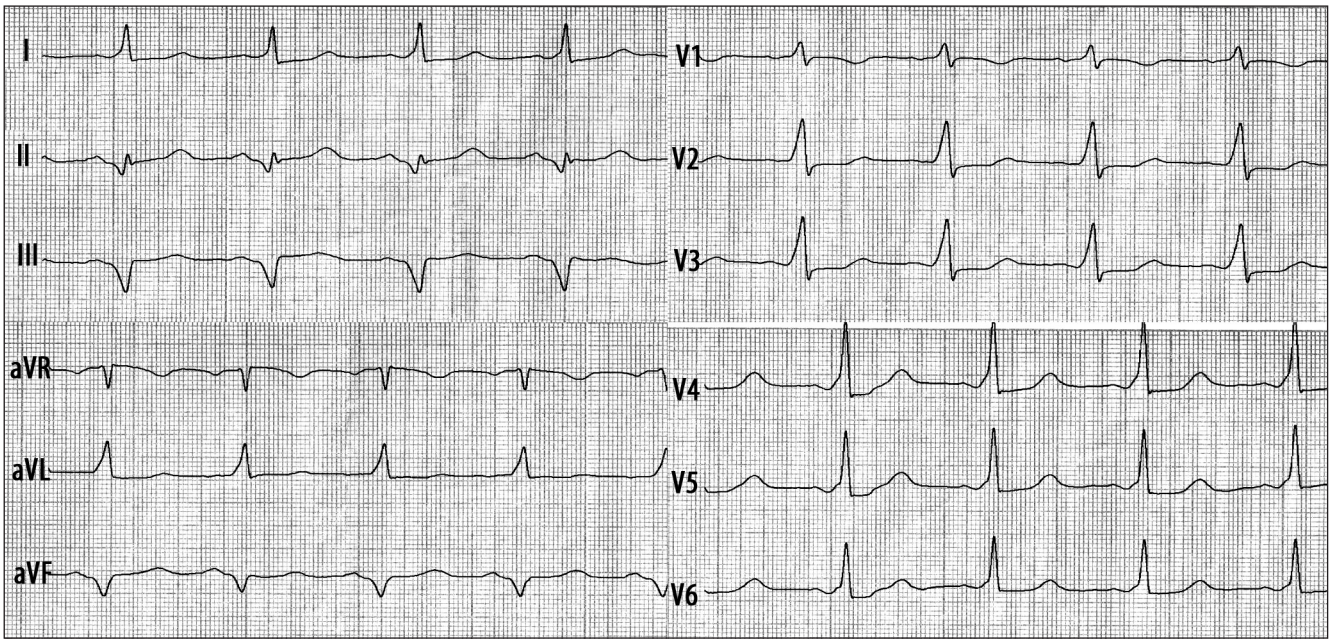
I
II
III
aVR
aVL
aVF
V1
V2
V3
V4
V5
V6

ЕКГ 7

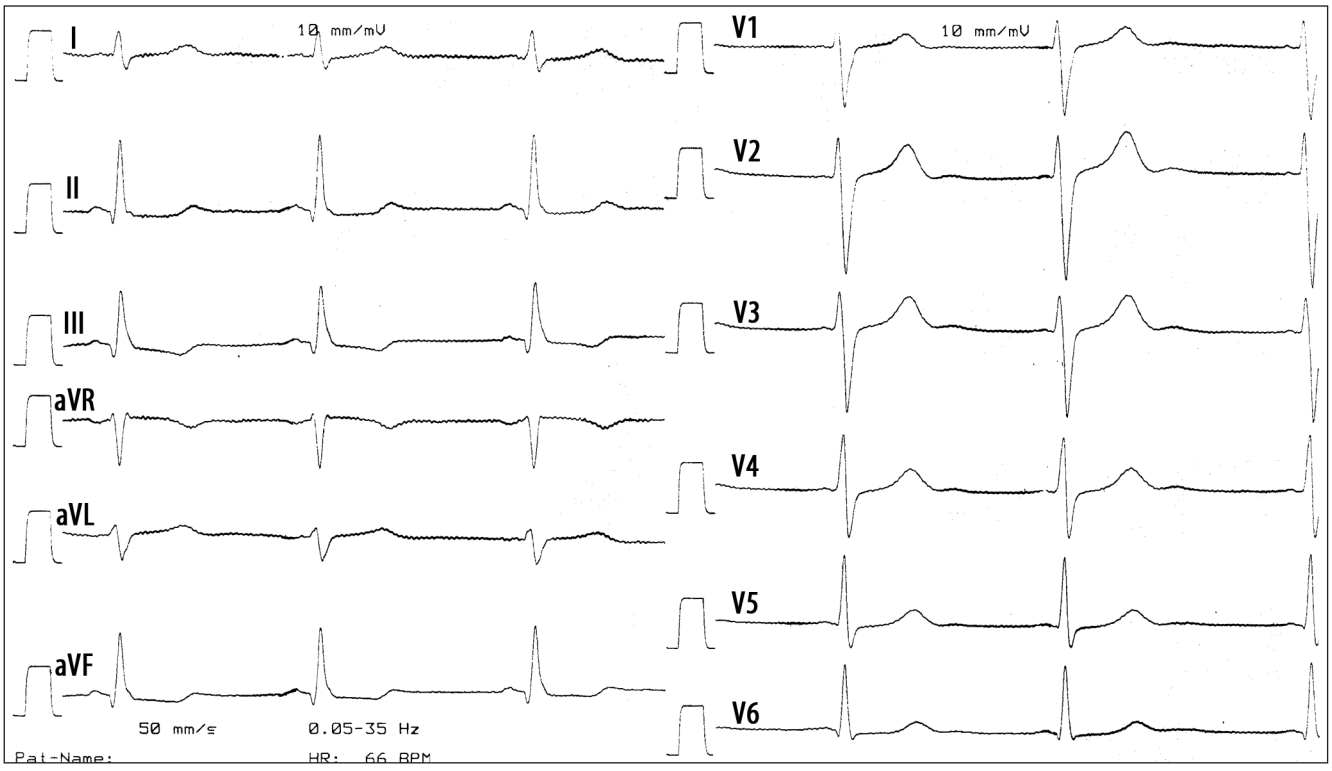
I
II
III
aVR
aVL
aVF
10 mm/mV
V1
V2
V3
V4
V5
V6
10 mm/mV
50 mm/s
0.05-35 Hz
Pat-Name:
HR: 66 BPM

ЕКГ 8

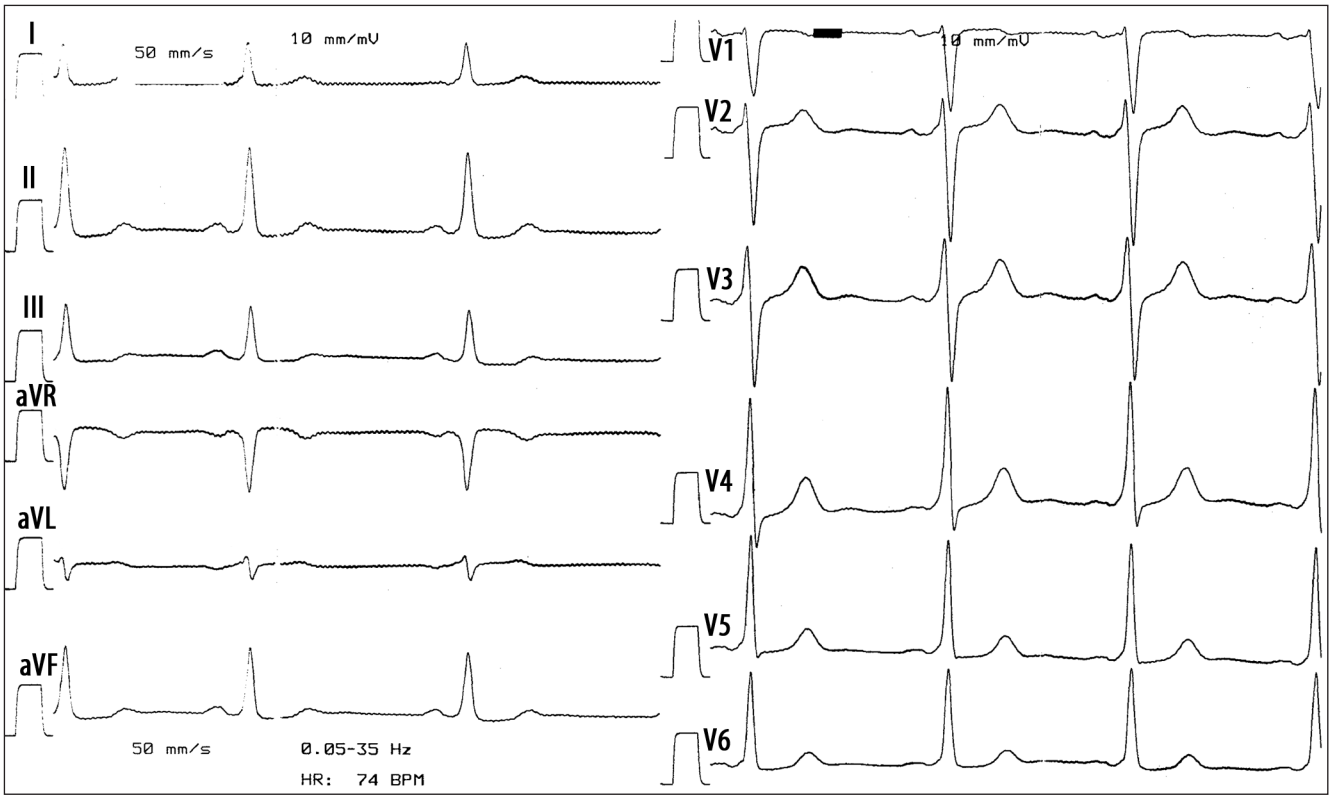
I
50 mm/s
10 mm/mV
II
III
aVR
aVL
aVF
V1
10 mm/mV
V2
V3
V4
V5
V6
50 mm/s
0.05-35 Hz
HR: 74 BPM

ЕКГ 9

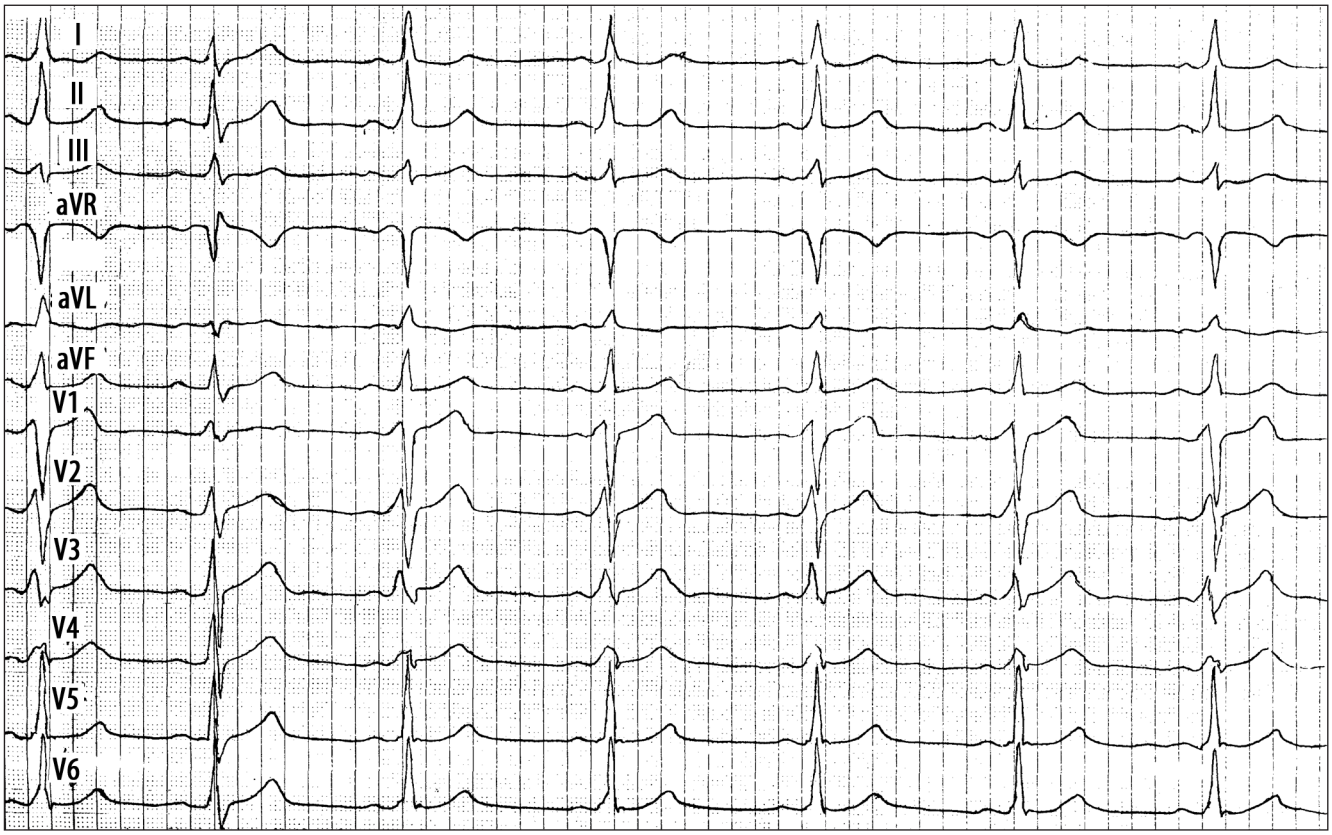
I
II
III
aVR
aVL
aVF
V1
V2
V3
V4
V5
V6

ЕКГ 10

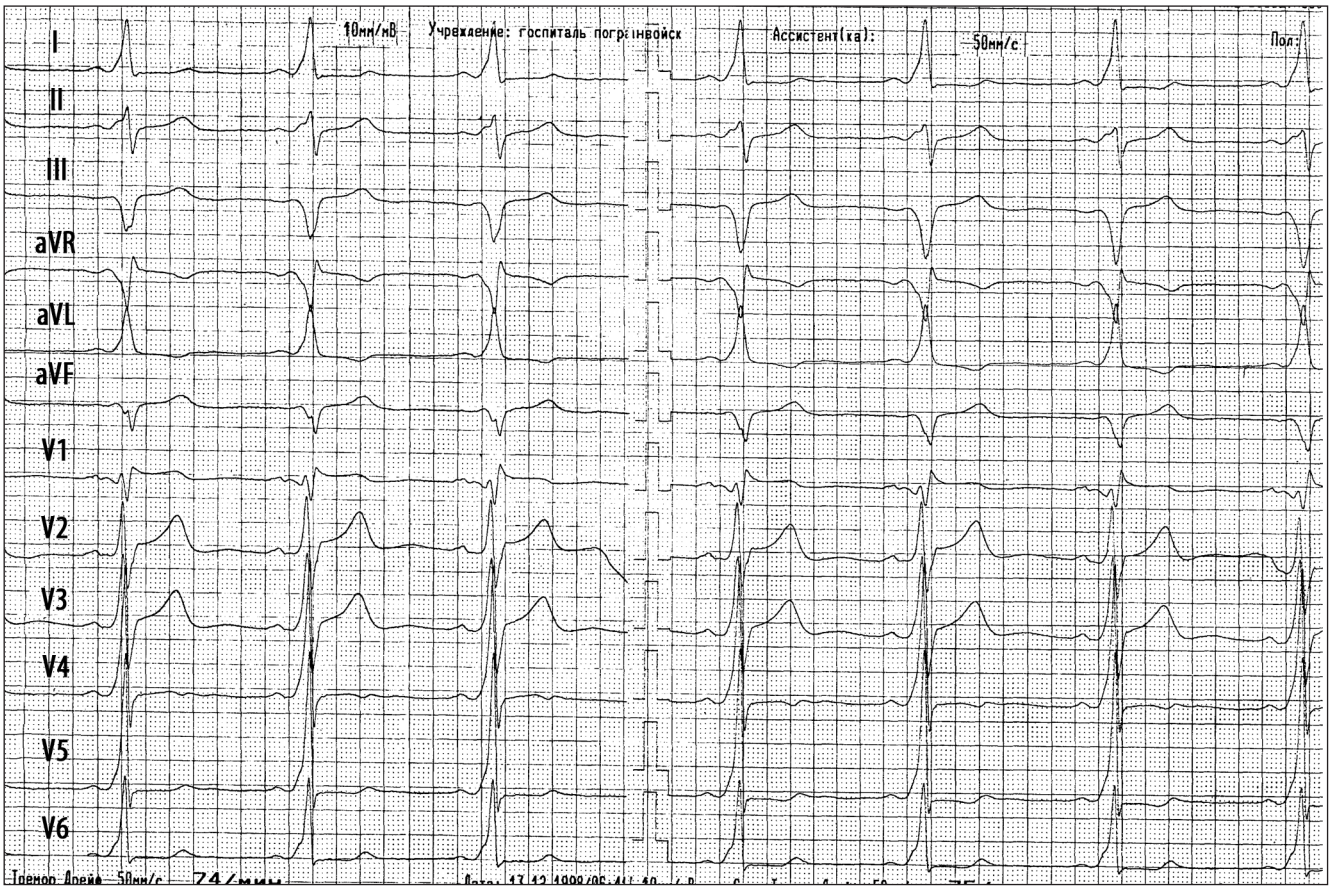
I
II
III
aVR
aVL
aVF
V1
V2
V3
V4
V5
V6
10мм/мВ
Учреждение: госпиталь погранвойск
Ассистент(ка):
50мм/с
Пол:

ЕКГ 11

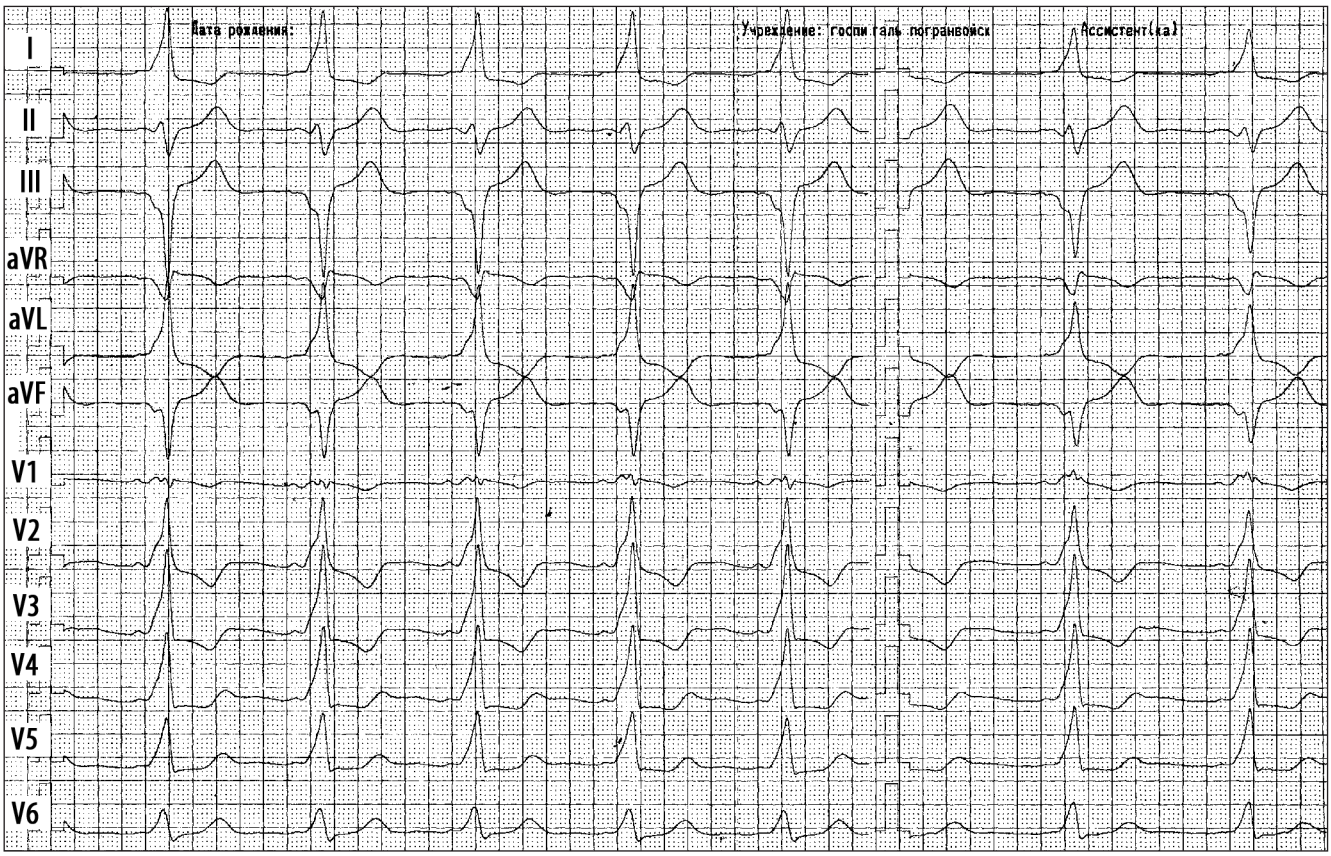
I
II
III
aVR
aVL
aVF
V1
V2
V3
V4
V5
V6
Дата рождения:
Учреждение: госпиталь погранвойск
Ассистент(ка)

ЕКГ 12

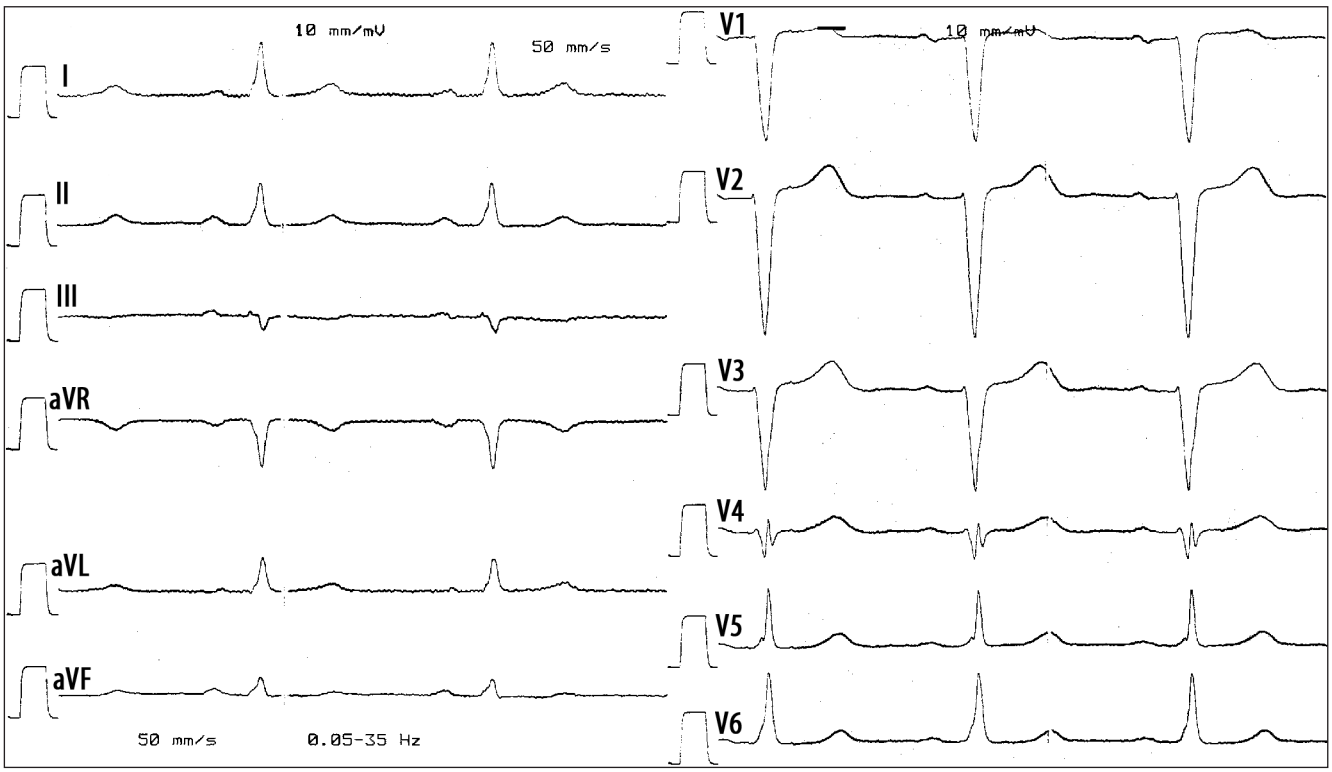
10 mm/mV
50 mm/s
I
II
III
aVR
aVL
aVF
V1
V2
V3
V4
V5
V6
50 mm/s
0.05-35 Hz

ЕКГ 13

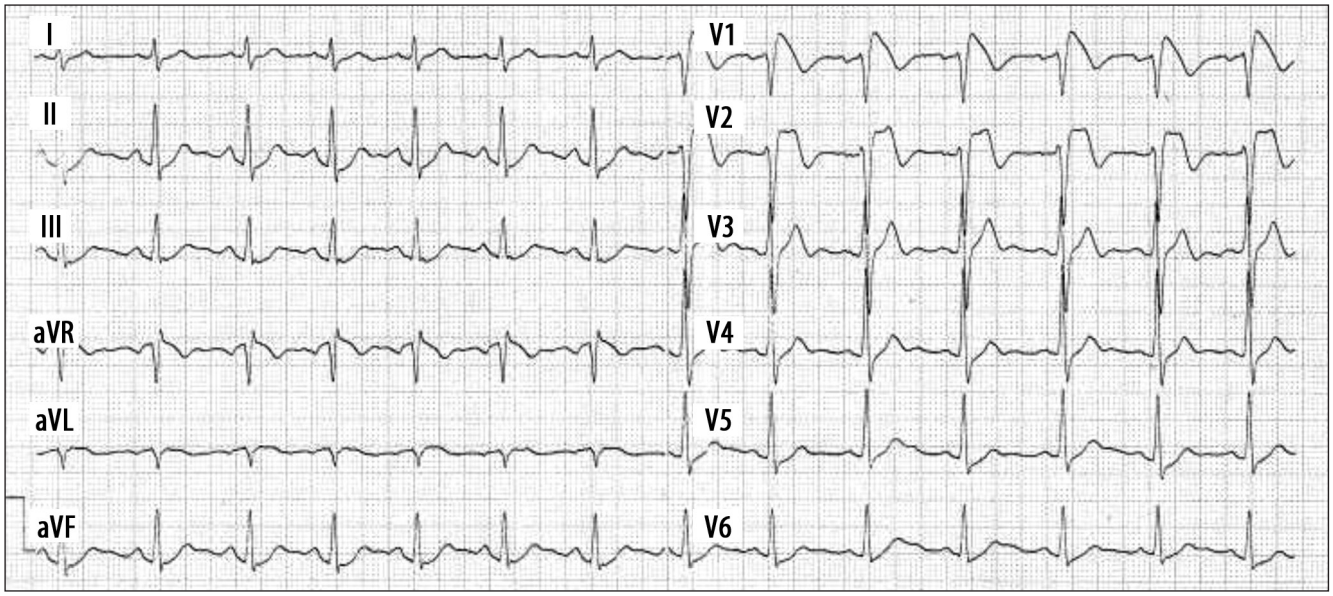
I
II
III
aVR
aVL
aVF
V1
V2
V3
V4
V5
V6

ЕКГ 14 А

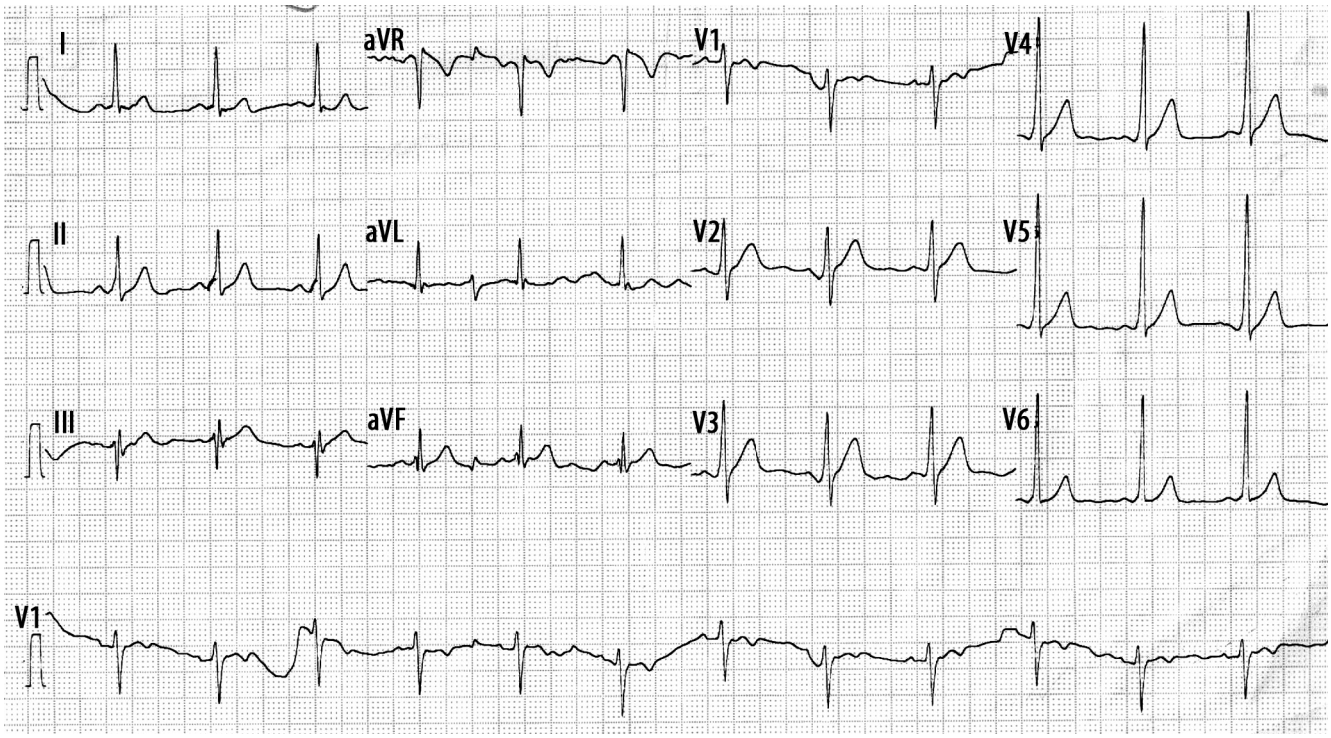

ЕКГ 14 Б



ЕКГ 15

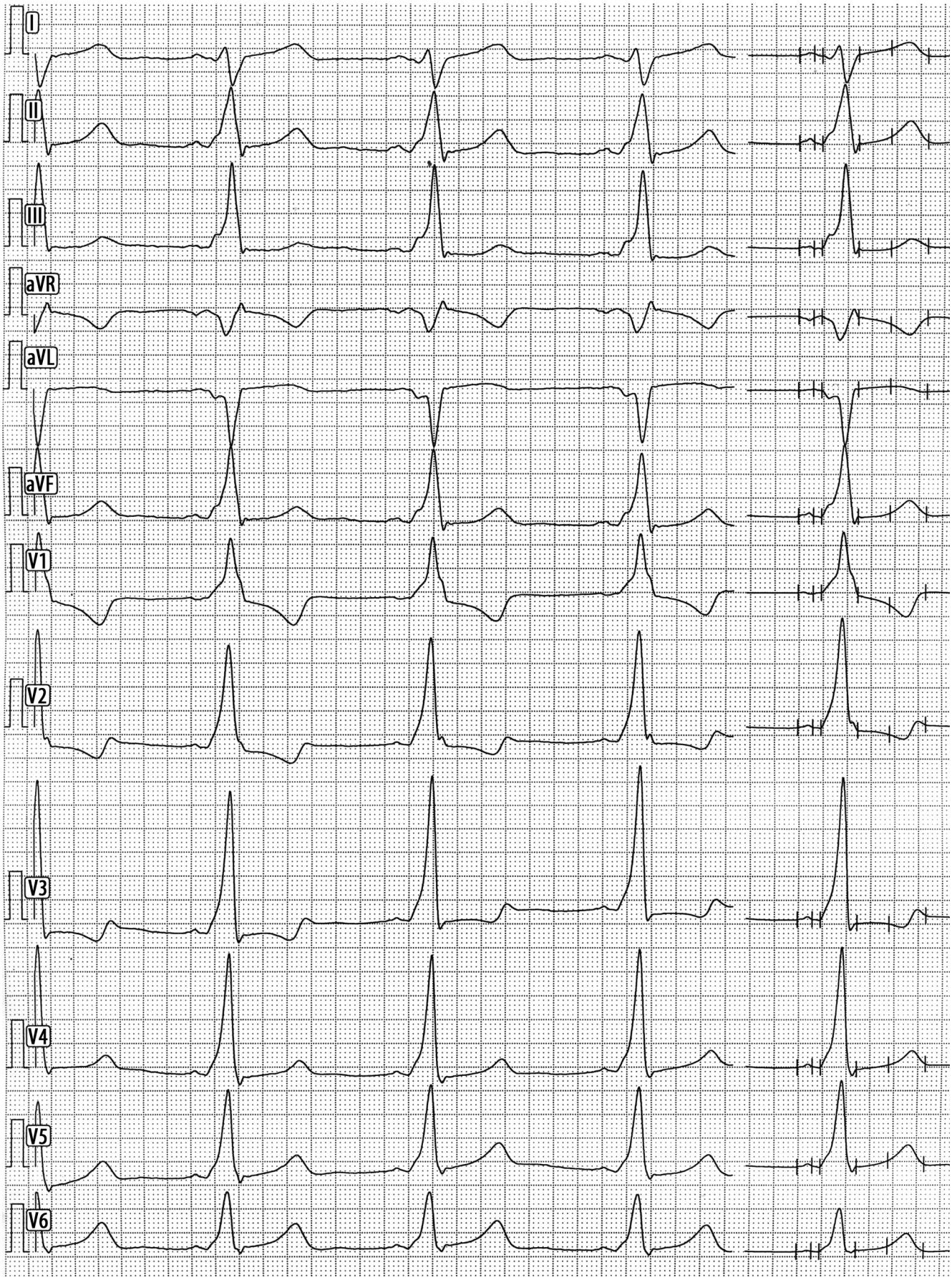

ЕКГ 16 А

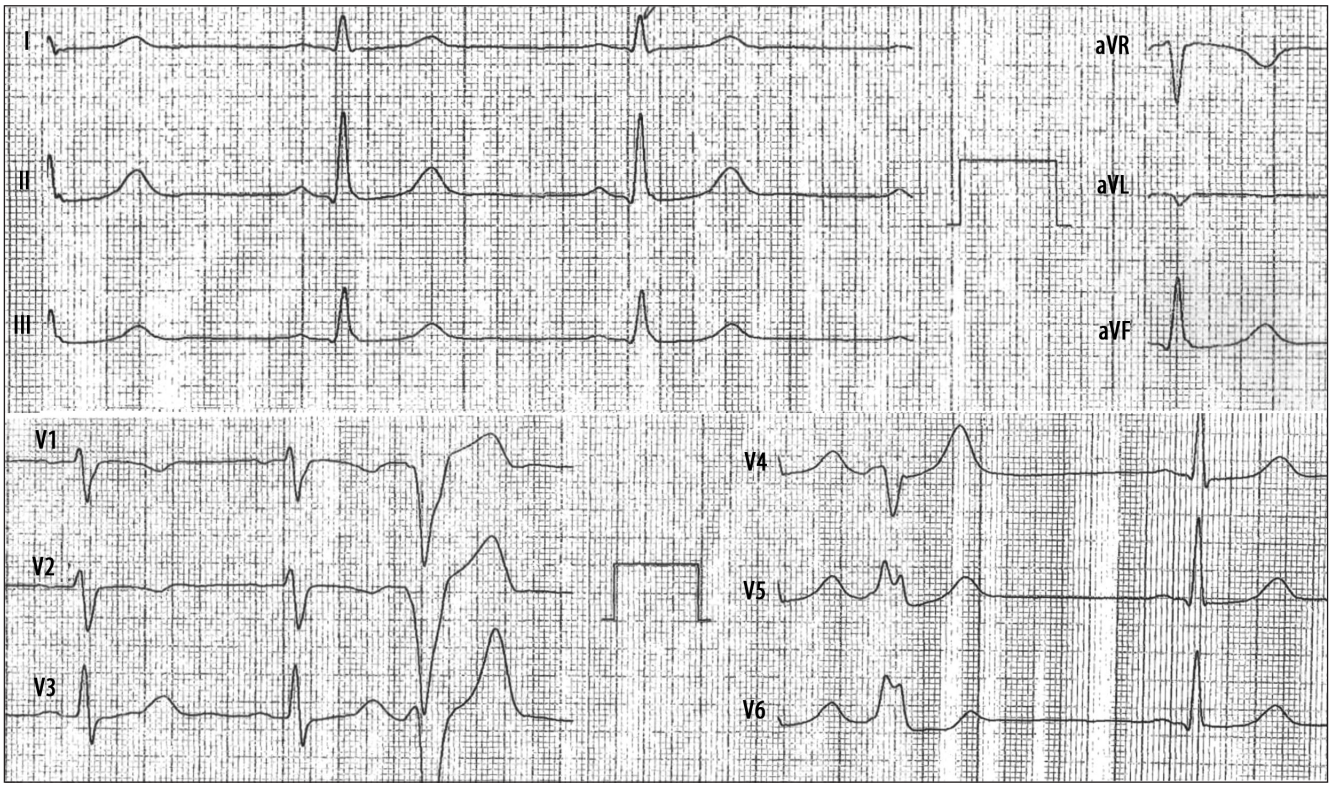

ЕКГ 16 Б

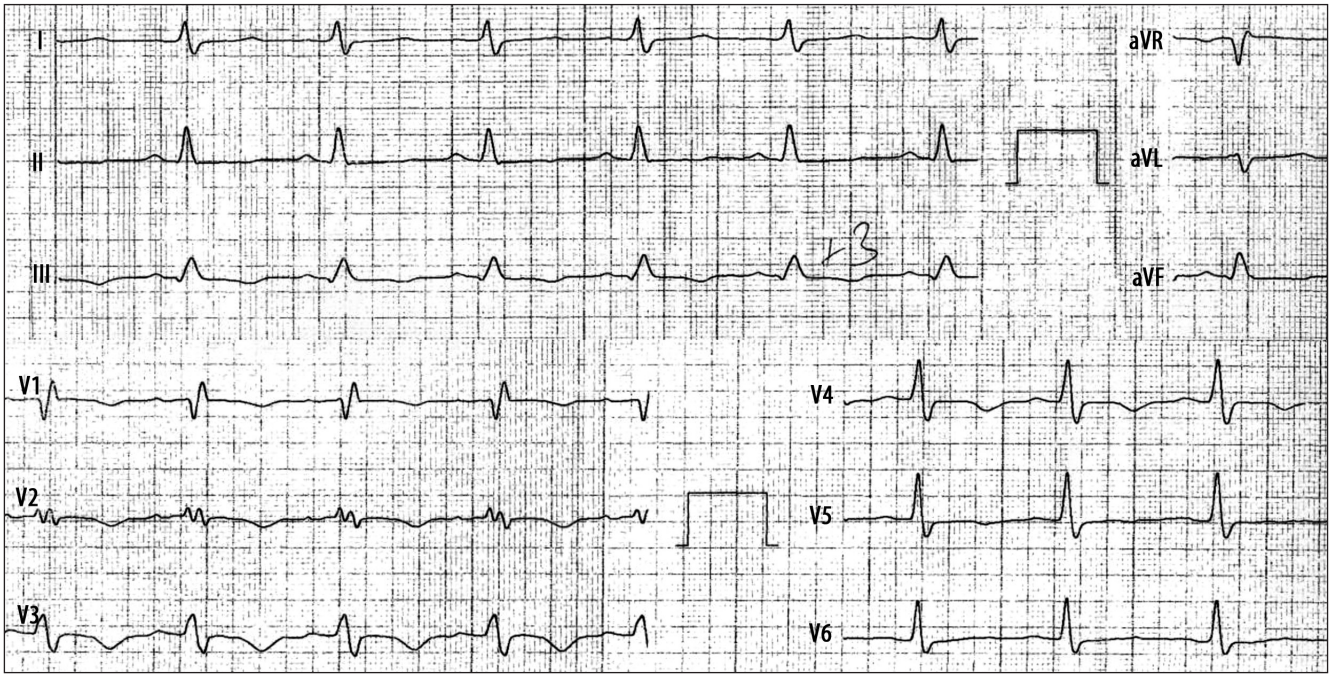

ЕКГ 16 В

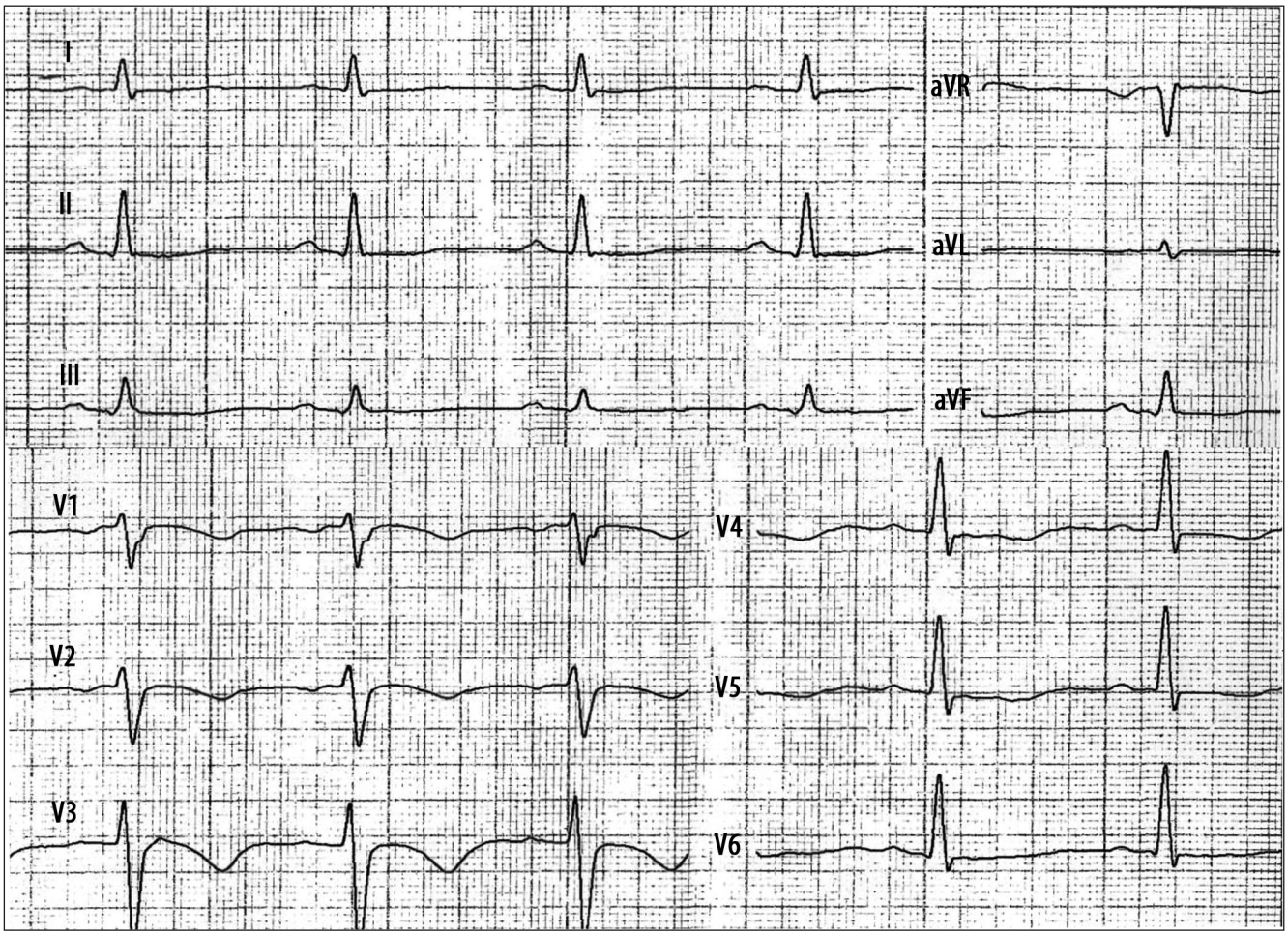

ЕКГ 17



ЕКГ 18

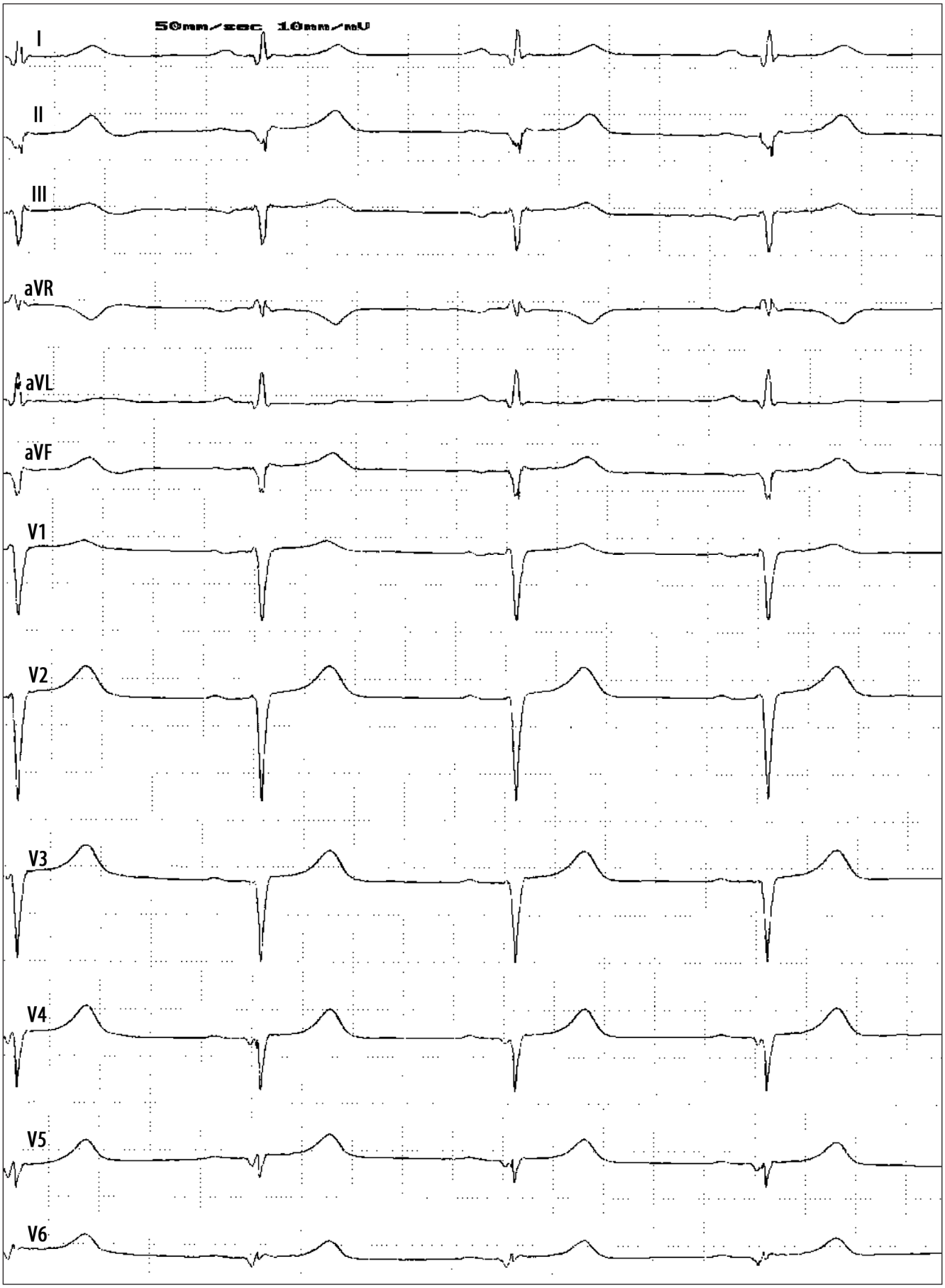

ЕКГ 19

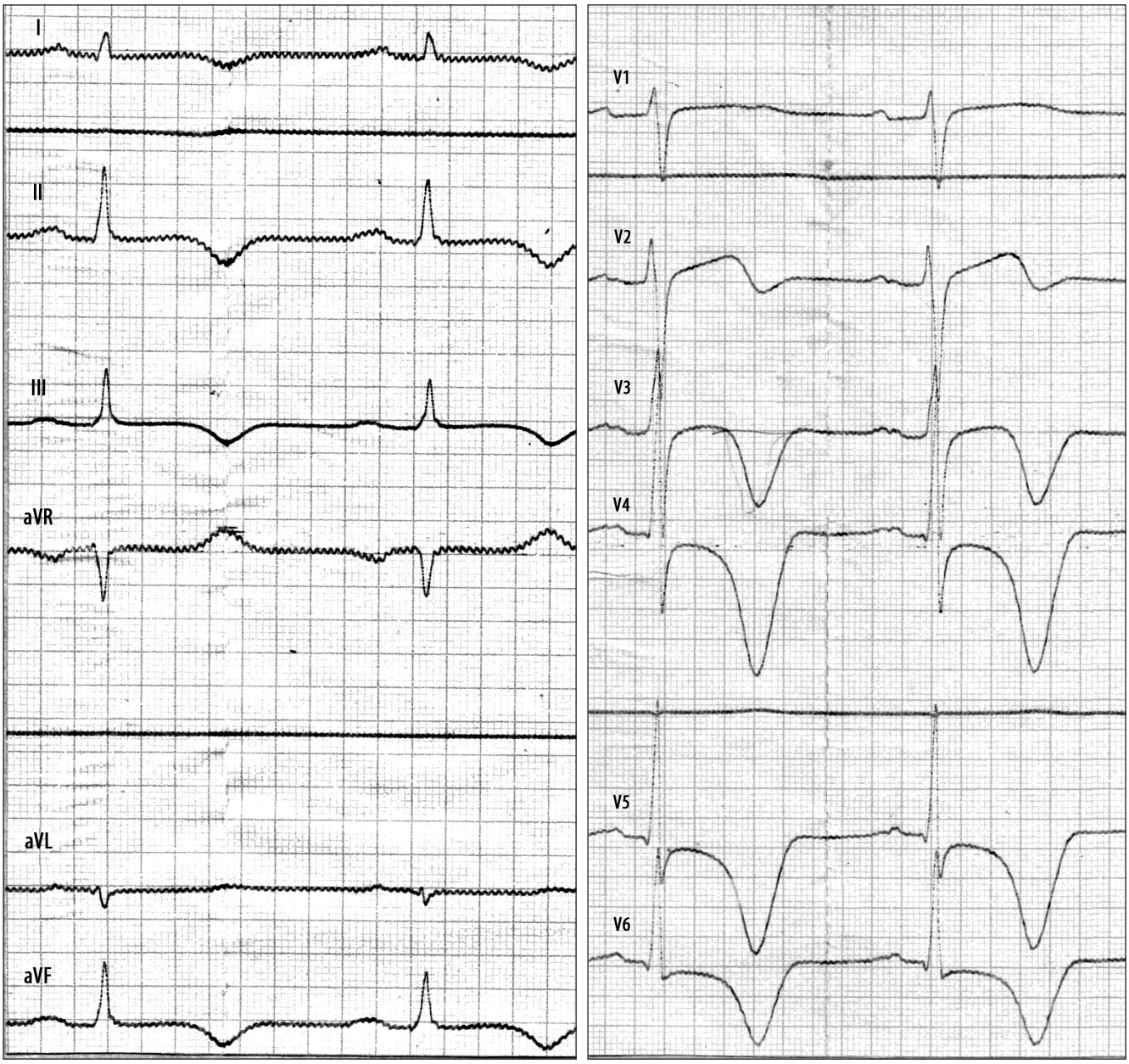

ЕКГ 20

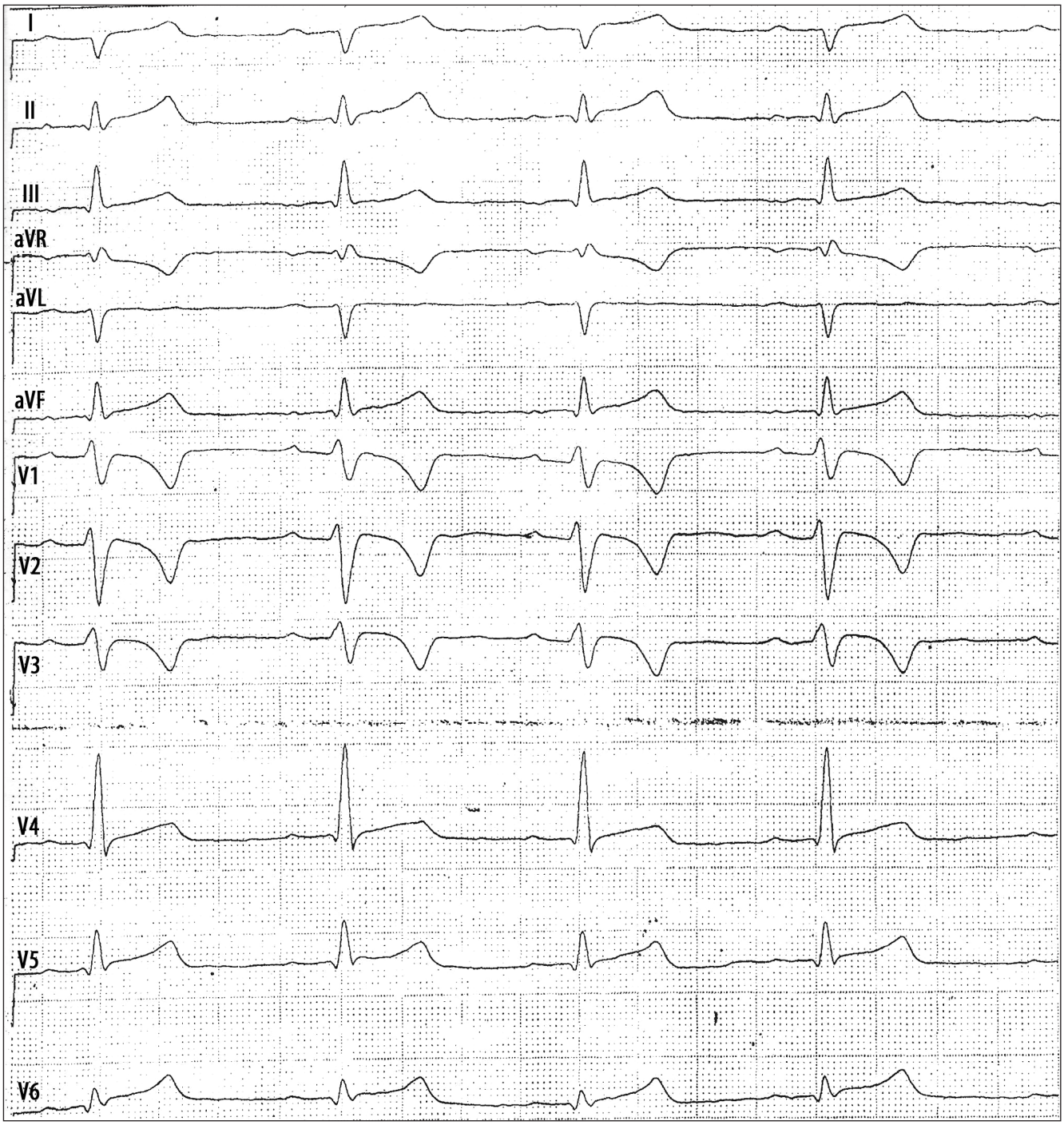

ЕКГ 21

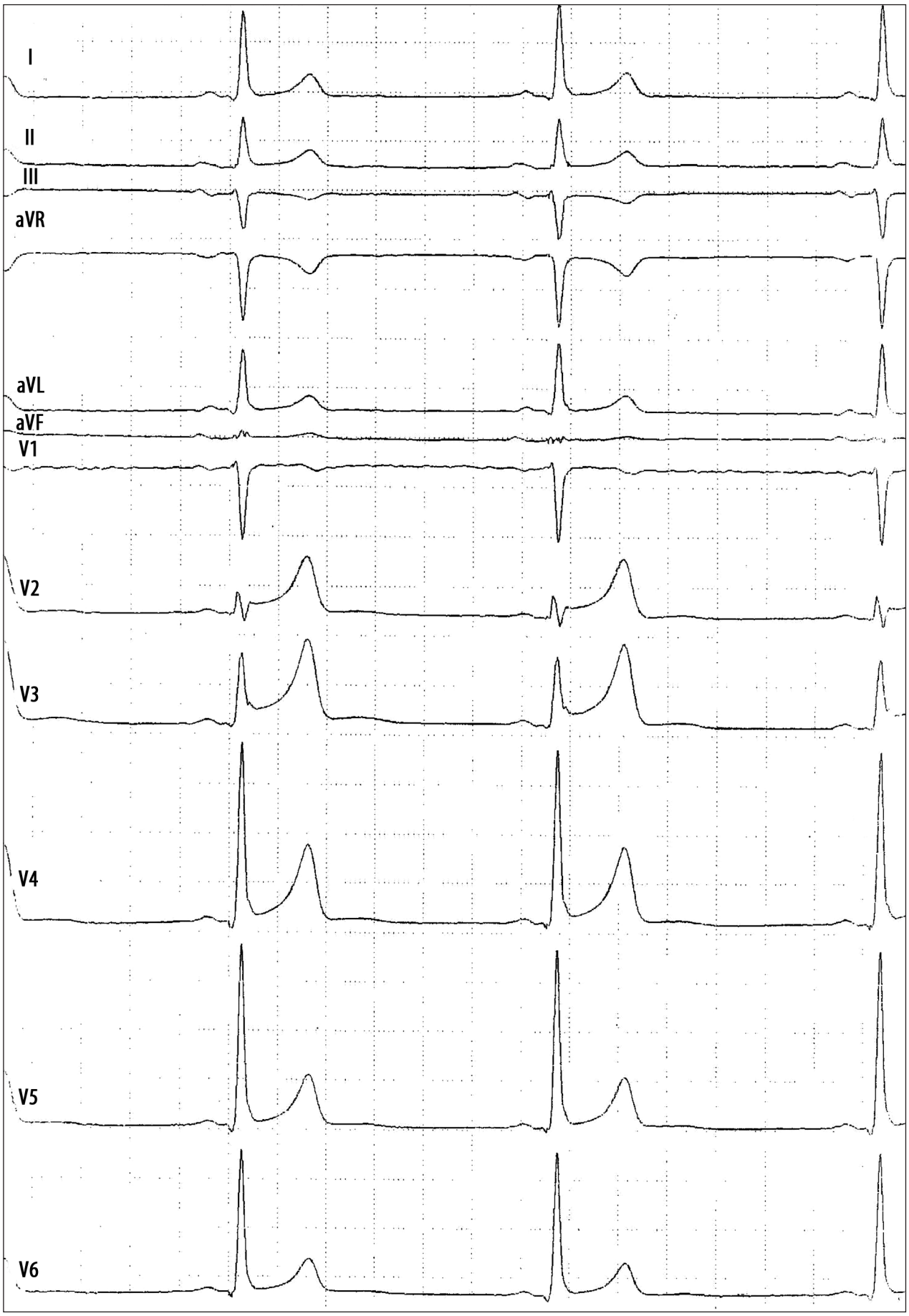

ЕКГ 22 А

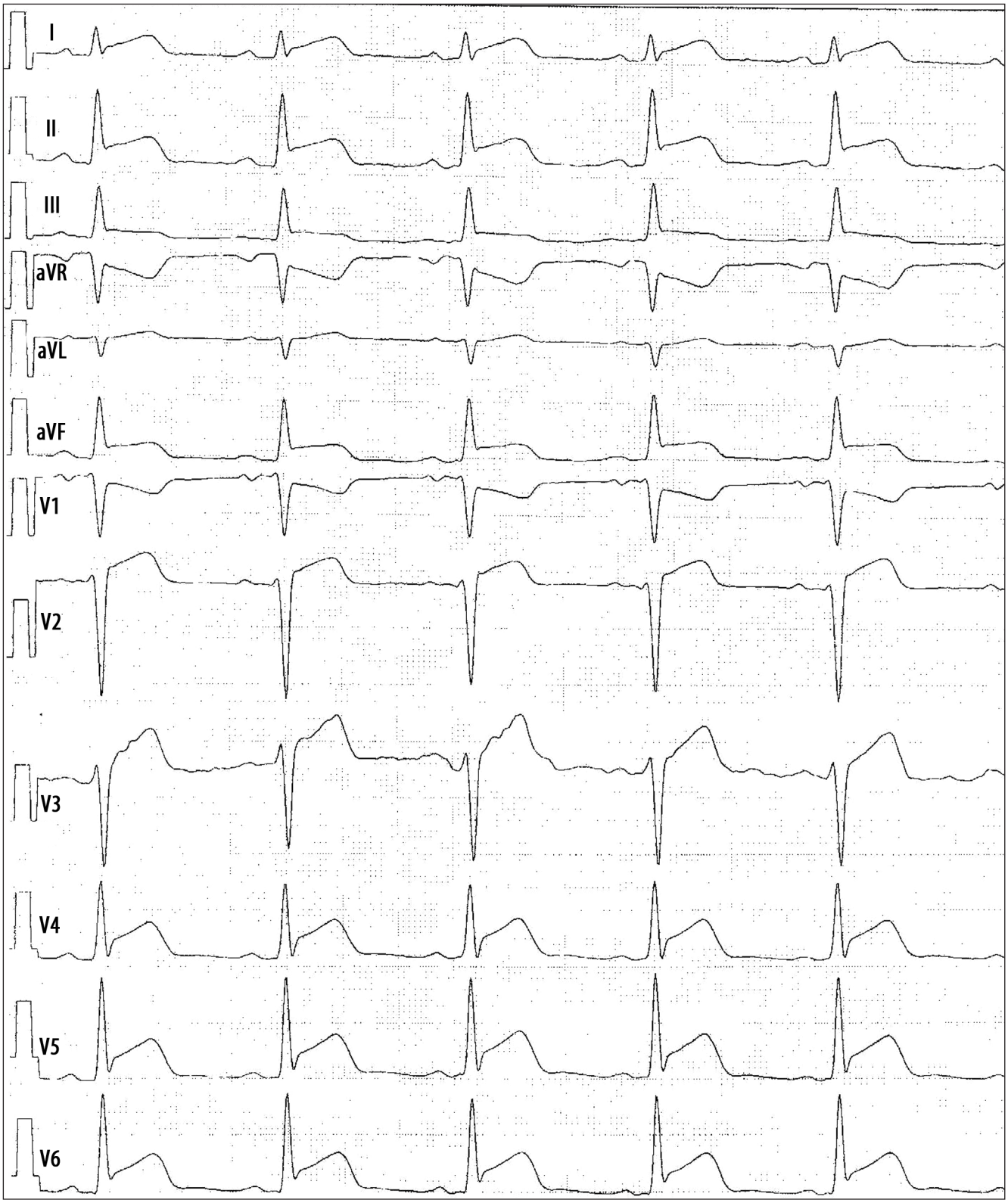

ЕКГ 22 Б

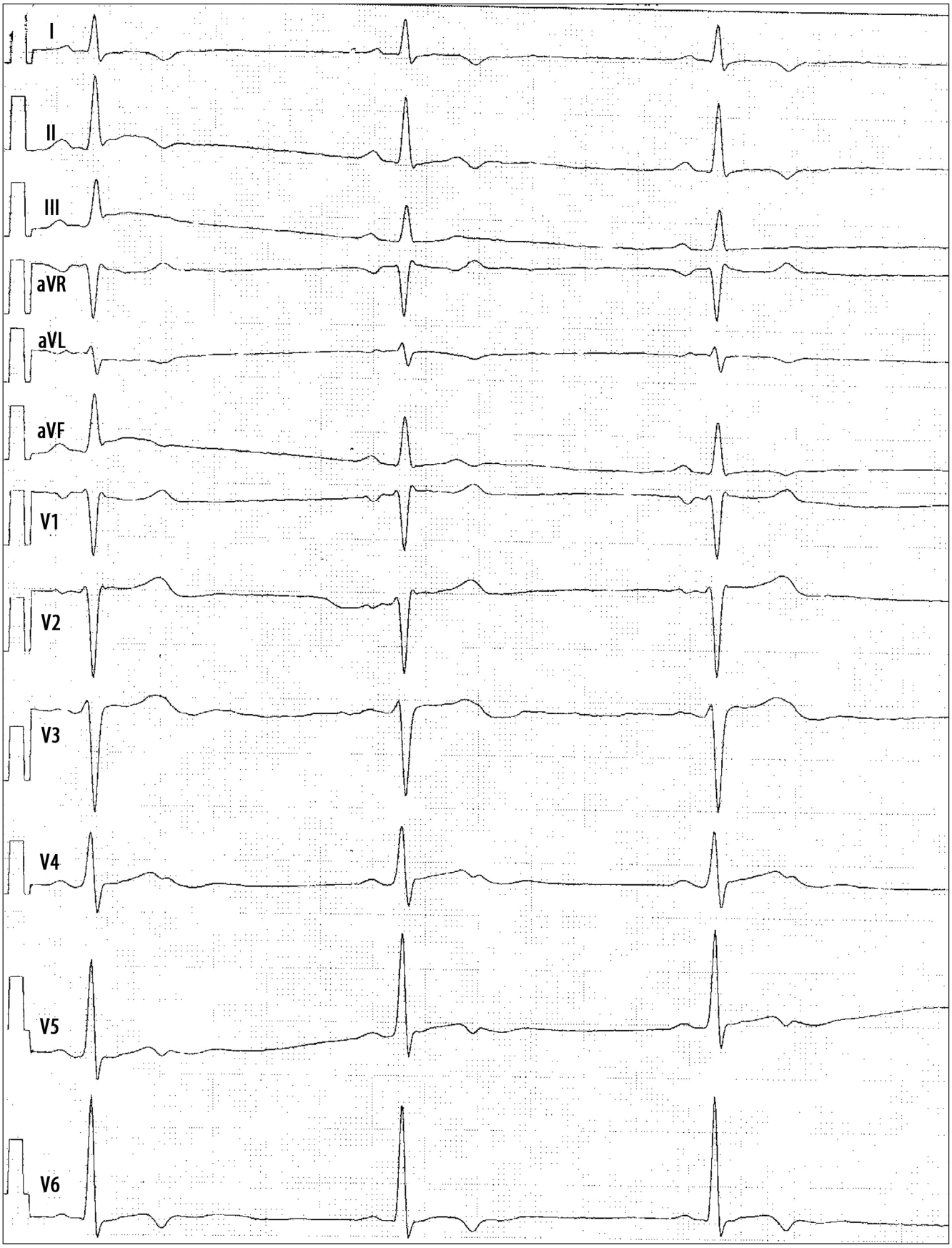

ЕКГ 22 В

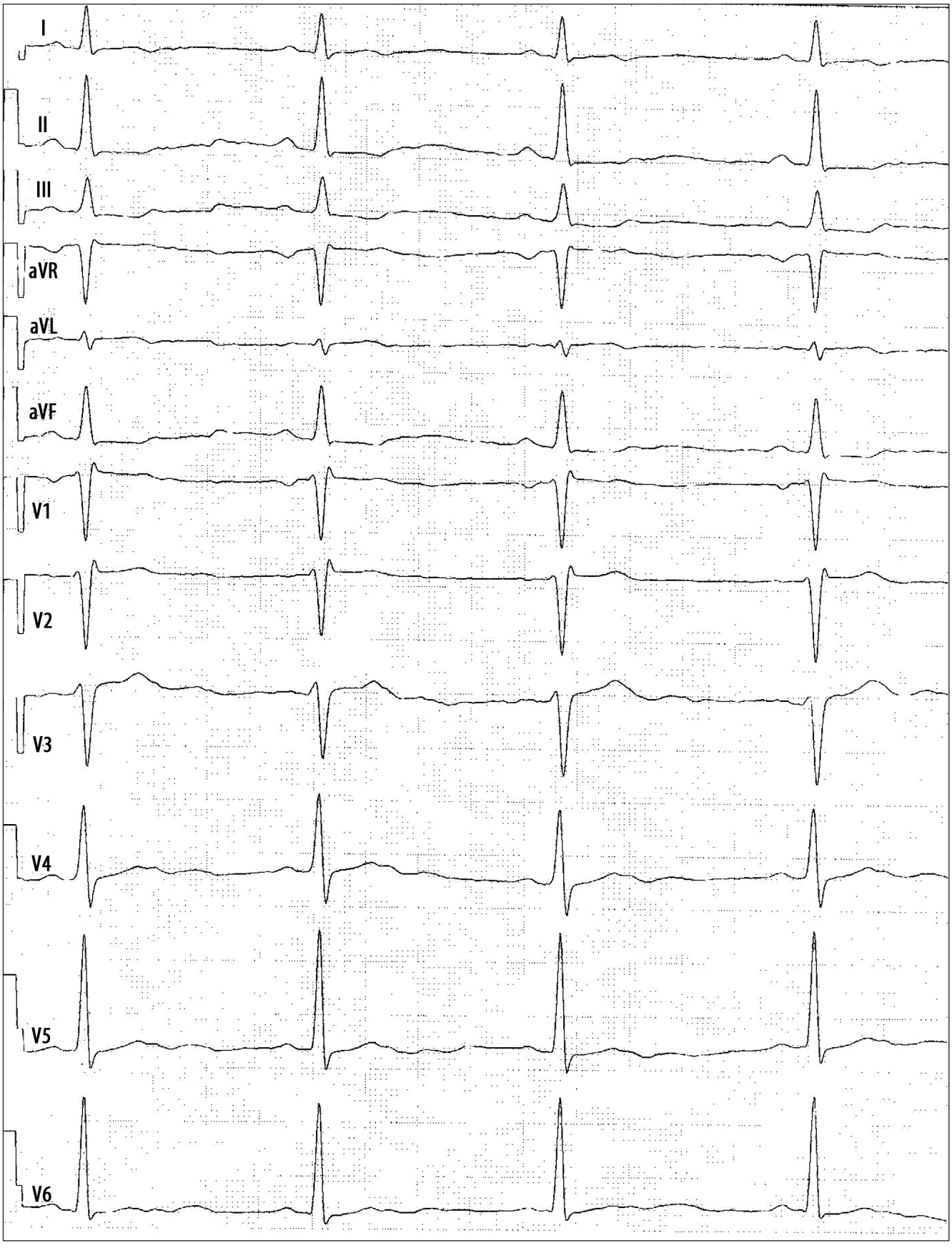

ЕКГ 23 А

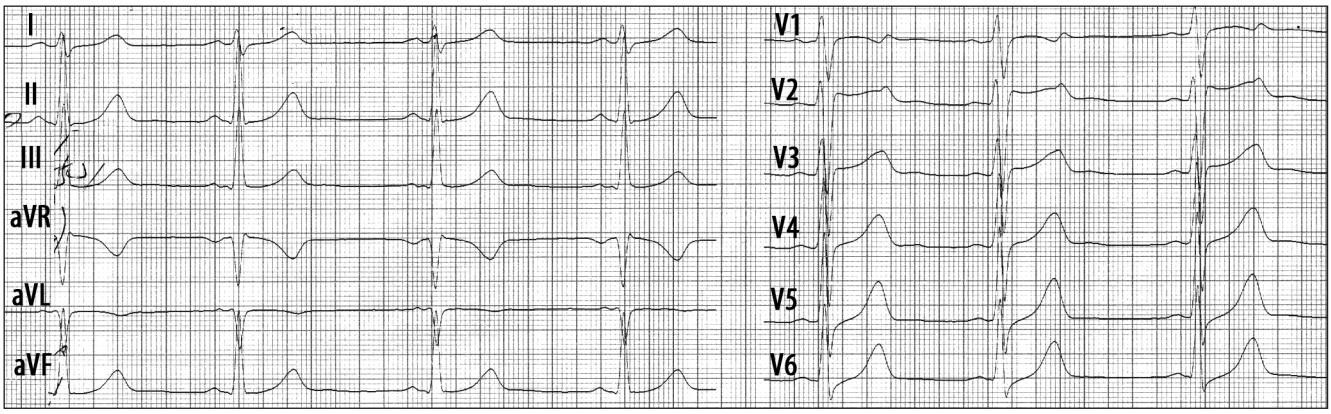

ЕКГ 23 Б

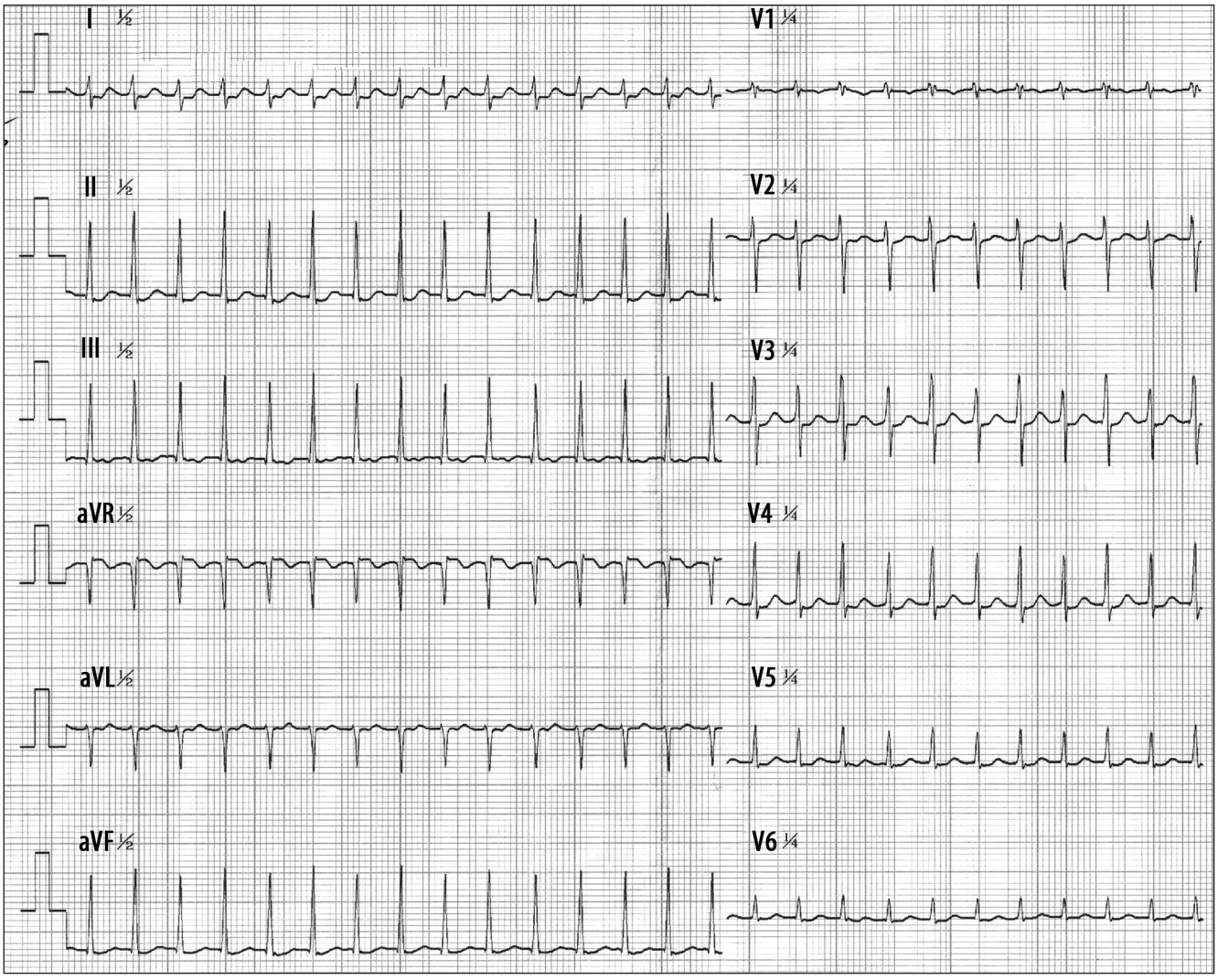

Коментарі до розділу «ЕКГ при деяких інших хворобах і станах»

ЕКГ 1

R-R – 86 с. ЧСС – 69 за 1 хв. PQ – 0,09 с. P – 0,09 с. QRS – 0,12 с. QT – 0,40 с. Горизонтальне положення ЕОС (∠ QRS = 0º). Інтервал PQ вкорочений (0,09 с). Зубці P нормальної амплітуди та тривалості. Комплекс QRS розширений, деформований за рахунок Δ-хвилі, яка спрямована вниз у відведеннях II, III, aVF та вгору у I, aVL і грудних відведеннях. Співвідношення R>S у відведенні V_1 дозволяє зробити висновок про лівобічне розташування додаткового шляху проведення (ДШП). У відведенні aVF дельта-хвиля негативна, що вказує на ліву задньосептальну або ліву задньолатеральну локалізацію ДШП. Вторинних змін сегмента ST і зубця T немає.

Висновок: Ритм синусовий, регулярний з частотою серцевих скорочень 69 за хвилину. Синдром Вольфа-Паркінсона-Уайта, лівий задньосептальний (задньолатеральний) ДШП (за класифікацією W. Jackman. et al.).

ЕКГ 2

R-R – 84 с. ЧСС – 71 за 1 хв. PQ – 0,08 с. P – 0,08 с. QRS – 0,13 с. QT – 0,44 с. Горизонтальне положення ЕОС (∠QRS = 0º). Інтервал PQ вкорочений (0,08 с). Зубці P нормальної амплітуди і тривалості. Комплекс QRS розширений, деформований за рахунок Δ-хвилі, яка у відведеннях III, aVR, V_1 зазубрена, спрямована вверх, а потім вниз (+/-), в інших стандартних і грудних відведеннях – вгору. Наявні вторинні зміни сегмента ST і зубця T.

На першому і другому кроках діагностичного пошуку можна зробити висновок про відсутність лівобічних та субепікардіальних ДШП. Дельта-хвиля у відведенні V1 (+/-) вказує на септальну локалізацію ДШП. Позитивна дельта-хвиля у відведенні aVF та R<S у відведенні III свідчать про наявність середньосептального ДШП.

Висновок: Ритм синусовий, регулярний з частотою серцевих скорочень 71 за хвилину. Синдром Вольфа-Паркінсона-Уайта, середньосептальний ДШП.

ЕКГ 3

R-R – 0,62 с. ЧСС – 97 за 1 хв. PQ – 0,11 с. P – 0,10 с. QRS – 0,13 с. QT – 0,44 с. Різке відхилення ЕОС вліво (∠ QRS = - 60º). Інтервал PQ вкорочений (0,11 с). Зубці P нормальної амплітуди та тривалості. Комплекс QRS розширений, деформований за рахунок Δ-хвилі, яка спрямована вниз у відведеннях II, III, aVF та вгору в I, aVL і грудних відведеннях. Позитивна спрямованість Δ-хвилі у I відведенні в поєднанні з $R_{V1}<S_{V1}$ вказує на відсутність ДШП у вільній стінці ЛШ. Якщо при цьому Δ-хвиля у II відведенні (-), то ДШП має субепікардіальну локалізацію.

Висновок: Ритм синусовий, регулярний з частотою серцевих скорочень 97 за хвилину. Синдром Вольфа-Паркінсона-Уайта, субепікардіальний ДШП.

ЕКГ 4

R-R – 0,84 с. ЧСС – 71 за 1 хв. PQ – 0,10 с. P – 0,09 с. QRS – 0,11 с. QT – 0,38 с. Відхилення ЕОС вліво (∠QRS = - 5º). Інтервал PQ укорочений (0,10 с). Зубці P нормальної амплітуди і тривалості. Комплекс QRS розширений, деформований за рахунок Δ-хвилі, яка спрямована вниз у відведеннях aVR і V_1, (+/-) у відведеннях III, aVF, тоді як в інших стандартних і грудних відведеннях спрямована вгору. Позитивна Δ-хвиля у I відведенні в поєднанні з $R_{V1} < S_{V1}$ вказує на відсутність ДШП у вільній стінці лівого шлуночка. Позитивна Δ-хвиля у II відведенні та негативна у V_1 свідчать про септальну локалізацію ДШП.

Висновок: Ритм синусовий, регулярний з частотою серцевих скорочень 71 за хвилину. Синдром Вольфа-Паркінсона-Уайта, правий передньосептальний ДШП.

ЕКГ 5

R-R – 0,94 с. ЧСС – 64 за 1 хв. PQ – 0,10 с. P – 0,09 с. QRS – 0,14 с. QT – 0,41 с. Нормальне положення ЕОС (∠QRS = + 60º). Інтервал PQ укорочений (0,10 с). Зубці P нормальної амплітуди та тривалості. Комплекс QRS розширений, деформований за рахунок Δ-хвилі, яка спрямована вгору у стандартних і грудних відведеннях. Наявні вторинні зміни сегмента ST і зубця T. На першому, другому і третьому кроках діагностичного пошуку можна зробити висновок про відсутність лівобічних, субепікардіальних та септальних

ДШП. Дельта-хвиля у відведенні V_1 позитивна, що характерно для правобічної локалізації ДШП. Позитивна дельта-хвиля у відведенні aVF свідчить про наявність правого переднього або правого передньобокового ДШП.

Висновок: Ритм синусовий, регулярний з частотою серцевих скорочень 64 за хвилину. Синдром Вольфа-Паркінсона-Уайта, правий передній (передньобоковий) ДШП .

ЕКГ 6

R-R – 0,64 с. ЧСС – 94 за 1 хв. PQ – 0,09 с. P – 0,08 с. QRS – 0,10 с. QT – 0,38 с. Відхилення ЕОС вліво (∠QRS = - 45º). Інтервал PQ укорочений (0,09 с). Зубці P нормальної амплітуди та тривалості. Комплекс QRS розширений, деформований за рахунок Δ-хвилі, яка спрямована вниз у відведеннях II, III, aVF, вгору – у I, aVL і грудних відведеннях. $R_{V1}>S_{V1}$ вказує на наявність ДШП у вільній стінці лівого шлуночка. Негативна Δ-хвиля у відведенні aVF свідчить про ліву задньосептальну або ліву задньолатеральну локалізацію ДШП.

Висновок: Ритм синусовий, регулярний з частотою серцевих скорочень 94 за хвилину. Синдром Вольфа-Паркінсона-Уайта, лівий задньосептальний ДШП.

ЕКГ 7

R-R – 0,90 с. ЧСС – 66 за 1 хв. PQ – 0,10 с. P – 0,08 с. QRS – 0,10 с. QT – 0,39 с. Вертикальне положення електричної осі серця (∠QRS = 78º). Інтервал PQ укорочений (0,10 с). Зубці P нормальної амплітуди і тривалості. Шлуночкові комплекси QRS суправентрикулярної форми. Сегмент ST на ізолінії. Зубець T нормальної амплітуди і форми.

Висновок: Ритм синусовий, регулярний з частотою серцевих скорочень 66 за хвилину. Синдром укороченого інтервалу PQ.

ЕКГ 8

R-R – 0,81 с. ЧСС – 74 за 1 хв. PQ – 0,10 с. P – 0,08 с. QRS – 0,12 с. QT – 0,36 с. Нормальне положення ЕОС (∠QRS = 59º). Інтервал PQ укорочений до 0,10 с. Зубці P нормальної амплітуди та тривалості. Комплекс QRS розширений до 0,12 с за рахунок Δ-хвилі, спрямованої вгору у стандартних і грудних відведеннях. На першому, другому і третьому кроках діагностичного пошуку можна зробити висновок про відсутність лівобічних, субепікардіальних та септальних ДШП. Якщо Δ-хвиля у відведенні V_1 позитивна, найбільш ймовірною є правобічна локалізація ДШП – у вільній стінці правого шлуночка. Позитивна Δ-хвиля у відведенні aVF свідчить про наявність правого переднього або правого передньобокового ДШП.

Висновок: Ритм синусовий, регулярний з частотою серцевих скорочень 74 за хвилину. Синдром Вольфа-Паркінсона-Уайта, правий передній (передньобоковий) ДШП.

ЕКГ 9

R-R – 0,85 с. ЧСС – 70 за 1 хв. PQ – 0,10 с. P – 0,08 с. QRS – 0,12 с. QT – 0,40 с. ∠QRS = 41º. Комплекс QRS другого циклу не розширений, інтервал PQ нормальної тривалості (0,15 с). В інших циклах інтервал PQ укорочений, комплекс QRS розширений до 0,12 с та деформований за рахунок Δ-хвилі, яка у вигляді пологої сходинки знаходиться на початку комплексу QRS і спрямована в усіх грудних відведеннях угору. На першому, другому і третьому кроках діагностичного пошуку можна зробити висновок про відсутність лівобічних, субепікардіальних та септальних ДШП. Позитивна Δ-хвиля у відведенні V_1 вказує на локалізацію ДШП у вільній стінці правого шлуночка, а позитивна Δ-хвиля у відведенні aVF свідчить про наявність правого переднього або правого передньобокового ДШП.

Висновок: Ритм синусовий, регулярний з частотою серцевих скорочень 70 за хвилину. Інтермітуючий синдром Вольфа-Паркінсона-Уайта, правий передній (передньобоковий) ДШП.

ЕКГ 10

R-R – 0,78 с. ЧСС – 76 за 1 хв. PQ – 0,10 с. QRS – 0,12 с. QT – 0,38 с. Відхилення ЕОС вліво (∠QRS = -14º). Інтервал PQ укорочений (0,10 с). Комплекс QRS розширений до 0,12 с за рахунок Δ-хвилі. У відведеннях I, II, aVL, V_2-V_6 Δ-хвиля направлена вгору і переходить у високий зубець R. У відведеннях III, aVF, aVR і частково V_1 Δ-хвиля спрямована вниз і переходить у комплекс QS. Сегмент $ST_{I,aVL,V5-V6}$ зміщений нижче ізолінії. Зубець T_{aVL} (-), T_{V4-V6} (+/-). Сегмент $ST_{III,aVF,V1}$ зміщений вище ізолінії, а зубець T у цих відведеннях позитив-

ний. На першому та другому кроках діагностичного пошуку можна зробити висновок про відсутність лівобічних та субепікардіальних ДШП. Δ-хвиля у відведенні V_1 (+/-) вказує на септальну локалізацію ДШП, а негативна Δ-хвиля у відведенні aVF свідчить про задньосептальну локалізацію ДШП.

Висновок: Ритм синусовий, регулярний з частотою серцевих скорочень 76 за хвилину. Синдром Вольфа-Паркінсона-Уайта, задньосептальний ДШП.

ЕКГ 11

R-R – 0,68 с. ЧСС – 89 за 1 хв. PQ – 0,10 с. QRS – 0,12 с. QT – 0,36 с. Відхилення ЕОС вліво (∠QRS = -50°). Інтервал PQ укорочений (0,10 с). Комплекс QRS розширений (0,12 с), деформований за рахунок Δ-хвилі. У відведеннях I, aVL, V_2-V_6 Δ-хвиля направлена вгору і переходить у високий зубець R. У відведенні V_1 Δ-хвиля (+/-). У III, aVR і aVF відведеннях Δ-хвиля спрямована вниз і переходить у комплекс QS. Сегмент $ST_{I, aVL,V1-V6}$ зміщений нижче ізолінії. Зубець $T_{I,aVL,V1-V3}$ (-), T_{V4-V6} (+). Сегмент $ST_{III,aVR,aVF}$ зміщений вище ізолінії, а зубець $T_{III,aVR,aVF}$ позитивний. На першому та другому кроках діагностичного пошуку можна зробити висновок про відсутність лівобічних та субепікардіальних ДШП. Δ-хвиля у відведенні V1 (+/-) вказує на септальну локалізацію ДШП, а негативна Δ-хвиля у відведенні aVF свідчить про задньосептальний ДШП.

Висновок: Ритм синусовий, регулярний з частотою серцевих скорочень 76 за хвилину. Синдром Вольфа-Паркінсона-Уайта, задньосептальний ДШП.

ЕКГ 12

R-R – 0,86 с. ЧСС – 70 за 1 хв. PQ – 0,18 с. QRS – 0,11 с. QT – 0,41 с. Горизонтальне положення електричної осі серця (∠QRS = 14°). Інтервал PQ нормальної тривалості. Комплекси QRS розширені (0,11 с) за рахунок Δ-хвилі на початку комплексу QRS у вигляді пологої сходинки. Сегмент ST і зубець Т не змінені.

Висновок: Ритм синусовий, регулярний з частотою серцевих скорочень 70 за хвилину. Синдром передчасного збудження шлуночків – тип Махейма.

ЕКГ 13. *Швидкість запису 25 мм/с.*

R-R – 0,72 с. ЧСС – 83 за 1 хв. P – 0,11 с. PQ – 0,18с. QRS – 0,08с. QT – 0,36с. $R_{II}>R_{III}>R_I$. Нормальне положення ЕОС (∠QRS = + 67°). Перехідна зона між відведеннями V_3 і V_4. Зубці P і комплекси QRS нормальної форми, амплітуди та тривалості. Косонизхідна елевація сегмента $ST_{V1,V2}$ до 4,5мм з негативним зубцем Т, що нагадує зміни ЕКГ при інфаркті міокарда. Сегмент $ST_{II,III,avF,V5,V6}$ косовисхідний з випуклістю донизу. У відведеннях V_3-V_4 сегмент ST та зубці Т без особливостей.

Висновок: Ритм синусовий, регулярний з частотою серцевих скорочень 83 за хвилину. Зміни ЕКГ можуть бути обумовлені синдромом Бругада першого типу. Співставити з клінічною картиною.

ЕКГ 14А. *Швидкість запису 25 мм/с.*

R-R – 0,79с. ЧСС – 79 за 1 хв. P – 0,10 с. PQ – 0,11с. QRS – 0,13 с. QT – 0,36 с. Комплекс QRS розширений (0,13 с) та деформований за рахунок Δ-хвилі, яка у вигляді пологої сходинки простежується на початку комплексу QRS і спрямована вгору у відведеннях V_2-V_6. У відведенні V_1 початкова частина Δ-хвилі ізоелектрична, ближче до негативної, потім Δ-хвиля прямує угору. У стандартних відведеннях Δ-хвиля також спрямована угору, крім відведення aVL, де Δ-хвиля (-/+). Зубець $T_{I,II,III,aVF,V1-V6}$ позитивний. На першому та другому кроках діагностичного пошуку можна зробити висновок про відсутність лівобічних та субепікардіальних ДШП. Δ-хвиля у відведенні V_1 (-/+) вказує на септальну локалізацію ДШП, а позитивна Δ-хвиля у відведенні aVF та $S_{III}>R_{III}$, свідчать про наявність ДШП середньосептальної локалізації.

Висновок: Ритм синусовий, регулярний з частотою серцевих скорочень 79 за хвилину. Синдром Вольфа-Паркінсона-Уайта, середньосептальний ДШП.

ЕКГ 14Б. *Швидкість запису 25 мм/с.*

R-R – 0,18-0,20-0,24-0,36-0,40 с. ЧСС – 333-300-166-150 за 1 хв. Зубців P немає, хвилі фібриляції передсердь не простежуються. QRS – 0,10-0,20 с. QT – 0,30 с. Комплекси QRS різної форми, амплітуди, розширені до 0,20 с та деформовані за рахунок Δ-хвилі. Відстань між комплексами QRS постійно змінюється. У підсилених відведеннях від кінцівок зареєстровано три «вузьких» комплекси QRS суправентрикулярної форми, тривалість R-R між ними 0,36-0,40с. Сегмент ST та зубці Т визначити неможливо.

Висновок: Фібриляція передсердь з антероградним проведенням через пучок Кента з середньою частотою скорочень шлуночків 300 за хвилину. Після припинення пароксизму рекомендована консультація аритмолога для вирішення питання проведення радіочастотної абляції.

ЕКГ 15

R-R – 0,86 с. ЧСС – 69 за 1 хв. PQ – 0,10 с. P – 0,10 с. QRS – 0,14 с. QT – 0,44 с. Відхилення ЕОС вправо (∠QRS = 115°). Зубці P нормальної амплітуди і тривалості. Інтервал PQ укорочений (0,10 с). Комплекс QRS розширений, деформований за рахунок Δ-хвилі, спрямованої вниз у відведенні aVL та вгору у стандартних і грудних відведеннях. Комплекс QRS_{V1} у вигляді RS з широким деформованим зубцем R. Співвідношення зубців шлуночкового комплексу у відведенні V_1 дозволяє зробити висновок про лівобічне розташування ДШП. У відведенні aVF дельта-хвиля також позитивна, що вказує на локалізацію ДШП у вільній латеральній або передньолатеральній стінці лівого шлуночка. Вторинні зміни сегмента ST і зубця T: косонизхідна депресія сегмента ST_{V1-V3} з негативним зубцем T_{V1} та $(-/+)T_{V2,V3}$.

Висновок: Ритм синусовий, регулярний з частотою серцевих скорочень 69 за хвилину. Синдром Вольфа-Паркінсона-Уайта, лівий латеральний або передньолатеральний ДШП.

ЕКГ 16А. *ЕКГ до виникнення тромбоемболії легеневої артерії.*

R-R – 0,90 с. ЧСС – 66 за 1 хв. P – 0,09 с. PQ – 0,14с. QRS – 0,08с. QT – 0,40с. $R_{II}>R_{III}>R_I$. Нормальне положення ЕОС (∠QRS = 67°). Перехідна зона між відведеннями V_2 і V_3. Третій комплекс у відведеннях V_1-V_3 та перший у відведеннях V_4-V_6 передчасні, широкі, деформовані з графікою блокади лівої ніжки пучка Гіса. Зубці P нормальної форми, амплітуди та тривалості. Комплекс QRS з графікою qRs у I відведенні та qR у II і III відведеннях. Відмічається косонизхідна депресія сегмента $ST_{V1,V2}$ з негативним зубцем T. $T_{V1}>T_{V2}$ за відсутності змін комплексу QRS у правих грудних відведеннях може бути варіантом норми.

Висновок: Ритм синусовий, нерегулярний з частотою серцевих скорочень 66 за хвилину, часті правошлуночкові екстрасистоли.

ЕКГ 16Б. *ЕКГ у перший день тромбоемболії легеневої артерії.*

R-R – 0,56 с. ЧСС – 107 за 1 хв. P – 0,10 с. PQ – 0,14с. QRS – 0,09с. QT – 0,38с. Вертикальне положення ЕОС (∠QRS = 73°). Перехідна зона у відведенні V_3. Порівняно з попередньою ЕКГ, знизилась амплітуда комплексів QRS у стандартних та підсилених відведеннях, комплекс QRS_I має графіку RS; поряд зі зниженою амплитудою R_{III}, зубець q_{III} став більш виражений - синдром S_I-Q_{III}. Комплекс QRS_{V1} має графіку rSR′, у відведенні V_2 комплекс QRS розщеплений, поглибилися зубці $S_{V5,V6}$. Реєструється косонизхідна депресія сегмента $ST_{III,aVF,V2-V4}$ із негативним зубцем T. Порівняно з попередньою ЕКГ, поява синдрому S_I-Q_{III}, неповної блокади правої ніжки пучка Гіса, зубців S_{V4-V6} та негативних зубців $T_{III,aVF,V1-V4}$ свідчить про гостре перевантаження правого шлуночка.

Висновок: Синусова тахікардія з частотою серцевих скорочень 107 за хвилину. ЕКГ ознаки гострого перевантаження правого шлуночка, що можливо обумовлено тромбоемболією легеневої артерії. Співставити з клінічною картиною та результатами ехокардіографії.

ЕКГ 16В. *ЕКГ на шостий день після тромбектомії з легеневої артерії і правого передсердя.*

R-R – 0,64 с. ЧСС – 93 за 1 хв. P – 0,09 с. PQ – 0,14с. QRS – 0,08с. QT – 0,40с. Нормальне положення ЕОС (∠QRS = 60°). Перехідна зона між відведеннями V_3 і V_4. Зубці P нормальної форми, амплітуди та тривалості. Порівняно з попередньою ЕКГ зменшилась амплітуда зубця S у відведеннях I, V_5-V_6, немає порушень провідності по правій ніжці пучка Гіса. Зберігаються порушення реполяризації у вигляді косонизхідної депресії сегмента ST_{V1-V5} з переходом у негативний зубець T, з максимальною амплітудою зубця T у відведеннях V_2-V_3. $T_{II,III,aVF,V6}$ згладжений.

Висновки: Ритм синусовий, регулярний з частотою серцевих скорочень 93 за хвилину. Порівняно з попередньою ЕКГ зменшились ознаки перевантаження правого шлуночка.

ЕКГ 17

R-R – 0,49 с. ЧСС – 122 за 1 хв. P – 0,08 с. PQ – 0,20с. QRS – 0,09с. QT – 0,38с. $R_I>R_{II}>R_{III}$. Горизонтальне положення ЕОС (∠QRS = 0°). Перехідна зона між відведеннями V_1 і V_2. Спостерігається підйом сегмента

ST у більшості відведень (II, III, aVF, V_1-V_6) з переходом у позитивний зубець Т. Зубця Q і реципрокних змін сегмента ST немає.

Висновок: Синусова тахікардія з частотою серцевих скорочень 122 за хвилину. Підйом сегмента ST у більшості відведень без формування зубця Q і реципрокних змін сегмента ST може бути спричинений гострим перикардитом. Співставити з клінічною картиною та спостерігати ЕКГ у динаміці.

ЕКГ 18

R-R – 1,0 с. ЧСС – 60 за 1 хв. Р – 0,09 с. PQ – 0,16с. QRS – 0,08с. QT – 0,40с. Звертає на себе увагу графіка комплексу QRS у II, aVF і V_3 (QS), QrS у V_4-V_5 і Qrs у відведенні V_6. При цьому сегмент ST – на ізолінії, а зубець Т позитивний в усіх відведеннях, крім aVR.

Висновок: Ритм синусовий, регулярний з частотою серцевих скорочень 60 за хвилину. Великовогнищеві зміни міокарда передньоверхівковобокової та задньодіафрагмальної ділянок лівого шлуночка, про походження яких судити з урахуванням анамнезу, клінічної картини, попередніх ЕКГ, результатів ехокардіографії та інших інструментальних методів дослідження.

ЕКГ 19

R-R – 0,92с. ЧСС – 65 за 1 хв. Р – 0,11 с. PQ – 0,18с. QRS – 0,09с. QT – 0,50с. Перехідна зона між відведеннями V_3 і V_4. Зубець Р нормальної амплітуди та тривалості. Комплекс QRS_{aVL} у вигляді qrS. Амплітудні ознаки гіпертрофії лівого шлуночка (S_{V2}= 20 мм, R_{V5} = 22 мм, R_{V5}+S_{V2} = 42 мм). Звертають на себе увагу глибокі, рівносторонні негативні зубці $T_{I,II,III,aVF,V3\text{-}V6}$ (амплітуда зубця T_{V3} =23 мм), T_{V2} (+/-).

Висновок: Ритм синусовий, регулярний. Вогнищеві зміни міокарда передньоверхівковобокової ділянки лівого шлуночка, про походження яких судити з урахуванням анамнезу, клінічної картини, попередніх ЕКГ та результатів ехокардіографії. Подібна графіка ЕКГ може спостерігатися при верхівковій гіпертрофічній кардіоміопатії.

ЕКГ 20

R-R – 0,80с. ЧСС – 75 за 1 хв. Р – 0,09 с. PQ – 0,16с. QRS – 0,09с. QT – 0,36с. $R_{III}>R_{II}>R_I$, $S_I>R_I$. Відхилення ЕОС вправо (∠QRS = +120º). Перехідна зона між відведеннями V_3 і V_4. Зубці Р нормальної амплітуди та тривалості. Комплекс $QRS_{I,aVL}$ має графіку rS, а QRS_{III} – qR. Косонизхідна депресія сегмента $ST_{V1\text{-}V3}$ з переходом у глибокий асиметричний зубець Т. В інших відведеннях, крім aVR, спостерігається косовисхідний підйом сегмента ST з позитивним зубцем Т.

Висновок: Ритм синусовий, регулярний з частотою серцевих скорочень 75 за хвилину. ЕКГ-ознаки збільшення правого шуночка. Дрібновогнищеві зміни міокарда передньоперегородкової ділянки лівого шлуночка, про походження яких судити з урахуванням анамнезу, клінічної картини, попередніх ЕКГ та результатів ехокардіографії.

ЕКГ 21

R-R – 1,30с. ЧСС – 46 за 1 хв. Р – 0,10 с. PQ – 0,16с. QRS – 0,09с. QT – 0,42с. $R_I>R_{II}>R_{III}$. Горизонтальне положення ЕОС (∠QRS = 7º). Зміщення перехідної зони вправо (відведення V_2). Зубець Р і комплекс QRS нормальної амплітуди та тривалості. Підйом сегмента $ST_{V2\text{-}V6}$ дугою донизу з високим асиметричним зубцем Т. На низхідному коліні зубця R_{V3} простежується наявність точки J у вигляді зазубрини з елевацією сегмента ST і високим зубцем Т.

Висновок: Ритм синусовий з частотою серцевих скорочень 46 за хвилину. Синдром ранньої реполяризації шлуночків. Співставити ЕКГ з клінічною картиною та спостерігати в динаміці.

ЕКГ 22А. *(09.08.2012 р.).*

R-R – 0,76с. ЧСС – 78 за 1 хв. Р – 0,10 с. PQ – 0,16с. QRS – 0,10с. QT – 0,48с. $R_{II}>R_{III}>R_I$. Нормальне положення ЕОС (∠ QRS = 67º). Перехідна зона між відведеннями V_3 і V_4. Зубці Р нормальної амплітуди та тривалості. $R_{V5}>R_{V4}$, R_{V5} + S_{V2} = 36 мм. У всіх стандартних, підсилених, крім відведення aVR, та грудних відведеннях реєструється підйом сегмента ST до 6 мм дугою догори з переходом у позитивний зубець Т.

Висновок: Ритм синусовий з частотою серцевих скорочень 78 за хвилину. Помірна гіпертрофія лівого шлуночка. ЕКГ-ознаки трансмурального або субепікардіального пошкодження міокарда. Підйом

сегмента ST у більшості відведень без його реципрокних змін та формування зубця Q може бути спричинений гострим перикардитом. Співставити з клінічною картиною та спостерігати ЕКГ у динаміці.

ЕКГ 22Б. *(28.08.2012 р.)*.

R-R – 1,18с. ЧСС – 50 за 1 хв. P – 0,10 с. PQ – 0,16с. QRS – 0,10с. QT – 0,38с. Нормальне положення ЕОС (∠QRS = 60º). Перехідна зона між відведеннями V_3 і V_4. $R_{V6}>R_{V5}$, $R_{V6}+S_{V2}$ = 36 мм. Сегмент ST майже на ізолінії дугою догори. Зубець $T_{I,II,aVL,V6}$ негативний, а T_{V3-V5} (+/-).

Висновок: Ритм синусовий з частотою серцевих скорочень 50 за хвилину. Помірна гіпертрофія лівого шлуночка. Дрібновогнищеві зміни міокарда. Порівняно з ЕКГ від 09.08.12 реєструється позитивна динаміка після перенесеного перикардиту.

ЕКГ 22В. *(03.10.2012)*.

R-R – 0,85с. ЧСС – 70 за 1 хв. P – 0,10 с. PQ – 0,16с. QRS – 0,10с. QT – 0,38с. Нормальне положення ЕОС (∠QRS = 60º). Перехідна зона між відведеннями V_3 і V_4. $R_{V6}>R_{V5}$, $R_{V6}+S_{V2}$ = 36 мм. Сегмент ST у більшості відведень на ізолінії, у відведеннях II, III, aVF дещо нижче ізолінії. Зубець $T_{I,aVL,V4-V6}$ (+/-), $T_{II,III,aVF}$ (-/+).

Висновок: Ритм синусовий з частотою серцевих скорочень 70 за хвилину. Помірна гіпертрофія лівого шлуночка. Дрібновогнищеві зміни міокарда. Порівняно з ЕКГ від 28.08.12 реєструється подальша позитивна динаміка після перенесеного перикардиту.

ЕКГ 23А

R-R – 0,82 с. ЧСС – 73 за 1 хв. PQ – 0,10 с. P – 0,08 с. QRS – 0,07 с. QT – 0,34 с. Вертикальне положення ЕОС (∠QRS = 85º). Перехідна зона між відведеннями V_3 і V_4. Комплекс QRS нормальної тривалості та форми. Реполяризація не порушена.

Висновок: Ритм синусовий, регулярний з частотою серцевих скорочень 73 за хвилину. Синдром укороченого інтервалу PQ.

ЕКГ 23Б

R-R – 0,30 с. ЧСС – 200 за 1 хв. QRS – 0,07 с. QT – 0,32 с. Вертикальне положення ЕОС (∠QRS = 85º). Перехідна зона у відведенні V_3. Зубці P не визначаються. Комплекси QRS суправентрикулярної форми, простежується їх альтернація в усіх відведеннях. Інтервали R-R однакової тривалості. Частота серцевих скорочень висока.

Висновок: Пароксизм атріовентрикулярної тахікардії з частотою серцевих скорочень 200 за хвилину. Рекомендована невідкладна госпіталізація в кардіологічне відділення для припинення пароксизму тахікардії та консультація аритмолога для вирішення питання проведення радіочастотної катетерної абляції.

Навчальний посібник

ПРАКТИКУМ З ЕЛЕКТРОКАРДІОГРАФІЇ

Жарінов О.Й., Куць В.О., Вєрєжнікова Г.П., Сєрова О.Д.
Практикум з електрокардіографії. – Львів: Видавництво МС, 2014. - 268 с.

У посібнику міститься стисла інформація про принципи аналізу ЕКГ. Наведено еталони формулювання електрокардіографічних заключень у нормі, при гіпертрофії камер серця, при основних формах аритмій і блокад серця, інфаркті міокарда, деяких інших хворобах серця і електрокардіографічних синдромах. Посібник призначений для практичних занять з електрокардіографії на циклах післядипломного навчання лікарів, а також самостійного вдосконалення лікарів функціональної діагностики, кардіологів, терапевтів, сімейних лікарів та фахівців інших спеціальностей, які починають вивчати електрокардіографічний метод.

УДК 616.12-07
ББК Р53.4